**K.K.T.C.**
**YAKIN DOĞU ÜNİVERSİTESİ**
**SAĞLIK BİLİMLERİ ENSTİTÜSÜ**

# KONİK IŞINLI KOMPUTERİZE TOMOGRAFİ KULLANARAK FOSSA PTERYGOPALATİNA, FİSSURA PTERYGOMAXİLLARİS, NASOPALATİN (İNSİSİV) KANAL VE ÇEVRESİNDEKİ YAPILARIN ANATOMİK OLARAK BİR GRUP TÜRK POPÜLASYONUNDA RETROSPEKTİF İNCELENMESİ

**Murat İÇEN**

**Ağız, Diş ve Çene Radyolojisi Programı**

**DOKTORA TEZİ**

**TEZ DANIŞMANI**

**Prof. Dr. Kaan ORHAN**

**LEFKOŞA**

**2012**

Yakın Doğu Üniversitesi Sağlık Bilimleri Enstitüsü

Ağız, Diş ve Çene Radyolojisi Anabilim Dalı Programı çerçevesinde yürütülmüş olan bu çalışma

Aşağıdaki jüri tarafından oy birliği / oy çokluğu ile Doktora tezi olarak kabul edilmiştir.

Tez Savunma Tarihi: 01.06.2012

İmza

Jüri Başkanı

Prof. Dr. Candan S. PAKSOY

Jüri

Prof. Dr. B. Ufuk ŞAKUL

Jüri

Prof. Dr. Sema DURAL

Jüri

Prof. Dr. Tuncer ÖZEN

Jüri

Prof. Dr. Kaan ORHAN

ONAY:

Bu tez, Yakın Doğu Üniversitesi Lisansüstü Eğitim-Öğretim ve Sınav Yönetmeliği'nin ilgili maddeleri uyarınca yukarıdaki jüri üyeleri tarafından uygun görülmüş ve Enstitü Yönetim Kurulu kararıyla kabul edilmiştir.

Prof. Dr. İhsan ÇALIŞ

Enstitü Müdürü

# TEŞEKKÜR

Doktora eğitimimde ve tezimin hazırlanmasında bilgi, tecrübe ve özverisini esirgemeyen, bütün içtenliğiyle bana her konuda yol gösteren, çalışma azmini her zaman örnek alacağım ağabeyim, kıymetli hocam, tez danışmanım, Yakın Doğu Üniversitesi Diş Hekimliği Fakültesi Ağız, Diş ve Çene Radyolojisi Anabilim Dalı Başkanı Sayın Prof. Dr. Kaan ORHAN'a saygılarımla sonsuz teşekkür ederim.

Doktora eğitimimde ve mesleğimde ilerlememi ve gelişmemi sağlayan Sayın Prof. Dr. B. Ufuk ŞAKUL ve Sayın Candan Semra PAKSOY'a ve tez jürimde bulunan Sayın Prof. Dr. Tuncer ÖZEN ve Sayın Prof. Dr. Sema DURAL'a saygılarımla teşekkür ederim.

Tezimde kullandığım tomografi datalarını tamamlamam için bana arşivlerini açan başta Sayın Dr. Dişhek. Sinan HORASAN olmak üzere Teknodent çalışanlarına saygılarımla teşekkür ederim.

Tezime olan katkılarından dolayı Sayın Yrd. Doç. Dr. Burak BİLECENOĞLU'na, ve Sayın Yrd. Doç. Dr. Ulaş ÖZ'e, istatistiksel değerlendirmeleri yapan Sayın Yrd. Doç. Dr. S. Kenan KÖSE ve Sayın Dr. Can ATEŞ'e saygılarımla teşekkür ederim.

Asistanlığım süresince bana birçok konuda destek ve yardımcı olan çalışma arkadaşım Dişhek. Seçil AKSOY'a, tezime katkılarından dolayı Dişhek. Esra CENGİZ başta olmak üzere, Dr. Dişhek. Hakan BAYINDIR'a ve Yrd. Doç. Dr. Emre ŞEKER'e teşekkür ederim.

Benden desteklerini esirgemeyen ve dualarını hep yanımda hissetiğim annem Nuran İÇEN ile Sevgi ÖCMEN'e, babam Salim İÇEN ile Tunçel ÖCMEN'e ve kardeşlerime teşekkür ederim.

Sonsuz sevgi ve desteği ile kalbimi ısıtan, uzun ve yoğun çalışma dönemimde bitmek tükenmek bilmeyen sabrı ve anlayışı ile nazımı çeken, desteğini esirgemeyen biricik eşim Müzeyyen Elgin İÇEN'e ve varlığıyla beni hayata bağlayan canım kızım Ada İÇEN'e en derin sevgilerimi ve şükranla teşekkürlerimi sunarım.

# ÖZET

**İçen, M. Konik Işınlı Komputerize Tomografi kullanarak fossa pterygopalatina, fissura pterygomaxillaris, nasopalatin (insisiv) kanal ve çevresindeki yapıların anatomik olarak bir grup Türk popülasyonunda retrospektif incelenmesi. Yakın Doğu Üniversitesi Sağlık Bilimleri Enstitüsü Ağız, Diş ve Çene Radyolojisi Programı, Doktora Tezi, Lefkoşa, 2012.**

Fossa pterygopalatina ters piramit şeklinde önden maksiller sinüsun posterioru, posteriordan os.sphenoidale nin proc. pterygoideusu, superiordan os. sphenoidale nin ala majorü ve medialden os. palatinanın lamina perpendicularisi, lateralden fossa infra temporaleye fissura pterygomaksillaris aracılığı ile bağlanır. Fossa pterygopalatinanın apeksi canalis palatinus majus ve canales palatinus minores ile devam eder, foramen palatinus majus ve minoresler ile sert damağa açılır. Fossa pterygopalatina ve çevre yapılarının anatomisinin bilinmesi nervus maksillarisin sinirsel blokajında ve Le Fort I osteotomilerde kanama önlenmesinde yardımcı olur. Kafatası tabanında yapılan ameliyatlar esnasında hatalı manüplasyon ve dikkatsizlik sonucu bu bölgedeki damar ve sinirlerde hasara, operasyon sırasında kanamaya, enfeksiyona, hava yolu obstruksiyonuna, intermaksiller fiksasyon sonrası hipomobilitie ve nükse, dental yaralanmalar, olumsuz estetik sonuçlar, oro-antral ve oro-nasal fistül ve avaskuler nekroza neden olabilir. Fossa pterygo palatina anatomisinin iyi bilinmesi; fossa infra temporalis, nasal kavite, oral kavite tabanına fossa crania media, orbita ve nasofarinkse tümör ve enfeksiyon yayılımı dişhekimi, cerrahlar ve ilgili bölgede girişimsel işlemler yapan radyologlar için önemlidir. Ayrıca nasopalatin (insisiv) kanal şekli, yeri, varyasyonları, açılanmaları ve trasesinin pre-operatif olarak değerlendirilmesi maksilla anterior bölgeye uygulanacak anestezi, cerrahi müdahaleler, özellikle implant uygulamalarının başarısı açısından önemlidir.

Konik Işınlı Komputerize Tomografi kullanarak bölge anatomisi incelenmiş ilgili bölgelerde yapılacak cerrahi müdaheleler öncesinde anatomik varyasyon, canalis pterygo palatinus, fissura pterygomaxillaris ve nasopalatin (insisiv) kanal tipleri şekilleri retrospektif olarak tanımlanmıştır.

**Anahtar Kelimeler:** KIKT, anatomi, canalis pterygopalatinus, fossa pterygopalatina, fissura pterygomaksillaris, nasopalatin (insisiv) kanal

## ABSTRACT

**İçen, M. CBCT Evaluation of Pterygopalatine Fossa, Pterygomaxillary Fissure, Nasopalatine (Insisiv) Canal and the Surrounding Structures in a Group of Turkish Population: An Anatomical Retrospective Study. Near East University Institute of Health Sciences, PhD Thesis in Oral Maxillofacial Radiology, Lefkoşa, 2012**

Pterygopalatina fossa is an inverted pyramidal shaped fossa; surrounded by posterior of the maxillary sinus, anteriorly proc. pterygoideus of os. sphenoideale posteriorly, ala major of os. sphenoideale superiorly, lamina perpendicularis of os. palatinae medially and connected infra temporal fossae via pterygomaxillary fissure. The apex of the pterygopalatina fossa continues with the canalis palatinus major ve canales palatinus minores, and opens to hard palate with foramen palatinum major and foramina palatinae minores. Knowledge of the anatomy of the pterygopalatina fossa and surrounding structures is crucial when performing neural blockage of the maxillary nerve and helps in the prevention of bleeding at Le Fort I osteotomies. Incorrect and careless manipulation during skull base surgery may cause damage at vessels and nerves in this region. Bleeding during operation, infection, airway obstruction, hipomobility and recurrence after intermaxillary fixation, dental injuries, unfavorable aesthetic results, oro-antral and oro-nasal fistula which may result in avascular necrosis, can be seen. Precise knowledge of the anatomy of the pterygopalatine fossa by dentists, surgeons and radiologists who apply interventional procedures to the relavant region is important for the tumor and infection spread through infra temporal fossa, nasal cavity, base of oral cavity, fossa cranii media, orbita and nasopharynx. Also pre-operative evaluation of nasopalatin (insisiv) canal shape, location, variations, angulations is crucial for anesthesia, surgical interventions, especially for the success of implant applications. The anatomy of the region was evaluated, prior to surgery anatomic variations, types and shapes of the pterygomaxillary fissure, pterygopalatine canal, nasopalatin (incisive) canal were evaluated and identified retrospectively using CBCT.

**Key words:** CBCT, anatomy, pterygopalatine canal, pterygopalatine fossa, pterygomaxillary fissure, nasopalatine (incisive) canal

# İÇİNDEKİLER


| | Sayfa |
|---|---|
| ONAY SAYFASI | iii |
| TEŞEKKÜR | iv |
| ÖZET | v |
| ABSTRACT | vi |
| İÇİNDEKİLER | vii |
| SİMGELER VE KISALTMALAR DİZİNİ | xi |
| ŞEKİLLER DİZİNİ | xiii |
| TABLOLAR DİZİNİ | xvii |
| 1. GİRİŞ | 1 |
| 2. GENEL BİLGİLER | 2 |
| 2.1. Fossa Pterygopalatina ve Komşu Yapıların Embriyolojisi | 2 |
| 2.2. Anatomi | 7 |
| 2.2.1. Pterygomaksiller Bölgenin Anatomik Oluşumları | 7 |
| 2.2.1.1. Maksilla | 7 |
| 2.2.1.2. Os Sphenoidale | 8 |
| 2.2.1.3. Os Palatinum | 9 |
| 2.2.1.4. Sinus Maxillaris | 10 |
| 2.2.1.5. Sinus Sphenoidalis | 12 |
| 2.2.1.6. Fossa Pterygopalatina | 13 |
| 2.2.1.7. Canalis Pterygopalatinus (CanalisPalatinus Major) | 15 |
| 2.2.1.8. Fissura Pterygomaxillaris (Fissura Pterygopalatina) | 15 |
| 2.2.1.9. Canalis Incisivus (Nasopalatin Kanal) | 16 |
| 2.2.2. Pterygomaksiller Bölgenin Nörovasküler Oluşumları | 17 |
| 2.2.2.1. Arteria maxillaris | 17 |
| 2.2.2.2. Plexus Venosus Pterygoideus | 19 |
| 2.2.2.3. N. Maxillaris (V2) | 20 |
| 2.2.2.4. N.Palatinus Major ve N.Palatinus Minor | 21 |

2.2.2.5. N. Nasopalatinus 22
2.2.2.6. Ganglion Pterygopalatinum ve Bağlantıları 22
2.3. Histoloji 23
2.3.1. Canalis Incisivusun Histolojik Özellikleri 27
2.4. Fossa Pterygopalatina ve Komşu Dokuların Görüntüleme Yöntemleri 28
2.4.1. Konvansiyonel Tomografi 28
2.4.2. Bilgisayarlı Tomografi (BT) 30
2.4.3. Manyetik Rezonans Görüntüleme (MRG) 33
2.4.4. Konik Işınlı Komputerize Tomografi (KIKT) 37
2.4.4.1. KIKT' nin Teknik Esasları 38
2.4.4.2. KIKT nin maksillofasiyal bölgede kullanım alanları 41
2.4.4.3. KIKT'de yapılan lineer ölçümler 44
2.5. N. Maxillaris Total (Tam) Blokajı 48
2.6. LeFort I Osteotomisi 52
2.7. Trigeminal Nevralji 54
2.8. Fonksiyonel Matriks 57
2.9. Amaç 60
3. GEREÇ VE YÖNTEM 62
3.1. Hasta Dahil Edilme-Dışarı Bırakılma Kriterleri 62
3.2. Etik Kurul Onayı 62
3.3. Konik Işınlı Komputerize Tomografi Cihazında Hasta Konumlandırma 63
3.4. Ölçüm Yapılan Ekran Özellikleri 64
3.5. Çalışmada Kullanılan Yazılımlar 64
3.5.1. Newtom 3G ile DICOM Görüntülerin Elde Edilmesi 64
3.6. Maxillim Yazılımı ile DICOM Görüntülerinin İşlenmesi 65
3.7. Anatomage (InVivo Dental) Yazılım Özellikleri 69
3.8. Analizde Değerlendirilen Parametreler 70
3.8.1. Üç Boyutlu Sefalometrik Analizde Kullanılan Referans Noktaları 71
3.9. Araştırmada Kullanılan İstatistik Yöntem 75

4. BULGULAR 76
4.1. PPC Tipi- Cinsiyeti 76
4.2. PMF Şekli-Cinsiyet 78
4.3. Dişsizlik Durumu-Cinsiyet 79
4.4. Sinus Maxillaris; Sinus Sphenoidalis; 20 Yaş Dişi-Cinsiyet 80
4.5. Canalis Incisivus-Cinsiyet 81
4.6. Canalis Incisivus-Dişlerle ilgili Ölçümler 81
4.6.1. Santral Dişler ile İlgili Ölçümlerin Değerlendirmesi 82
4.6.2. Lateral Dişler ile İlgili Ölçümlerin Değerlendirmesi 83
4.6.3. Kanin Dişler ile İlgili Ölçümlerin Değerlendirmesi 83
4.7. Fissura Pterygomaxillaris Uzunluk; Genişlik; Alan Ölçümleri 83
4.8. PPC ile İlgili Ölçümler 85
4.8.1. Sagittal Düzlemde Yapılan Ölçümler ve İstatistiksel İncelemeleri 85
4.8.2. Koronal Düzlemde Yapılan Ölçümler 87
4.9. Dişsizlik Durumu-PPC Tipi- Canalis Incisivus Şekli 89
4.9.1. Dişsizlik Durumu-PPC Tipi 89
4.10. PPC Dirsek Sayısı-Cinsiyet 92
4.11. Dişsizlik Durumu; Sinus Maxillaris Patolojisi; Sinus Sphenoidalis Patolojisi; 20 Yaş Dişi Varlığı-PPC Dirsek Sayısı 93
4.11.1. Dişsizlik Durumu- PPC Dirsek Sayısı Karşılaştırmaları 93
4.11.2. Sinus Maxillaris Patolojisi-PPC Dirsek Sayısı Karşılaştırmaları 94
4.11.3. 20 Yaş Dişi Varlığı-PPC Dirsek Sayısı Karşılaştırmaları 95
4.12. FPP Hacim; PMF Alan-Cinsiyet Ölçümleri 96
4.13. Dişsizlik Durumu; Sinus Maxillaris Patolojisi; Sinus Sphenoidalis Patolojisi; 20 yaş Dişi Varlığı-FPP Hacim; PMF Alan Karşılaştırmaları 97
4.13.1. Dişsizlik Durumu- FPP Hacim; PMF Alan Karşılaştırmaları 97
4.13.2. Sinus Maxillaris Patolojisi-FPP Hacim; PMF Alan Karşılaştırmaları 100
4.13.3. Sinus Sphenoidalis Patolojisi-FPP Hacim; PMF Alan Karşılaştırmaları 102
4.13.4. Cinsiyet-FPP Hacim; PMF Alan Karşılaştırmaları 106

4.14. Dekatlara Göre Yaş-FPP Hacim; PMF Alan Karşılaştırmaları 107
4.14.1. Dekatlara Göre Yaş-FPP Hacim Karşılaştırması 107
4.14.2. Dekatlara Göre Yaş-PMF Alanı Karşılaştırması 109
4.15. Dekatlara Göre Yaş-Dişsizlik Durumu; Sinus Maxillaris Patolojisi; Sinus Sphenoidalis Patolojisi; 20 Yaş Dişi Varlığı Karşılaştırmaları 111
4.15.1. Dekatlara Göre Yaş-Dişsizlik Durumu Karşılaştırması 111
4.15.2. Dekatlara Göre Yaş-Sinus Maxillaris Patolojisi Karşılaştırması 112
4.15.3. Dekatlara Göre Yaş-Sinus Sphenoidalis Patolojisi Karşılaştırması 113
4.15.4. Dekatlara Göre Yaş-20 Yaş Dişi Varlığı Karşılaştırması 114
4.16. Dekatlara Göre Yaş-Canalis Incisivus Şekli-PPC Tipi-PMF Şekli Karşılaştırmaları 115
4.17. Dekatlara Göre Yaş- PPC Dirsek Sayısı 118
4.18. Canalis Incisivus ile İlgili Sefalometrik bulgular 119
4.18.1. IC Uzunluk Ölçümleri 119
4.18.2. IC Genişlik Ölçümleri 120
4.19. Canalis Pterygopalatinus ile İlgili Sefalometrik bulgular 121
4.19.1. PPC Uzunluk ölçümleri 121
4.19.2. PPC Genişlik ölçümleri 122
4.20. Fissura Pterygomaxillaris ile İlgili Sefalometrik bulgular 124
4.20.1. PMF Uzunluk ölçümleri 124
4.20.2. PMF Genişlik ölçümleri 125
4.20.3. PMF Alan ölçümleri 125
4.21. Fossa Pterygopalatina ile İlgili Sefalometrik bulgular 130
4.21.1. FPP Hacim ölçümleri 130
5. TARTIŞMA 132
6. SONUÇ VE ÖNERİLER 183
KAYNAKLAR 184
EKLER 223
YAYINLAR 224

# SİMGELER VE KISALTMALAR

| | |
|---|---|
| A | Arteria |
| ACC | Adeno Kistik Karsinoma |
| ALARA | As Low As Reasonably Achievable |
| BT | Bilgisayarlı Tomografi |
| CBCT | Cone Beam Computed Tomography |
| CCD | Charged Couple Device |
| CT | Computed Tomography |
| DDY | Dudak Damak Yarığı |
| DICOM | Digital Imaging and Communications in Medicine |
| FMT | Fonksiyonel Matriks Teoremi |
| FOV | Field Of View |
| FPP | Fossa Pterygo Palatina |
| H | Hidrojen |
| HU | Hounsfield birim |
| IASP | International Association for the Study of Pain |
| IC | Canalis Incisivus |
| ICRP | Uluslararası Radyasyondan Korunma Komisyonu |
| KIKT | Konik Işınlı Komputerize Tomografi |
| MDBT | Çoklu Detektörlü Bilgisayarlı Tomografi |
| MPR | Multi Planar Reconstruction |
| MRG | Manyetik Rezonans Görüntüleme |
| MVD | Mikrovasküler Dekompresyon |
| N | Nervus |
| NCRP | National Council on Radiation Protection |
| PMF | Fissura Pterygo Maxillaris |
| PPG | Ganglion Pterygopalatinum |
| RF | Radyo Frekansı |
| RF-TR | Perkutanöz Radiofrequency Thermorhizotomy |
| SPSS | Statistical Package for the Social Sciences |
| T | Tesla |
| TME | Tempora Mandibuler Eklem |

| | |
|---|---|
| TN | Trigeminal Nevralji |
| V | Vena |
| YDÜBADEK | Yakın Doğu Üniversitesi Bilimsel Araştırmalar Değerlendirme Etik Kurulu |

# ŞEKİLLER


2.1. Pterygomaksiller bölgenin kemik yapılarının şematik görüntüsü 7

A. Sol taraf lateralden

B. Sağ taraf medialden

2.2. Os sphenoidale 8

A. Ventralden görünüş

B. Dorsalden görünüş

2.3. Os Palatinum 9

2.4. Sinus maxillaris frontal görüntüleri (kırmızı ile boyanmış) 11

2.5. Sphenoid sinus lateralden görüntüsü (Sarı ile boyanmış) 13

2.6. Canalis incisivus ve fissura pterygomaxillaris 16

2.7. Pterygomaksiller bölge nörovasküler yapılar 17

A. a.maxillaris

B. plexus venosus pterygoideus

2.8. A. V. kraniyal sinir (N. Trigeminus ve dalları) 20

B. N. maxillaris ve dalları

2.9. Hematoxilin-eosin ile boyanmış PPG. Nöronların ayrık kümelenme eğilimi görülmektedir. 24

2.10. PPG'un makroskopik morfolojik tipleri (A, B, C, D) 24

(1)n. maxillaris

(2) *n. pterygopalatinus* ve *n. palatinus major*

(3) *canalis pterygoideus*'un siniri

2.11. Pterygomaksiller bölgenin histolojisi. 25

A. Horizontal kesitte lateral pterygoid plağın maksiller proçesinin (MLP), maksiller tuberositazdan (Ma) kemik köprüsü formasyonunun olmayışı ile ayırt edilmesi.

B. Sagittal kesitte kemik köprü formasyonunun (küçük oklar) süturun posterior palatal bölümünde kaybolması

2.12. A**.** *Tirozin hidroksilaz* ile boyanan ana sinir demeti (1) ve dağılan sinir lifleri oklarla gösterilmektedir. 26
B. *Ganglion cervicale superius*'un postganglionik sempatik lifleri PPG ve FPP'nın periarteriyel pleksusları tarafından dağıtılır. FPP'nin sempatik girdisi *carotis interna plexus'*u, *n. vidii* (*), *carotis externa plexus'*u (**) ve *a.maxillaris plexus'*u tarafından gerçekleştirilir.
2.13. *Canalis incisivus*'un histopatolojik görünümleri 27
A. *Canalis incicivus*'un superfisiyal içeriği
B. Kanalın *internal* içeriği
2.14. *Canalis incisivus* histolojisi: 28
(A) tek-kanallı,
(B) tamamlanmamış 2-kanallı,
(C) 3-kanallı ve
(D) 4-kanallı *canalis incisivus*.
Arterler; kalın duvarlı, venler; ince duvarlı olarak kolaylıkla ayırt edilebilmektedir. Sinirler en çok santral bölgede lokalize olmuştur. Ölçek: 2 mm
2.15. Tomografik hareketler 29
2.16. A**.** BT'nin fonksiyon diagramı. X-ışını tüpü ve dedektör sistemi dönebilen ve yana yatabilen bir çerçeve içerisine monte edilmiştir. 'Çerçeve' hasta ekseni etrafında dönerken, fan-şeklindeki X-ışını belirlenen kalınlıkta bir aksiyal kesiti tarar, dedektörler objenin arkasındaki radyasyon intensitesini ölçer. Seçilen tabakanın hacim elementleri sonra komputerize edilir ve monitörde resim sentezlenir. 32
B. Spiral BT çalışma prensibi.
2.17. *Spiral* BT görüntüsü 32
A. Sagittal
B. Aksiyal.
2.18. MRG'nin çalışma prensibi 35

2.19. MRG görüntüsüne örnek, FPP'nın T1-ağırlıklı imajı 36
A. *Koronal*
B. *Sagittal*.
2.20. Konik-ışın tekniği 38
A. Hasta oturur vaziyette olan kompakt konik ışın sistemi
B. Hasta supin pozisyonda konik ışın sistemi.
2.21. Farklı marka ve model KIKT cihazları 39
2.22. KIKT'nin temel konseptini gösteren bu şekilde, konik ışın hasta etrafında rotasyonu sırasında silindirik hacimde datayı alarak sıkı küplere veya *voxel*lerine ayırır. Bilgisayar manipülasyonu (multiplanar rekonstrüksiyon) ile datadan sagittal, koronal veya aksiyal düzlemler oluşturulabilir 41
2.23. Extraoral lateral yaklaşım n. maxillaris blokajı 49
A. Klinik uygulanışı
B. Kurukafada demonstrasyonu
2.24. Extraoral anterior yaklaşım n. maxillaris blokajı 50
2.25. Intraoral n. maxillaris anestezisi 50
A. Yüksek tuberositaz tekniği
B. *Foramen palatinum majus* yaklaşımı
2.26. LeFort I kesi hattı 53
2.27. A. *Gasser* gangliyonu için doğru giriş 56
B.*Gasser* gangliyonuna *radiofrequency thermorhizotomy* tedavisi
3.1. Hasta başının bantlar ve çenelikler yardımı ile KIKT çekimi sırasında sabitlenmesi 63
3.2. Newtom 3G ile DICOM görüntülerin elde edilmesi 65
A. Aksiyal
B. Sagittal
C. Koronal.
3.3. Maxillim yazılımı ile DICOM görüntülerinin işlenmesi 66
3.4. Yapılan genişlik ölçümleri için analizde özel belirlenen noktaların yerleştirilmesi 67

3.5. Yapılan uzunluk ölçümleri için analizde özel belirlenen noktaların yerleştirilmesi 67
3.6. FPP hacminin 3 boyutlu olarak ölçümü 70
3.7. Anatomage InVivo yazılımda hastaların sefalometrik analizinde 3 boyutlu sanal modeller üzerinde sert ve yumuşak dokularda belirlenen nokta, çizgi ve profil çizimleri 73
4.1. PPC tipleri 76
(1)konkav-düz-konveks
(2)öne eğimli-düz
(3)konveks-düz
(4)düz
(5)konkav
(6)düz-vertikal kavisli
(7)düz-arkaya eğimli
(8)konkav-konveks
(9) arkaya eğimli
(10)düz-konkav-düz
(11)düz-konkav
(12) düz-konveks
4.2. PMF şekilleri 78
4.3. Çalışma grubunun dişsizlik durumu ve cinsiyet dağılımı 79
4.4. Canalis Incisivus şekil varyasyonları ve cinsiyete göre dağılımı 81
4.5. PPC dirseklerinin 3 boyutlu imajlarda gösterilmesi 85
4.6. Cinsiyet, dişsizlik durumu, PPC tipine göre dağılımlar 90
4.7. Dişsizlik durumu, IC şekli-cinsiyete göre dağılımlar 91
4.8. Dekatlara göre FPP hacimlerinin sağ-sol karşılaştırması 108
4.9. Yaş gruplarına göre PMF aksiyal alan sağ-sol karşılaştırması 109
4.10. Yaş gruplarına göre 20 yaş dişi varlığı karşılaştırması 114
4.11. Yaş gruplarına göre canalis incisivus şekilleri 115

# TABLOLAR


2.1. Farklı markalardan KIKT cihazları ve özellikleri 46-47

3.1. Yapılan uzunluk, genişlik ölçümleri için analizde özel belirlenen noktalar ve tanımları 68

3.2. Üç boyutlu sefalometrik analizde kullanılan referans noktaları 72

3.3. Üç boyutlu sefalometrik analizde kullanılan referans noktaları ile yapılan ölçümler 74

4.1. PPC tiplerinin cinsiyet ve lokalizasyona göre dağılımı ve istatistiksel incelemesi 77

4.2. PMF tiplerinin cinsiyet ve lokalizasyonlarına göre dağılımı ve istatistiksel incelemesi 78

4.3. Sinus maxillaris, sinus sphenoidalis, maksiller 20 yaş dişi varlığının cinsiyet ve lokalizasyonlarına göre dağılımı ve istatistiksel incelemesi 80

4.4. Maksiller sağ ve sol kesici dişlerin apeksi, labial kole, palatinal kole seviyelerinde canalis incisivus'a (IC) uzaklık ölçümlerinin ortalama değerleri ve standart sapmaları cinsiyetlere göre ayrı ayrı belirlenmiş değerleri ve istatistiksel incelemeleri 82

4.5. PMF'nin uzunluk; genişlik; sagittal, aksiyal ve koronal düzlemde alan ölçümlerinin lokalizasyon ve cinsiyetlere göre ortalama değerleri ve istatistiksel incelemeleri 84

4.6. Sagittal düzlemde PPC'ın başlangıç, 1.dirsek, 2.dirsek, bitiş genişlikleri; 3 boyutlu olarak kanal uzunluğu, dirsekler arası mesafe; PPC ile sinus maxillaris arka duvarı, PPC ile sinus sphenoidalis ön duvarı arası mesafe; sinus maxillaris arka duvar kalınlığı, sinus sphenoidalis ön duvar kalınlığı ölçümlerinin lokalizasyon ve cinsiyetlere göre ortalama ve standart sapma değerleri karşılaştırılma ve istatiksel incelemeleri 86

4.7. Koronal düzlemde PPC'ın başlangıç, 1.dirsek, 2.dirsek, bitiş genişlikleri ölçümlerinin lokalizasyon ve cinsiyetlere göre ortalama ve standart sapma değerleri karşılaştırılması ve istatistiksel incelemeleri 88

4.8. Dişsizlik durumu, PPC tipinin lokalizasyon ve cinsiyetlere göre dağılımları ve istatistiksel incelemeleri 89

4.9. PPC dirsek sayılarının cinsiyet ve lokalizasyon göre dağılımı 92

4.10. Cinsiyet ve dişsizlik durumlarına göre gruplandırılmış hastaların PPC dirsek sayılarına göre karşılaştırılması 93

4.11. Sinus maxillaris patolojisi-PPC dirsek sayısının lokalizasyon ve cinsiyete göre incelemesi 94

4.12. Sinus sphenoidalis patolojisi- PPC dirsek sayısının lokalizasyon ve cinsiyete göre incelenmesi 94

4.13. 20 yaş dişi varlığı- PPC dirsek sayısının lokalizasyon ve cinsiyete göre incelenmesi 95

4.14. FPP hacim-PMF aksiyal, koronal, sagittal alan ölçümlerinin ortalama değerlerinin lokalizasyon ve cinsiyet incelemeleri 96

4.15. Dişsizlik durumu-FPP hacmi ortalama değerlerinin lokalizasyona göre incelemesi. Parantez içindeki semboller istatistiksel olarak anlamlı farklılıkları göstermektedir (a,b,c,d). 97-98

4.16. Sağ sinus maxillaris patolojisi ile FPP'nın hacim; PMF aksiyal, koronal ve sagittal alan ölçümlerinin karşılaştırılması. Parantez içindeki semboller istatistiksel olarak anlamlı farklılıkları göstermektedir (x,y,z) 100

4.17. Sol sinus maxillaris patolojisi ile FPP'nın hacim; PMF aksiyal, koronal ve sagittal alan ölçümlerinin karşılaştırılması. Parantez içindeki semboller istatistiksel olarak anlamlı farklılıkları göstermektedir (x,y,z) 101

4.18. Sağ sinus sphenoidalis patolojisi ile FPP'nın hacim; PMF aksiyal, koronal ve sagittal alan ölçümlerinin karşılaştırılması. Parantez içindeki semboller istatistiksel olarak anlamlı farklılıkları göstermektedir (x,y,z) 102

4.19. Sol sinus sphenoidalis patolojisi ile FPP'nın hacim; PMF aksiyal, koronal ve sagittal alan ölçümlerinin karşılaştırılması. Parantez içindeki semboller istatistiksel olarak anlamlı farklılıkları göstermektedir (x,y,z) 104

4.20. FPP hacmi, PMF aksiyal, koronal ve sagittal alan ölçümlerinin cinsiyetlere göre dağılımı ve istatistiksel inceleme 106

4.21. Yaş gruplarına göre FPP hacim ölçümlerinin karşılaştırması. Parantez içindeki semboller istatistiksel olarak anlamlı farklılıkları göstermektedir (a,b,c,d,e,f,g) 107

4.22. Yaş grupları ile PMF koronal alan ölçümlerinin karşılaştırması 109

4.23. Yaş grupları ile PMF sagittal alan ölçümlerinin karşılaştırması 110

4.24. Yaş gruplarının dişsizlik durumuna göre karşılaştırılması ve istatistiksel incelemesi 111
4.25. Yaş gruplarının sinus maxillaris patolojisine göre karşılaştırması 112
4.26. Yaş gruplarının sinus sphenoidalis patolojisine göre karşılaştırması 113
4.27. Yaş gruplarına göre PPC tipleri karşılaştırması 116
4.28. Yaş gruplarına göre PMF şekilleri karşılaştırması 117
4.29. Yaş gruplarına göre PPC dirsek sayısı karşılaştırması 118
4.30. IC uzunluk, ortalama ve (s.d) ölçümleri sefalometrik parametreler karşılaştırması 119
4.31. IC genişlik, ortalama ve (s.d) ölçümleri ile sefalometrik parametrelerin karşılaştırması 120
4.32. PPC uzunluk, ortalama ve (s.d) ile sefalometrik parametrelerin karşılaştırması 121
4.33. PPC genişlik, ortalama ve (s.d) ölçümleriyle sefalometrik parametrelerin karşılaştırması 122-123
4.34. PMF uzunluk, ortalama ve (s.d) ölçümleriyle sefalometrik parametrelerin karşılaştırması 124
4.35. PMF genişlik, ortalama ve (s.d) ölçümleriyle sefalometrik parametrelerin karşılaştırması 125
4.36. PMF aksiyal alan, ortalama ve (s.d) ölçümleriyle sefalometrik parametrelerin karşılaştırması 126
4.37. PMF koronal alan, ortalama ve (s.d) ölçümleriyle sefalometrik parametrelerin karşılaştırması 127
4.38. PMF sagittal alan, ortalama ve (s.d) ölçümleriyle sefalometrik parametrelerin karşılaştırması 128

4.39. FPP hacim, ortalama ve (s.d) ölçümleriyle sefalometrik parametrelerin karşılaştırması 130

# 1. GİRİŞ

İlerleyen teknolojinin nimetlerinden faydalanılarak, gerek ağız içi hastalıkların tespiti gerek tedavi planlamalarının en hızlı ve doğru şekilde yapılıp uygulamaya konulabilmesi için diş hekimliğinde görüntülemenin önemi tartışılmazdır. Bilgisayar çağında bilgiye ulaşmanın geçmişe nazaran çok daha kolay olduğu günümüzde normal anatomik yapıların yanı sıra varyasyonların ve patolojilerin tespitinde klinik muayene yöntemleri olarak *inspeksiyon, palpasyon, endoskopik* ve *transoral* yolların yanı sıra radyolojik tetkikler tedavi planının belirlenmesinde klinisyenlere yardımcı olur (MacDonald, 2011, s.5).

Baş boyundaki nörovaskuler yapıların anatomik değerlendirmesi geçmişte kadavralar üzerinde sınırlıyken radyolojik gelişmelerin rehberliğinde radyoanatomik değerlendirmeler; girişimsel uygulamalar, ameliyat öncesi planlamalar ve post operatif takip açısından hayati değere sahiptir (Broomfield ve diğerleri, 2009). Tıpta ve diş hekimliğinde doğru teşhisler ışığında hastaları doğru tedavilere yönlendirebilmek için genellemelerden ziyade bireysel varyasyonların farkında olmak önemlidir. Bu yüzden üç boyutlu anatomik yapıların ileri görüntüleme yöntemleri ile incelenmesi, bu yapıların komşulukları ve varyasyonlarının bilinmesi gerekmektedir (Truong ve diğerleri, 2010).

Bu tezin amacı, son yıllardaki diş hekimliğinde ileri radyolojik değerlendirme alanında yeni kullanılmaya başlanan Konik Işınlı Komputerize Tomografi (KIKT) ve üç boyutlu rekonstrüksiyon yapılabilen yazılımlar kullanılarak *fossa pterygopalatina, fissura pterygomaxillaris, canalis nasopalatinus (incisivus)* ve çevresindeki yapıların anatomik olarak bir grup Türk popülasyonunda retrospektif incelenerek ilgili bölgede daha önce literatürde olmayan ilişkilerin varlığı, çevre yapıların komşulukları ve birbirlerine etkilerinin ortaya konulmasıdır.

# 2. GENEL BİLGİLER

## 2.1. Fossa Pterygopalatina ve Komşu Yapıların Embriyolojisi

Baş ve boyunun embriyolojik oluşumu insan gelişiminde çok erken başlayan kompleks bir işlemler dizisidir. Bu işlemlerin iyi anlaşılması, oluşabilecek anomalilerin teşhisinde ve gelişimin hangi aşamasında meydana geldiğinin bilinmesi açısından önemlidir (Avery, 2001, s. 37).

Embriyo; ektoderm, mezoderm ve endoderm denilen üç tabakadan meydana gelmektedir. Gelişimin üçüncü haftasında gastrulasyon sırasında bu üç germ tabakası farklılaşır. Nöral katlantılar kaynaşarak nöral tüpü meydana getirir; bu işlem *nöralasyon* olarak bilinir (Baylis, 2009). *Nörulasyon* işlemi; (i) embriyojenik *ektoderm*'in santral kısmının transformasyonuyla kalınlaşarak nöral plak oluşumu, (ii)nöral plak şekillenmesi ve uzaması, (iii) medial oluk etrafında nöral plak kıvrılmasını takiben lateral katlantıların elevasyonu ve de son olarak (iv) nöral tüpün kapanması olarak bilinen farklılaşma aşamalarıyla oluşur (Neuralation, 2012).

Yüz gelişimi aşağı yukarı 4-8. haftalar içinde yer almaktadır. Bu periyodun bitiminde, embriyoda yüz biçimi ayırt edilebilmekte, fakat oranlar doğuma kadar değişim göstermektedir (Şakul ve Bilecenoğlu, 2009, s. 48; Ural ve diğerleri, 2007). Yüzün şeklini verecek olan *primordiyal* yapılar, 4. haftanın içinde, *stomodeum* adı verilen primitif oral kavite çevresinde oluşmaya başlamaktadır (Sadler, 2006, s. 368). Gelişimin dördüncü ve beşinci haftasında beliren faringeal ve brankiyal arklar tarafından oluşturulması, baş boyun gelişiminin en tipik özelliğidir. Embriyonun karakteristik eksternal özelliklerine kavuşmasını sağlayan bu arklar başlangıçta, faringeal (brankiyal) yarıklar olarak bilinen derin yarıklarla birbirinden ayrılan mezenşimal doku çubukları içerirler. Simultane olarak, arkların ve yarıkların gelişimi ve birçok organın içinin dışına dönmesiyle veya çıkıntı yapmasıyla, *pharyngeal sacculus*'lar *pharyngeal chord* lateral duvarları boyunca belirir. *Primordiyal* yapılar 5 ana gruptan oluşurlar, *stomodeum'*un çevresinde çıkıntılar (*prominence*) olarak ortaya çıkarlar ve bir çift maksiller (birinci brankiyal arkın *dorsal* porsiyonu) *stomodeum*'un lateralinde, bir çift mandibuler (birinci brankiyal ark) *stomodeum*'un caudalinde ve bir *frontonasal* çıkıntıdan meydana gelirler (Avery, 2001, s. 25). Maksiller çıkıntılar, *stomodeum*'un lateral sınırlarını, mandibuler çıkıntılar ise, caudal sınırını işgal ederler (Sadler, 2006, s. 364; Şakul ve Bilecenoğlu, 2009, s. 48).

Maksiller çıkıntılar, içlerindeki mezodermin çoğalmasıyla mediale ilerlerler ve medial nasal çıkıntılar ile birleşirler. Medial nasal çıkıntılar birbiriyle birleşerek "*intermaksiller segment*" adı verilen embriyonik yapıyı meydana getirirler (Avery, 2001, s. 25). Intermaksiller segmentten orta üst dudak (*prolabium*), primer damak ve maksiller santral ve lateral dişleri içeren alveoler bölge (*premaksilla*) oluşmaktadır. Üst dudağın tümü ise, intermaksiller segment ile her iki maksiller çıkıntının birleşmeleri ile meydana gelmektedir. Yaklaşık 6,5-7 mm uzunluğundaki embriyoda mandibuler çıkıntılar, orta hatta birleşerek, *arcus mandibularis*'i meydana getirirler. Bu alt çene taslağıdır. İlk kez yirmi üç günlük embriyoda seçilir (Avery, 2001, s. 25; Lee ve diğerleri, 2001; Radlanski ve diğerleri, 2003).

4. haftanın sonunda toplam 6 tane brankiyal ark bulunur. Bunlardan dört çifti iyi tanımlanırken, 5 ve 6. arklar rudimenterdir. Rudimenter arklar daha küçük oldukları için embriyonun yüzeyinde görülmezler. Kraniyo-kaudal sıralama ile numaralandırılan brankiyal arklar, birbirlerinden brankiyal oluk denilen belirgin yarıklarla ayrılırlar (Avery, 2001, s. 23; Sadler, 2006, s. 363). Birinci ve ikinci brankiyal arklar en gelişmiş arklardır. Birinci ve en geniş ark; mandibuler arktır. *Meckel* kıkırdağı olarak da bilinir. Küçük superior parçasından maksilla, *os zygomaticum* ve *os temporale*'nin *pars squamosa*'sı, geniş inferior parçasından mandibula oluşur. Orta kulak kemikçiklerinden *malleus* ve *incus* da bu arktan gelişir (Avery, 2001, s. 27; Sadler, 2006, s. 367).

İkinci ark, hyoid ark (*Reichert* kıkırdağı olarak da bilinir) ismini alır; os *hyoideum'*un gövdesi, üçüncü orta kulak kemikçiği *stapes, os temporale'*nin *processus styloideus*u, *ligamentum stylohyoideum*, ve ventral olarak, os *hyoideum'*un *cornu minus'*u ve gövdesinin üst kısmı ve bazı boyun yapıları bu arktan gelişir (Avery, 2001, s. 24; Sadler, 2006). Brankiyal arkları birbirinden ayıran oyuk şeklinde yapılardan embriyolojik yaşamın ileri dönemlerinde *auris media, ostium pharyngeum tubae auditivae, membrana tympanica, meatus acusticus externa, fossa tonsillaris* gibi yapılar gelişir (Avery, 2001, s. 24; Sadler, 2006, s. 373)

Hyoid arkın caudalinde yer alan 3.,4.,5. ve 6. brankiyal arkların özel adları yoktur. Üçüncü brankiyal arkın kıkırdağı, *os hyoideum*'un alt parçası ve *cornu majus'*u oluşturur. Musküler yapıları *m.stylopharyngeus* ile sınırlıdır. Bu kaslar

üçüncü arkın siniri, *n.glossopharyngeus* ile innerve olur (Avery, 2001, s. 34; Sadler, 2006, s. 370).

Dördüncü ve altıncı brankiyal arkların kıkırdak komponentleri larinksin *cartilago thyroidea, cricoidea, arytenoidea, corniculata* ve *cuneiformis'*leri oluşturmak için kaynaşır. Dördüncü arkın kasları (*m.cricothyroideus, m.levator palatini,* ve *m.constrictor pharyngis*), dördüncü arkın siniri, *n. vagus'*un superior *laryngeal* dalı tarafından *innerve* olur. Larinksin intrinsik kasları, altıncı arkın siniri, *n. vagus'*un *recurrent laryngeal* dalı ile uyarılır (Avery, 2001, s. 34; Sadler, 2006, s. 370).

Primitif *nasal* bölgenin hızla gelişimi 5. haftada en çok göze çarpan değişikliktir. Burun deliklerinin taslağı olan ve gittikçe derinleşen nasal pitler, frontal çıkıntının alt parçasını üçe ayırır. Ortadaki *processus nasalis medialis,* kenardakiler *processus nasalis lateralis'*lerdir (Avery, 2001, s.25).

Frontonasal proçes gelecekteki alın, burun dorsumu ve apeksini oluşturur. 5. hafta sonunda *auris externa*'nın primitif başlangıcı henüz belirmemiştir. Mandibuler arkın maksiller ve mandibuler çıkıntıları büyümeye devam eder fakat alt ve üst çeneyi tam olarak ortaya koyan kaynaşma henüz oluşmamıştır. Yine 5. haftanın sonuna doğru, ağız tabanında bir elevasyon şeklinde primitif dil belirir (Standring, 2008).

6. haftada; medial nasal çıkıntılar, karşıtlarıyla ve maksiller çıkıntılarla birleşirler. Medial nasal çıkıntılar, birbirleriyle birleşince, intermaksiller segmenti oluştururlar. Bu segment üst dudağın orta bölümünü, filtrumu, maksillanın premaksillasını ve bununla ilgili gingivayı yani primer damağı oluşturur (Avery, 2001; Standring, 2008).

Primitif alt ve üst çene, altıncı haftanın sonunda, embriyonik bağ dokusu olarak bilinen mezenkim bloklarından meydana gelmiş olarak görülür (Steding, 2008). Daha sonra ektodermin lineer kalınlaşmalarıyla labiogingival katmanlar belirmektedir. Bu katmanlar mezoderm içine doğru büyüyerek dejenere olurlar ve labiogingival sulkuslar ortaya çıkar. Labiogingival laminanın küçük bir kısmı dejenere olmaz ve orta hatta üst dudak frenilumu olarak kalır. 6. hafta sonunda maksiller çıkıntıların füzyonu ile aynı zamanda mandibuler çıkıntılar da birleşirler (Avery, 2001).

7. haftada; yüz yapıları, burun, dudaklar ve çene kontürü ile en belirgin halini alır. Yüzdeki yarıkların tümü kapanır. Böylece ağız ve *external nares* belirginleşir. Eksternal nasal ve oral açıklıklar birbirinden nasal ve maksiller çıkıntıların birleşmesiyle ayrılır (Avery, 2001; Steding, 2008).

7. ve 10. haftalar arasında tüm çıkıntılar arasındaki birleşme tamamlanmış olur. Üst dudağın lateral kısımları, maksilla ve sekonder damak, maksiller çıkıntılardan oluşmaktadır. Aynı dönemde, maksiller çıkıntılar, lateralde mandibuler çıkıntılarla da birleşirler ve 2. brankiyal ark kökenli hücrelerle de işgal edilirler. Bu hücrelerin değişimi ile yüz kasları ve onların motor innervasyonunu sağlayan *n. facialis* oluşmakta, yine aynı bölgede bulunan 1. brankiyal ark kökenli hücre gruplarından ise 5. kraniyal sinir ve çiğneme kasları meydana gelmektedir (Avery, 2001; Sadler, 2006).

Üst ve alt dudak taslaklarının birbirine bakan kenarlarında, 47. günde enine birer oluk oluşur. Bu oluklar, superior-inferior ve laterale doğru derinleşerek üst ve alt çene kavislerini iç ve dış olarak ikiye ayırırlar; içteki parçadan üst ve alt çenelerin *processus alveolaris'*leri, dıştaki parçadan dudak ve yanaklar meydana gelir. Arada *vestibulum oris* oluşur (Avery, 2001; Steding, 2008).

Damak, primer ve sekonder damak adı verilen iki primordiyal yapıdan oluşmaktadır. Palatogenez 5. haftada başlamasına rağmen, gelişimi, 12. haftanın sonuna kadar sürmekte, fakat 6-9. haftalar arasındaki dönem, kritik dönem olarak bilinmektedir (Standring, 2008)

Primer damağın intermaksiller segmentten, dolayısıyla medial nasal çıkıntıların birleşmesiyle oluşmaktadır. Primer damak erişkindeki sert damağın sadece küçük bir kısmını oluşturur ve *foramen incisivum*'un anteriorundaki bölge için kullanılan terimle tanımlanır. Sekonder damak, *foramen incisivum'*un posteriorundaki tüm sert ve yumuşak damak bölgelerine verilen addır. Maksiller çıkıntılardan mediale doğru uzanan yapılar olan palatal fasiya, maksiller çıkıntı, maksiller uzantıların birleşmesiyle oluşmaktadır (Reid, 2007; Sadler, 2006).

Sperber (1989), *os sphenoidale*'nin bazal mezenşimden gelişen lateral yerleşimli bir grup kartilaj'la tamamlandığını belirtmiştir. (Som ve Curtin, 2011). Orbitosphenoid kartilaj sphenoid'in *ala minor'*unu oluşturur, *optic foramen*'e katkıda bulunur, *sphenoid ala major* kartilaj merkezi aynı isimli kemiğin medial bölümünü

oluşturur. Lateral kanat, kartilagenöz prekürsörü olmaksızın sıkışmış mezenşimden oluşur (intramembranöz kemik).

*Kartilagenöz* devamlılık içine *os sphenoidale* füzyonu gösteren basiooccipital ve çeşitli kartilaj merkezlerine bazal kartilagenöz plak denilir. Sinirler ve damarlar kıkırdak doku oluşumu başlamadan önce geliştiği ve kartilajı da etraflarında gelişmeye zorladığı için basicranium'un çeşitli foraminaları bu primitif kartilagenöz formasyon içinde kalır. Bilateral otik kapsül kıkırdak doku oluşumu aynı zamanda parachordal kartilaj'la kaynaşarak bazal plakla birleşirler (Som ve Curtin, 2011).

Bu mekanizma *ala minor* ve *ala major* gibi presphenoid ve postsphenoid kemikleri meydana getirir. Pterygoid plaklar ve *ala major* kısımları *intramembranöz ossifikasyon'*la oluşur. *Hamulus pterygoideus* küçük bir kondroid merkezden gelişen endochondral bir kemiktir (Som ve Curtin, 2011).

Bosma' ya göre ossifikasyon süreci devam ederken, merkezler arasındaki kartilajların çoğu yok olur. Kalan kartilajlar çeşitli synchondros'larda yetişkin yaşantıda da devam edecek şekilde bulunabilir. En önemlisi *foramen lacerum* ve petroklival bileşkedir. Presphenoid ve postsphenoid kemikler genellikle doğumla birlikte kaynaşır ama seperasyon yenidoğanda kalmaya devam edebilir (Som ve Curtin, 2011). Yonetsu ve diğerleri 2000 yılında *Bertin* kemiklerinin anterior sphenoid ile hızla kaynaşan 2 küçük, çift ossifikasyon merkezleri olduğunu, *os sphenoidale* pnömatizasyonun burada başladığını belirtmişlerdir. Böylece, başlangıç hava hücreleri presphenoid içerisinde oluşur, posterior ve lateral ossifikasyon merkezlerine ilerler (Som ve Curtin, 2011; Yonetsu ve diğerleri, 2000).

## 2.2. Anatomi

### 2.2.1.Pterygomaksiller Bölgenin Anatomik Oluşumları

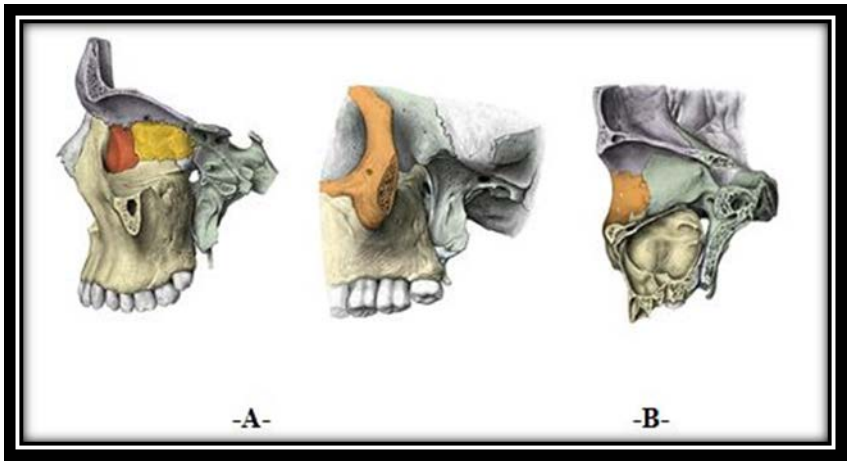


Şekil 2.1. *Pterygomaksiller* bölgenin kemik yapılarının şematik görüntüsü. A.Sol taraf lateralden B.Sağ taraf medialden (Putz ve Pabst, 2001, s. 58,59,360).

#### 2.2.1.1. Maksilla

Maksilla yüzün mandibuladan sonraki ikinci büyük kemiğidir. Karşıt çene maksillası ile birleşerek üst arkı meydana getirir. Oral kavite tavanının büyük kısmını, nasal kavite tabanı ve orbita tabanının duvarını, *fossa infratemporalis* ve *fossa pterygopalatina'*nın bir kısmını oluşturur. Aynı zamanda *fissura orbitalis inferior'*u ve *fissura pterygomaxillaris*'i içerir (Standring, 2008; Som ve Curtin, 2011).

*Maksillanın frontal, zygomatik, alveolar ve palatin olmak üzere dört proçesi vardır. Maksillanın gövdesinde bulunan deliklerle nasal kavite* ile *meatus nasalis medius'*ta maksiller ostiumla bağlantı kurar. Kemikte güçlendirilmiş alanlar mevcuttur; dikey olanlar sütun (*pterygomaksiller, zygomatik ve nasomaksiller*) ve horizontal olduklarında (*supraorbital, infraorbital, maksiller* ve *zygomatik*) ark olarak isimlendirilirler (Standring, 2008; Som ve Curtin, 2011).

### 2.2.1.2. Os Sphenoidale

*Os sphenoidale* kafatası tabanında *os temporale* ve *os occipitale* önünde yer alır. Büyük ve küçük kanatlardan aşağı doğru uzanan iki pterygoid plaktan oluşur (Standring, 2008). Büyük kanatta *foramen ovale* ve *foramen spinosum*, *crista sphenoidalis* bulunur. Küçük kanattan *canalis opticus* geçer ve *processus clinoideus anterior*'u içerir (Standring, 2008).

*Os sphenoidale*'nin *processus pterygoideus*'u lateral ve medial iki plak içerir. Birincisi kısa ve geniş, diğeri uzun ve dardır. Plaklar yukarıda birleşerek pterygopalatin oluğu oluşturur, daha sonra birbirinden ayrılarak derin *fossa pterygoidea*'yı oluşturur. İki plak arasındaki *incisura*, *os palatinum*'un *processus pyramidalis'*i tarafından doldurulur (Standring, 2008; Som ve Curtin, 2011).

Medial pterygoid plak *hamulus pterygoideus*'a doğru inferiora uzanarak lateral yüzeyi *hamulus pterygoid*eus'un oyuk şekline gelmesini sağlar. *Fissura orbitalis superior* büyük ve küçük *sphenoid* kanatlar arasında kalır ve bu fissürden *v. ophtalmica superior, n. oculomotorius, n. trochlearis, n. abducens, n. frontalis, n. lacrimalis* ve *n. nasociliaris* geçer (Standring, 2008; Som ve Curtin, 2011).

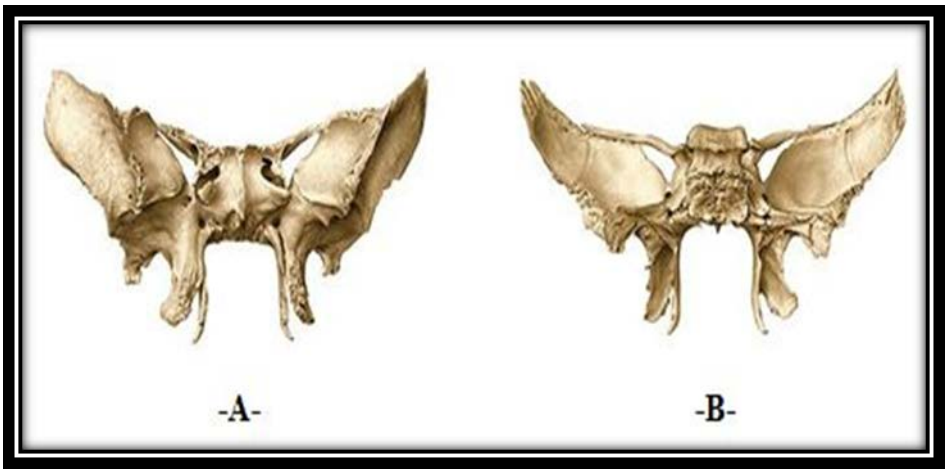


Şekil 2.2. *Os sphenoidale* A. Ventralden görünüş B. Dorsalden görünüş (Putz ve Pabst, 2001, s. 60).

### 2.2.1.3. Os Palatinum

Ağız boşluğunun tavanını oluşturan kemiktir. Sert damağın ön 2/3 lük kısmını maksillanın *proc. palatinus*'u, arka 1/3 lük kısmını ise *os palatinum*'un *lamina horizontalis'*i oluşturur (Şakul ve Bilecenoğlu, 2009). *Os palatinum, maksilla*nın posteriorunda *os sphenoidale* proçeslerinin anteriorunda yer alır. Oral, nasal ve orbital kaviteyi birbirinden ayırır. Maksillanın *proc. palatinus*'u *sutura palatina transversa*'yı ve kontralateral *os palatinum sutura palatina mediana*'yı oluşturur. Horizontal ve dikey laminaların posterior marjinlerinin oluşturduğu açıdan, *proc. pyramidalis*'i çıkıntı yaparak *proc. pterygoideus* ile eklem yapar (Standring, 2008; Som ve Curtin, 2011).

Dikey laminada birçok anatomik landmark mevcuttur. Bunlar: *incisura sphenopalatina, canalis palatinus major, canales palatinus minores, crista conchalis, proc. orbitalis* ve *proc. sphenoidalis* olarak sayılabilir (Standring, 2008; Som ve Curtin, 2011).

*Palatum durum* üzerinde önde hemen kesici dişlerin arkasında *for. incisivum* adı verilen ve *canalis incisivus*'un açıklığı olan bir çift delik bulunur. *Canalis incisivus'*tan ön kesici dişlerin arka kısmındaki mukozadan duyu alan *n. nasopalatinus*'un dalları ile yine bu bölgeyi besleyen *a. sphenopalatina'*nın terminal dalları ile venler geçer (Standring, 2008; Şakul ve Bilecenoğlu, 2009). *Canalis palatinus major*'lardan damak mukozasının büyük kısmından duyu alan *n. palatinus major* ve *nn. palatini minores* geçerken, yine aynı bölgenin arteriyel beslenmesinden sorumlu *a. palatina descendens*'in terminal dalları ile aynı adlı venler geçer (Standring, 2008; Şakul ve Bilecenoğlu, 2009).

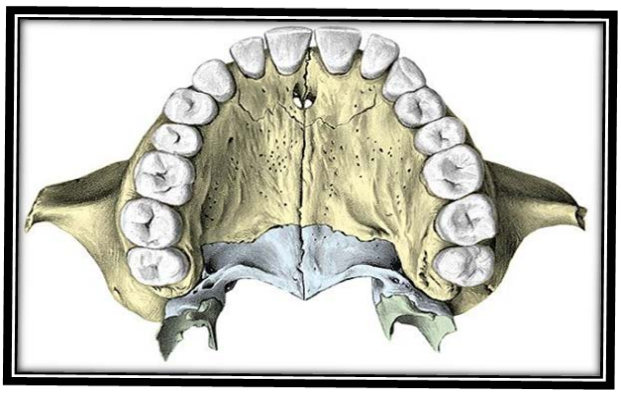

Şekil 2.3. *Os Palatinum* (Putz ve Pabst, 2001, s. 52).

#### 2.2.1.4. Sinus Maxillaris

*Sinus maxillaris* duvarlarını maksillanın duvarları oluşturur. Tavan kısmını maksillanın orbital yüzü oluşturur ve *fissura orbitalis inferior'*a kadar uzanır. İçten dışa ve biraz da aşağıya doğru uzanan bu duvara *os lacrimale, os palatinale* ve *os zygomaticum* az da olsa katılırlar. Burada çoğunlukla arka-dış bölgeden yüze doğru uzanan *canalis infra orbitalis* bulunur ve içerisinden *v. infraorbitalis, a. infraorbitalis* ve *n. infraorbitalis* geçer. Tavanın orta bölümü, orta grup ethmoid sinüslerin eğimli duvarı tarafından oluşturulur (Standring, 2008; Şakul ve Bilecenoğlu, 2009).

Tabanı eğimli bir yapıya sahiptir. *Os zygomaticum*'un üst I. ve II. azı dişlere doğru eğimli bir şekilde uzanır. Doğumdan 9 yaşına kadar sinüs tabanı burun boşluğunun tabanından daha yukarıdadır, 9 yaşında burun tabanı ile aynı hizadadır, daha sonra burun tabanından daha aşağıya iner (Jun BC ve diğerleri, 2005; Şakul ve Bilecenoğlu, 2009).

Arka yan duvar *fossa pterygopalatina* ve *fissura pterygomaxillaris'*in ön sınırını oluşturan eğimli bir yapıdır. Bu duvar aynı zamanda *fossa infratemporalis'*in oblik ön duvarını oluşturur. *Bichat'*ın yağ kitlesi ile ilişkidedir (Standring, 2008; Şakul ve Bilecenoğlu, 2009).

Arka duvarda *tuber maxilla* yer alır ve burada *foramina alveolaria* ve *canalis alveolaris'*ler bulunur. Bu kanallardan üst çenedeki arka grup dişlere giden *aa. alveolares superiores posteriores* (*a. maxillarisin* dalı) ve *rr. alveolares superiores posteriores* (*n. maxillaris*'in dalı) geçer (Standring, 2008; Şakul ve Bilecenoğlu, 2009).

Ön ya da fasiyal duvar *canalis infra orbitalis* ve sinirlerle ilişki halindedir. Bu kanal yüzde *for. infraorbitale*ye açılarak sona erer. *Fossa canina* adı verilen çukur saha kanin dişin hemen yukarısında yer alır ve maksillanın *processus zygomaticus'*unun önünde, yukarıda *for. infraorbitale* ve aşağıda *processus alveolaris* arasında konumlanır. Burası sinüsün en ince duvarı olduğundan *Caldwell-Luc* operasyonlarında sinüse girerken sıklıkla kullanılan alandır (Şakul ve Bilecenoğlu, 2009;Yang ve diğerleri, 2009).

Medial ya da nasal duvar, vertikal olarak üç kısımda incelenebilir. Alt 1/3 kısmını maksillanın palatal proçesi oluşturur. Üst 2/3 lük kısmı, burnun dış duvarının

alt yarısı oluşturur ve *concha nasalis inferior'*la ilişkisi yönünden *concha'*nın alt ve üstündeki bölüm diye ikiye ayrılır (Gosau ve diğerleri, 2009; Şakul ve Bilecenoğlu, 2009).

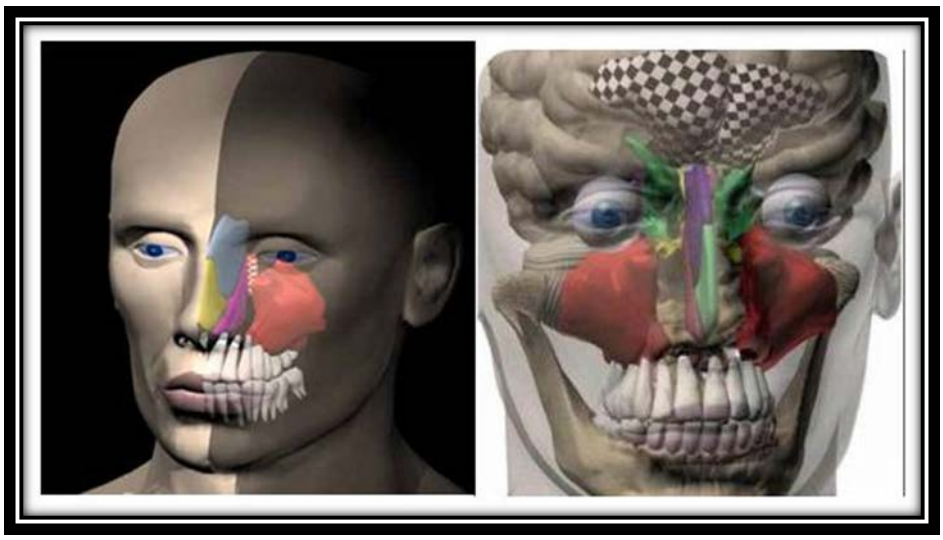

Şekil 2.4. *Sinus maxillaris frontal* görüntüleri (kırmızı ile boyanmış)(© American Academy of Otolaryngology, 2011).

*Sinus maxillaris* hacmi yapılan çalışmalarla çeşitli popülasyonlarda belirlenmiştir (Fernandes, 2004; Gosau ve diğerleri, 2009; Lee ve diğerleri, 2009). Fernandes (2004) yaptığı çalışmada Avrupalı ve Afrika'nın Zulu kabilesinden bireylere ait kadavralarda BT ile *sinus maxillaris* hacmini etnik köken ve cinsiyete göre karşılaştırmış, Avrupalılarda belirgin olarak *sinus maxillaris* hacmini daha büyük bulmuştur. Erkeklerin sinüs hacimlerinin de kadınlardan daha büyük olduğunu belirtmiştir (Fernandes, 2004).

Asyalılarda yapılan bir çalışmada *sinus maxillaris* hacminin 15 yaşına kadar büyüme gösterdiği, büyümenin tamamlanmasından sonra ortalama hacminin 14,83±1,36 $cm^3$ olduğu belirtilmiştir (Park ve diğerleri, 2010)

Güney Kore'de yapılan bir çalışmada *sinus maxillaris* hacminin artan yaş ile azaldığı, alveolar kemik kaybı ile arttığı belirtilmiştir. Çalışmada kronik rinosinüziti olan hastaların ortalama *sinus maxillaris* hacimleri 16,09±7,06; kontrol grubu olarak seçilen septal deviasyon gösteren hastaların ortalama *sinus maxillaris* hacimleri 20,78±7,10 $cm^3$ bulunduğu ifade edilmiştir ( Cho ve diğerleri, 2010).

Türkiye'de yapılan, yaşları 0-18 arasında değişen; 1452'sinde sinüs rahatsızlığı olmayan hastaların dahil edildiği başka bir çalışmada 2025 çocuk MR görüntüleri retrospektif olarak değerlendirilmiş sağ ve sol sinüsler arasında hacimsel olarak bir farklılık olmadığı belirtmiştir (Adıbelli ve diğerleri, 2011).

Türk populasyonunda yapılmış olan bir çalışmada *sinus maxillaris* alanı 132 erkek ve 86 kadın ortopantomografda incelenmiş maloklüzyonların ve cinsiyet farklılıklarının sinüs boyutuna etki etmediği bildirilmiştir. Yapılan çalışmada cinsiyetin sadece *Angle* Sınıf II maloklüzyonlarda belirgin faktör olduğu bildirilmiştir. *Angle* Sınıf II maloklüzyona sahip kadınların *sinus maxillaris*lerinin aynı maloklüzyona sahip erkeklerden ve diğer maloklüzyon sınıflarındaki kadınlardan daha büyük olduğu belirtilmiştir (Oktay, 1992). Ayrıca maksiller premolar ve molar dişlerin köklerinin sinüse yakın olabileceği, hatta sıklıkla II. premolar, I. molar ve II. molar dişlerin kökleri sinüsün içine kadar uzayabildiği de belirtilmiştir (Standring, 2008; Şakul ve Bilecenoğlu, 2009).

#### 2.2.1.5. Sinus Sphenoidalis

*Os sphenoidale*'nin gövdesinde bulunan bir çift boşluktur. Posterior *nasal* kapsülün *os sphenoidale*'ye doğru ilerlemesi ile fötal hayatın dördüncü ayında ortaya çıkar (Som ve Curtin, 2011). *Septum intersinuale sphenoidale* adı verilen ve genellikle deviasyon gösteren bir bölme ile simetrik olmayan iki bölüme ayrılmıştır. Zada ve diğerlerinin (2011) yaptıkları çalışmada basit *sinus sphenoidalis* konfigürasyonu (septasız, 1 vertikal septa ya da 2 simetrik vertikal septa) %71 oranında bulunmuştur. Kalan %29 kompleks bir konfigürasyon (2 veya daha çok asimetrik septa, herhangi bir tipte 3 veya daha çok septa ya da bir horizontal septa) göstermiştir. Genellikle bir tarafın sinüsü diğer taraftan daha büyüktür, bazen bir tarafın sinüsü diğerinin üstünde de devam edebileceğini belirtmişlerdir (Zada ve diğerleri, 2011). Oliveira ve diğerlerinin yaptıkları 3 boyutlu BT çalışmasında *sinus sphenoidalis* hacmi minimum 3.30 $cm^3$, maximum 24.25 $cm^3$ ve ortalama hacim ölçümü 13.14 $cm^3$ olarak ifade edilmiştir (Oliveira ve diğerleri, 2009).

Yeni doğanlarda *reccessus sphenoethmoidalis'*in arkaya doğru katlanması şeklinde görülür, 2-3 yaşından itibaren gelişmeye başlar. Bu yaştan sonra *sella turcica'*ya doğru pnömatizasyon başlar, 7 yaşına gelindiğinde pnömatizasyon *sella turcica*ya ulaşır. Ancak asıl gelişmeleri *puberte'*den sonra gerçekleşir, 18 yaşında

erişkin boyutlarına ulaşır. *Sinus sphenoidalis*, yukarıda *n. opticus, chiasma opticum* ve *gl. hypophysialis*, arkada *pons*, yanlarda *sinus cavernosus* ve içinden geçen *a. carotis externa* ve bazı kafa çiftleri (*III, IV,* $V_1$, $V_2$ ve *VI*) ile komşuluk yapar. Duvarları arasında en ince olanı ön duvarıdır (Şakul ve Bilecenoğlu, 2009; Wang ve diğerleri, 2010).

Şekil 2.5. S*inus sphenoidalis'*in lateralden görüntüsü (Sarı ile boyanmış) (American Academy of Otolaryngology, 2011).

### 2.2.1.6. Fossa Pterygopalatina

*Fossa pterygopalatina* yüzün orta üçlüsünün derininde bulunan, kompleks vasküler ve nöral yapı dizilerini içinde barındıran anatomik bir oluşumdur (Choi ve Park, 2010).

*Fossa pterygopalatina* orbita apeksinin altında, küçük piramidal şekilde, kafatasının lateralinde yer alan bir boşluktur (Standring, 2008). *Os sphenoidale* 'nin *processus pterygoideus'*u ile maksilla arasındadır. Uzamış, huni görünümünde *sinus maxillaris'*in arka duvarının hemen arkasında yer alan bir kompartman şeklindedir. Posterior sınırı medial ve lateral pterygoid çıkıntıların kaynaştığı ön bölümü

tarafından, anterior sınırı ise maksilla korpusu tarafından oluşturulur (Daniels ve diğerleri, 1998).

Superior sınırı *os sphenoidale*'nin gövdesi tarafından, *fossa inferior'*a doğru daralarak *canalis pterygopalatinus* haline gelir (Douglas ve Wormald, 2006). *Canalis pharyngeus* ile de *pars nasalis pharyngeus'*a bağlanır. Bu açıklıkların dışında bazen arka duvarında *canalis vomerovaginalis* denilen bir başka kanal da bulunabilir. Bölgenin bu şekilde çok sayıda boşluk ile bağlantılı olması nedeniyle, burada oluşacak bir patoloji, bağlantılı olduğu yerlere yayılabilir (Daniels ve diğerleri, 1998; Şakul ve Bilecenoğlu, 2009)

İçeriğindeki yapılardan en önemlileri *a. maxillaris'*in terminal kısmı ve *a. alveolaris posterior superior, a. infraorbitalis, a. canalis pterygoidus, a. pharyngealis, a. palatina descendens, a. sphenopalatina*; *n. maxillaris (V2)* ve *meningeal, gangliyonik, zygomatik, posterior superior alveoler, infraorbital* dalları; *ganglion pterygopalatinum (sphenopalatin)*; *orbital* dallar, *n. nasopalatinus*; *nn. nasales posteriores* (lateral ve medial), *n. palatinus (major* ve *minor*), *n. pharyngealis*'dir (Standring, 2008). Genellikle vasküler yapılar fossanın anterior ve inferior bölümünde, nöral yapılar ise posterior ve superior kısmında bulunurlar (Hill ve diğerleri, 2010).

*Fossa pterygopalatina*; *fissura orbitalis inferior* ile orbita tabanına, *foramen rotundum* ile *sinus cavernosus'*a, *vidian* kanal ile *fossa cranii media'*ya, *fissura pterygomaxillaris* ile mastikatör boşluğu *fossa infratemporalis'*e, *canalis palatinus major* ve *canales palatinus minores* ile ağız boşluğuna ve *foramen sphenopalatinum* ile nasal fossanın postero-superioruna açılır (Daniels ve diğerleri, 1998).

*Fossa pterygopalatina*'nın lateraldeki açıklığı olan *fissura pterygomaxillaris*, yukarıdan *processus pterygoideus* tabanı ön yüzeyinin laterali ve aşağıdan kaynaşan *pterygoid* plaklar tarafından sınırlandırılmıştır. *Sinus maxillaris'*in posterior duvarının eğimine bağlı olarak anterior sınır tam belirgin değildir (Daniels ve diğerleri, 1998).

*Canalis palatinus major*, maksiller kemiğin postero-inferior tarafından oblik olarak aşağı inen oluğun apozisyonu ile *os palatinum'*un kemiğin düşey laminasının lateral yüzeyinin derininde oluşmuştur. Bu kanal horizontal laminanın lateral marjininde inferiorda *foramen palatinum majus*'a açılır. *Canales palatinus minores*

*os palatinum*'un *processus pyramidalis'*inden geçerek proçesin anterior tarafında *foramina palatina minora'*ya açılır (Daniels ve diğerleri, 1998).

#### 2.2.1.7. Canalis Pterygopalatinus (Canalis Palatinus Major)

*Fossa pterygopalatina'*nın alt ucunda bulunur. Fossayı *cavitas oris proprium'*a bağlar (Şakul ve Bilecenoğlu, 2009). Pterygoid çıkıntıyı tabanından önden-arkaya delen kanala *canalis pterygoideus* denilir. Bu kanal tüm kafa iskeletinde ön tarafta *fossa pterygopalatina*'ya açılır. Ön açıklığından aşağıya doğru *pterygoid* çıkıntıların ön yüzünde aşağı inen oluğa, *sulcus pterygopalatinus* denilir. Bu oluk *os palatinum'*daki aynı isimli olukla birleşerek *canalis pterygopalatinus (canalis palatinus major)*'u oluşturur (Arıncı ve Elhan, 1997; Standring, 2008).

Li ve diğerlerinin ABD'de 8 kadavra üzerinde yaptıkları çalışmaya göre *a. maxillaris interna fossa pterygopalatina'*ya yaklaşık 16,6 mm yukarıdan girdiği daha sonra, *a. palatina descendens* dalını verdiği belirtilmiştir. *A. palatina descendens, canalis palatinus major'*a girmeden önce fossada birkaç mm ilerlediği, arterin inferior, anterior ve biraz da medial yönde yaklaşık 10 mm nasal tabana doğru ilerlediği, ikinci ve üçüncü maksiller molar dişler bölgesinde *foramen palatinum majus'*den çıktığı belirtilmiştir (Li ve diğerleri, 1996).

*Canalis pterygopalatinus* içerisinden geçen *n. palatinus major* damağa gelir, burada birçok dala ayrılır ve damakta dağılır. En uzun dalı önde kesici dişlere kadar uzanabilir. Üst çene dişetleri, sert damak ve buraya komşu yumuşak damak mukozasına dağılır. Bu sinir kanal içinde uzanırken *rr. nasales posteriores inferiores* dallarını verir. Bu dallar burun boşluğuna girer, dallarına ayrılarak *concha nasalis inferior, meatus nasi medius* ve *inferior'*un arka kısımlarında dağılır. Ayrıca kanal içerisinden geçen *nn. palatini minores foramina palatina minora'*dan çıkarak yumuşak damak ve *tonsilla palatina'*da dağılır (Som ve Curtin, 2011; Şakul ve Bilecenoğlu, 2009).

#### 2.2.1.8. Fissura Pterygomaxillaris (Fissura Pterygopalatina)

*Fissura pterygopalatina*; önde *tuber maxillare* ile arkada *processus pterygoideus'*un anterior sınırı arasında kalan bir yapıdır (Vacher ve diğerleri, 2010). *Fossa pterygopalatina* ile *fossa infratemporalis* bağlantısı lateralden *fissura pterygomaxillaris* ile sağlanır. *A. maxillaris interna* bu fissürden geçerek *fossa*

*infratemporalis'*den *fossa pterygopalatina'*ya girer (Hitoosumatsu ve diğerleri, 1999; Standring, 2008).

**2.2.1.9. Canalis Incisivus (Nasopalatin Kanal)**

Maksillanın *processus palatinus'*larının birleştiği yerde oluşan huni-şeklinde açıklık olan *foramen incisivum canalis incisivus'*un dış açıklığı olan bir çift deliktir, orta hatta santral kesici dişlerin posteriorunda yerleşim gösterir. Kanal nasal kavite tabanında *foramina stenson'*da (*nasopalatin foramina*) sonlanır. Sert damağın ön kısmında burun boşluğu ile ağız boşluğunu birbirine bağlar. Bu kanallardan *n. nasopalatinus* ve arterin terminal dalları, trigeminal sinirin maksiller dalı ve *a. maxillaris'*in dalları geçer (Mraiwa ve diğerleri, 2004; Şakul ve Bilecenoğlu, 2009).

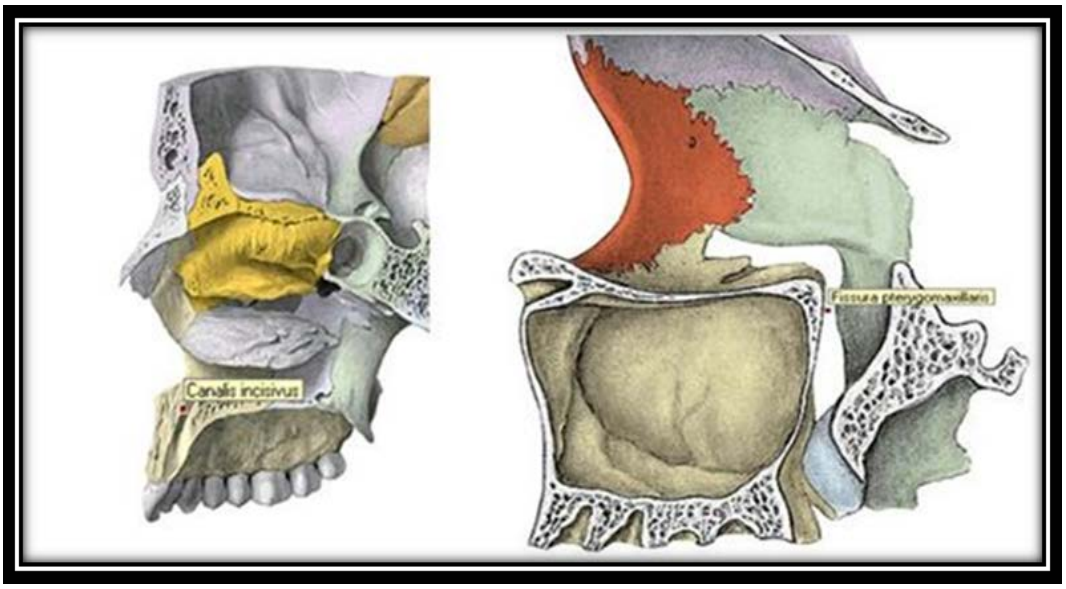


Şekil 2.6. *Canalis incisivus* ve *fissura pterygomaxillaris* (Putz ve Pabst, 2001, s. 55).

### 2.2.2. Pterygomaksiller Bölgenin Nörovasküler Oluşumları

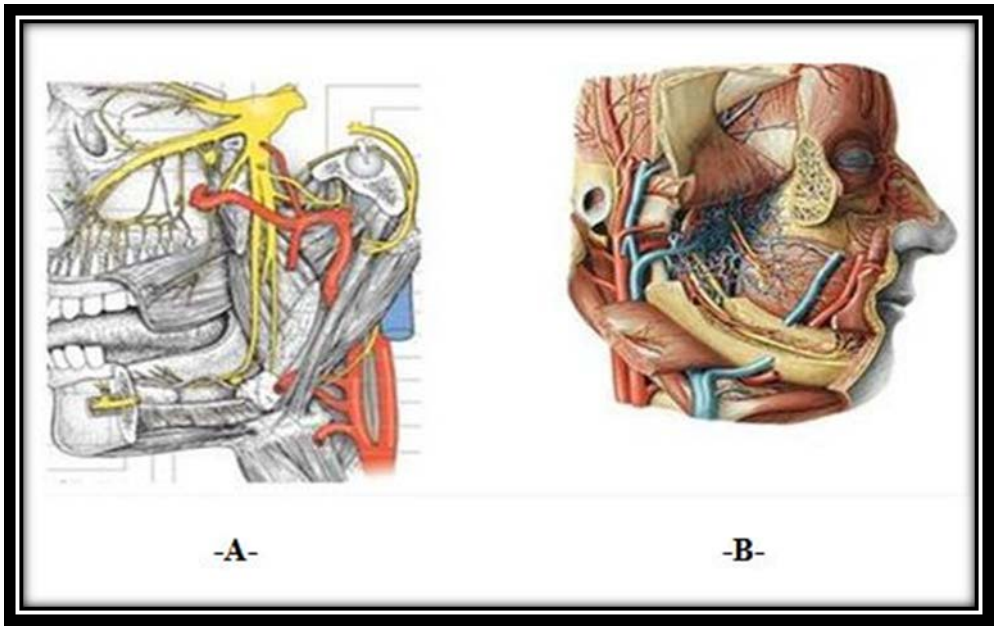


Şekil 2.7. Pterygomaksiller bölge nörovasküler yapılar A. *a.maxillaris* (Standring, 2008, sy. 521) B. *plexus venosus pterygoideus* (Putz ve Pabst, 2001, s. 55).

#### 2.2.2.1. Arteria maxillaris

*A. carotis externa*'nın terminal dalları içerisinde en büyüğü *a. maxillaris*'tir. *Mandibula* boynunun arkasında medialde parotis bezi içerisinde seyreder (Standring, 2008). Seyri boyunca bulunduğu bölgelere göre *pars mandibularis, pars pterygoideus ve pars pterygopalatina* olmak üzere üç kısımda incelenir. *Pars mandibularis*'te verdiği dallar; *a. auricularis profunda, a. timpanica anterior, a. meningea media, a. meningea accessoria, a. alveolaris inferior'*dur. *Pars pterygoideus'*ta verdiği dallar; *aa. temporales profundae, rr. pterygoidei, a. masseterica, a. buccalis'*tir. *Pars pterygopalatina*'da verdiği dallar ise; *a. alveolaris superior posterior, a. infraorbitalis, a. palatina descendens, a. canalis pterygoidei ve a. sphenopalatina'*dır (Standring, 2008; Şakul ve Bilecenoğlu, 2009).

*FPP* içerisinde verdiği dalları daha detaylı incelemek gerekirse: *A. alveolaris superior*, posterior *FPP* içinde *a. maxillaris*'ten ayrılır. *Tuber maxilla'daki foramina*

*alveolaria*'dan girerek, I. molar dişin mesiobukkal kökü hariç tüm üst molar dişlerle *sinus maxillaris*'in mukozasını besler. Öne doğru uzanan bir dalı ise dişetlerini ve kemiğin alveoler kısmını besler. (Standring, 2008; Şakul ve Bilecenoğlu, 2009).

*A. infraorbitalis, FPP* içinde *a. maxillaris*'ten ayrıldıktan sonra, *fissura orbitalis inferior*'dan orbitaya girer. Maksillanın ön tarafında bulunan *for. infraorbitale*'den çıkarak yüzde dağılır. Burada *a. facialis* ve *a. ophtalmica inferior*'un dallarıyla anastomoz yapar. Bu arter orbitada ilerlerken *gl. lacrimalis'*e, göz küresini hareket ettiren bazı kaslara ve dişlere dallar verir. Dişlere *aa. alveolares superiores medius* ve *aa. alveolares superiores anteriores'*i verir. Diş köklerine *rr. dentales'*i, dişetleri ile alveollere *rr. gingivales'*i, *sinus maxillaris'*e de *rr. sinus maxillaris*'i verir (Standring, 2008; Şakul ve Bilecenoğlu, 2009).

*A. palatina descendens FPP'*da *a.maxillaris*'ten ayrıldıktan sonra, *n. palatinus maxillaris* ile birlikte *canalis palatinus major'*a *(pterygopalatinus*) girer. Kanalda aşağıya damağa doğru ilerlerken, *aa. palatinae minores'*i verir. Bu dallar kanalın içindeki daha küçük kanallardan (*canales palatin minores*) geçerek yumuşak damak ve *tonsilla palatina*'ya gider. *A. palatina descendens* daha sonra *for. palatinum majus*'dan çıkarak *a. palatina major* adını alır ve sert damakta mukoza altında dağılır. Burada *a. facialis'*in *a.palatina ascendens* dalı ve *a.sphenopalatina*'nın *for. incisivum*'dan çıkan dalı *r.incisivus* ile anastomoz yapar. *R.pharyngeus* adlı küçük bir dalı farinkse gider (Standring, 2008; Şakul ve Bilecenoğlu, 2009).

*A. canalis pterygoidei FPP'*de *a. maxillaris*'ten ayrılan bu arter, arka tarafa doğru uzanır ve *n. vidii (nn. canalis pterygoideus)* ile birlikte *canalis pterygoideus'*ta bulunur. Kanala girmeden önce, farinksin ön bölümü, *sinus sphenoidalis, tuba auditiva* ve *cavitas tympanica*'ya dallar verir (Standring, 2008; Şakul ve Bilecenoğlu, 2009).

*A. sphenopalatina, a. maxillaris'*in *FPP'*deki son dalıdır. *Os palatinum* ve *os sphenoidale* tarafından birlikte oluşturulan *for. sphenopalatina'*dan geçerek, burun boşluğuna girer. Burun boşluğuna girdikten hemen sonra, *aa. nasales posteriores superiores* ve *aa. septales posteriores*'e ayrılır. Birinci dalı, burnun dış duvarını ve dört paranasal sinüsü besler. İkinci dal ise, *septum nasi'*de aşağı-öne doğru uzanarak

*for. incisivum*'dan geçer ve *n. incisivus* adını alır. Bu dal özellikle, *a.palatina major'*un dalları ile anastomoz yapar (Standring, 2008; Şakul ve Bilecenoğlu, 2009).

**2.2.2.2. Plexus Venosus Pterygoideus**

Oldukça geniş bir venöz ağ olup kısmen *m. temporalis* ile *m. pterygoideus lateralis* arasında, kısmen de *m. pterygoideus lateralis* ile *m. pterygoideus medialis* arasında kalan boşluklarda yayılmış haldedir. Bu kasların arasından arkaya ve içe doğru uzanarak *fossa infratemporalis*'e doğru uzanır. *A. maxillaris'*in dallarına eşlik eden venler *plexus venosus pterygoideus*'a açılırlar. (Standring, 2008; Şakul ve Bilecenoğlu, 2009).

*Plexus venosus pterygoideus*'a açılan venler şunlardır: *v. alveolaris inferior* (alt çene dişleri, alt çenede dişetlerinin bir kısmını ve mandibulayı), *v. meningea media* (duramater venlerini), *vv. temporales profundae* (*plexus venosus pterygoideus*'u, *plexus venosus temporalis*'e bağlar), *v. masseterica* (*m. massetericus'u*), *v.buccalis* (yanağın iç yüzünün bir kısmını), *vv. alveolares superiores posteriores* (üst çene arka dişleri ve dişetlerini), *vv. pharyngeales* (*m. constrictor pharyngis superior* ve farinksin üst bölümünü), *v. palatina descendens* (yumuşak ve sert damağı), *v. infraorbitalis* (orbitanın ve yüzün infraorbital bölgesinin bir kısmını), *v. canalis pterygoidei* (*v. vidii*), *v. sphenopalatina* (*cavum nasi* ve *septum nasi'*nin bölümlerini ve *nasal concha'*ların venöz drenajına yardımcı olur). *Plexus venosus pterygoideus'*un, *v. ophthalmica inferior* ve *vv. ethmoidales* ile önemli anastomozları vardır, ayrıca *for. lacerum'*dan geçen *vv. emmiseria* ile de bağlantısı vardır ve bu yollarla *sinus cavernosus'*la hem direkt hem de indirekt bağlantısı bulunur. *V. angularis* ve *v.profunda faciei* aracılığı ile *v. facialis*'e bağlanır (Standring, 2008; Şakul ve Bilecenoğlu, 2009)

### 2.2.2.3. N. Maxillaris (V2)

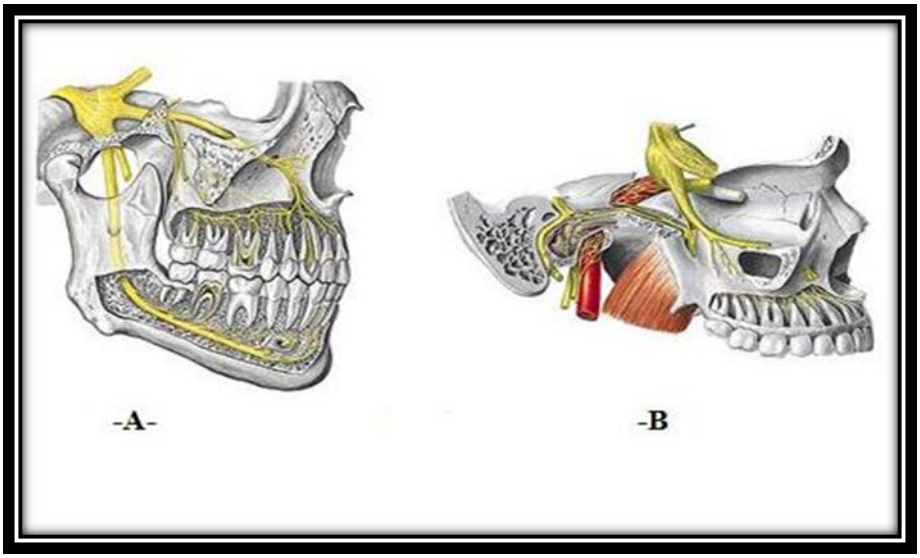


Şekil 2.8. A. *V. kraniyal* sinir (*N. Trigeminus* ve dalları B. *N. maxillaris* ve dalları (Putz ve Pabst, 2001, s. 106).

*N. trigeminus*'un tamamen sensitif olan ikinci dalıdır. *Ggl. trigeminale'*yi *n. ophtalmicus* ve *n. mandibularis* arasından bir bant şeklinde terk eder, öne mediale uzanarak *sinus cavernosus*'un lateral duvarında tabana yakın yerde ilerler. *Foramen rotundum*'a yaklaştıkça daha kompakt ve yuvarlak bir şekil alan bu sinir, *foramen rotundum'*dan geçerek doğrudan *fossa pterygopalatina*'ya arka duvarından girer. *Fossa pterygopalatina*'yı üst duvarından boylu boyunca geçerken burun, damak ve farinkse gidecek lifleri içeren iki kalın gangliyonik dal verir ancak bu lifler *ggl. pterygopalatinum'*dan sinaps yapmadan geçerler (Standring, 2008; Şakul ve Bilecenoğlu, 2009).

*N. maxillaris* daha sonra *os palatinum'*un orbital proçesinin arka bölümünde maksillanın arka yüzünün *fissura orbitalis inferior'*a bakan kısmında laterale doğru keskin bir dönüş yapar, orbital periosteumun dışında *n. zygomaticus* ve *nn. alveolares superiores posteriores'*i verir (Standring, 2008; Şakul ve Bilecenoğlu, 2009). Orbita apeksi ile *aditus orbitalis'*in yaklaşık orta noktasında mediale dönerek *canalis infraorbitalis'*e girer ve *n. infraorbitalis* adını alır. Bu sinir aynı adlı arter ve ven ile birlikte orbita tabanında, *sinus maxillaris*'in tavanında bulunan, önce *sulcus infraorbitalis*'te daha sonra *canalis infraorbitalis*'te öne doğru ilerler (Standring,

2008; Şakul ve Bilecenoğlu, 2009). Daha sonra orbitanın alt kenarının yaklaşık 1 cm altında *for. infraorbitale*'den geçerek yüze açılır. Sinirin yüze açıldığı yer *m. levator labi superioris'*in altında kalır ve burada sinir *r. lateralis nasi, r. palpebralis inferior* ve *r. labialis superior* olmak üzere üç terminal dalına ayrılır. *N. maxillaris*'in dalları *fossa cranii media*'da ayrılan *r. meningeus, fossa pterygopalatina*'da ayrılan dallar, *canalis infraorbitalis*'te ayrılan dallar ve yüzdeki dalları olmak üzere dört bölümde incelenir (Standring, 2008; Şakul ve Bilecenoğlu, 2009).

*Fossa pterygopalatina'*da verdiği dallar: *rr. ganglionici, n. zygomaticus* ve *rr. alveolares superiores posteriores* dallarıdır. *Canalis infraorbitalis*'te *r. alveolaris superior medius* ve *rr. alveolares superiores anteriores* dallarını verir. Yüzde verdiği dallar ise *rr. pharyngeus, n. palatinus major* ve *nn. palatini minores* ile *n. nasopalatinus*'tur.

#### 2.2.2.4. N. Palatinus Major ve N.Palatinus Minor

Bu sinirler ağız tavanında, yumuşak damakta, *tonsilla*'larda ve nasal mukozada dağılırlar. *N. palatinus major, canalis palatinus major*'de aşağı iner, sert damakta *for. palatinum majus*'dan çıkarak sert damağın alt yüzündeki kanallar içinde öne doğru ilerler ve sert damağın mukozasını ve bezlerini innerve eden dallarına ayrılır. En önde *n. nasopalatinus*'un terminal dalları ile anastomoz yapar. *Canalis palatinus major* içerisinde ilerlerken *nn. nasales posteriores inferiores* dallarını verir (Standring, 2008; Şakul ve Bilecenoğlu, 2009).

Bu dallar *lamina perpendicularis ossis palatina*'yı geçerek *concha nasalis inferior, meatus nasi medius* ve *meatus nasi inferior*'da dağılırlar. *N. palatinus major, for. palatinum majus*'dan kanalı terk ettikten sonra yumuşak damağın her iki yüzüne dallar verir. *N. palatinus major* kanal içerisinde aşağıya doğru inerken, *nn. palatinus minores* adı verilen çok sayıda küçük dallar verir. Özellikle kanalın son kısımlarında ayrılan bu küçük dallar, küçük kanalcıklarla *foramina palatina minora'*dan sert damağa açılırlar. Bu küçük dallar uvuladan, tonsillalardan ve yumuşak damaktan duyu alır (Standring, 2008; Şakul ve Bilecenoğlu, 2009).

### 2.2.2.5. N. Nasopalatinus

*N. maxillaris*'in bir kısım dalları *for. sphenopalatinum*'dan geçerek burun boşluğuna girer ve burada dağılırlar. *Concha nasalis superior* ve *concha nasalis medius*'un arka kısımlarını ve *cellulae ethmoidales posteriores*'in arka kısımlarını *nn. nasales posteriores superiores laterales* innerve ederken, *nn. nasales posteriores superiores mediales* ise burun tavanında *apertura sinus sphenoidialis*'in altından geçerek burun tavanının ve *septum nasi*'nin arka kısmını *innerve* eder. İşte bu bütün nasal dalların en büyüğüne *n. nasopalatinus* adı verilir (Standring, 2008; Şakul ve Bilecenoğlu, 2009).

*N. nasopalatinus* iki *proc. palatinus* arasında ve ön tarafında, *canalis incisivus* denilen bir kanal içerisinde seyreder. Bu kanalın deliğine *for. incisivum* denilir. Bazen *proc. palatinus*'un ön ucu *os incisivum* denilen ayrı bir kemik olarak gelişebilir. Arkadaki dişli kenarı, *os palatinum*'un *lamina horizantalis*'i ile eklem yapar (Arıncı ve Elhan, 1997; Standring, 2008; Şakul ve Bilecenoğlu, 2009).

Bu sinir vomerdeki bir oluk boyunca *septum nasi*'de öne ve aşağı doğru ilerler ve bu sırada da septuma dallar verir. Sert damağın burun boşluğuna bakan yüzünde mukoza ile periosteum arasında ilerleyerek, sert damağın ön kısmında burun boşluğunu ağız boşluğuna bağlayan *canalis incisivus'*dan geçer ve üst çenenin kesici dişlerinin arkasında kalan damak bölümünden duyu alır. Burada *n. palatinus major*'un dalları ile anastomozlar yapar (Standring, 2008; Şakul ve Bilecenoğlu, 2009).

### 2.2.2.6. Ganglion Pterygopalatinum ve Bağlantıları

*Ganglion Pterygopalatinum, n. maxillaris*'in izlediği yol üzerinde olduğu için genellikle bu sinir ile birlikte anılır (Standring, 2008). *Ganglion Pterygopalatinum* (*Meckel* gangliyonu) kafadaki en büyük periferik parasempatik gangliyondur. *Fossa pterygopalatina* içinde *canalis pterygoideus* ile *foramen rotundum*'un hemen önünde ve *for. sphenopalatinum*'un hemen lateralinde yer alır. *N. maxillaris*'e bir kolye gibi asılı haldedir ancak bu sinirle herhangi bir fonksiyonel bağlantısı yoktur, esas fonksiyonel bağlantısı *n. facialis*'in *n. intermedius*'undan (*Wrisberg* siniri) çıkan parasempatik dallar ile olmaktadır. Dalları şunlardır:

1. *Presinaptik visseromotor* (parasempatik) lifler *n. petrosus major* aracılığıyla gelir. Sempatik lifler içeren *plexus caroticus internus*'tan ayrılan *n. petrosus profundus* ile birleşerek *canalis pterygoideus* içerisinde *n. vidii* oluşturur.

2. *A. carotis interna*'yı çevreleyen postgangliyonik sempatik liflerin oluşturduğu *plexus caroticus internus*'tan ayrılan bir dala *n. petrosus profundus* adı verilir. Bu dal *n. canalis pterygoidei*'ye (*n. vidii*) katılır.

3. Sensitif lifler (genel duyu) gangliyondan başlıyor gibi görünse de esas olarak *n. maxillaris*'ten köken alırlar ve *ggl. pterygopalatinum*'dan kesintisiz geçer (Standring, 2008; Şakul ve Bilecenoğlu, 2009).

## 2.3. Histoloji

*Fossa pterygopalatina, canalis pterygopalatinus, fissura pterygomaxillaris* ve *canalis incisivus* içerisinden nörovasküler yapılar geçmektedir. Histolojik olarak sinir lifleri, arterler ve venler izlenebilir. Bu bölgenin histolojisi ile ilgili yapılan literatür taramalarında hayvanlarda yapılan çalışmaların insanlarda yapılan çalışmalardan daha çok olduğu belirlenmiştir (Rusu ve diğerleri, 2009).

Rusu ve diğerlerinin yaptıkları bir kadavra çalışmasında 20 yetişkin insan kafatasından alınan örneklerde *ganglion pterygopalatinum*'un tek başına bir yapı mı yoksa bireysel farklılıklar gösteren bir yapıda mı olduğunun anlaşılması için bölge makroskopik olarak ve histolojik olarak incelenmiştir. Makroskopik olarak 4 tip PPG (*ganglion pterygopalatinum*) tespit edilmiştir (Şekil 2.10.). Buna göre %10 A ; %55 B; %15 C; %20 D tipinde bulunmuştur (Rusu ve diğerleri, 2009).

Rusu ve diğerlerinin (2009) yaptıkları sınıflandırmaya göre; A tipinin bölümlere ayrıldığı, üst bölmenin *vidian* siniri aldığı; B tipinin tek bütün bir yapı olduğu, üst yapının üst kısmının (taban) *vidian* siniri aldığı; C tipinin tek bir yapı olduğunun fakat vidian sinirin gangliyonun alt (uç) kısmına ulaştığı; D tipinin bölümlere ayrılmıştır, alt bölmenin vidian siniri aldığı belirtilmiştir.

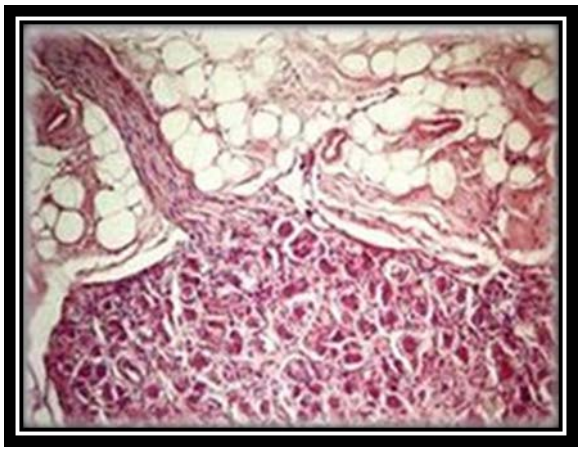

Şekil 2.9. *Hematoxilin-eosin* ile boyanmış *PPG* (10 kat büyütülmüş). Nöronların ayrık kümelenme eğilimi görülmektedir (Rusu ve diğerleri, 2009).

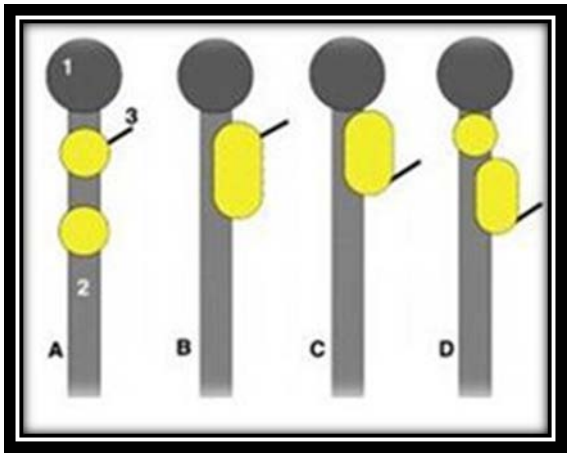


Şekil 2.10. PPG'un makroskopik morfolojik tipleri (A, B, C, D) (1)n. maxillaris (2) *n. pterygopalatinus* ve *n. palatinus major* (3) *canalis pterygoideus*'un siniri (*n. vidii*) (Rusu ve diğerleri, 2009).

*PPG*'un morfolojik farklılıklar göstermesi, gangliyona uygulanan çeşitli *ablasyon* tekniklerinde başarısız sonuçlar vermesinin nedeni olabileceği belirtilmiştir. Rusu ve diğerleri (2009) aynı zamanda BT rehberliğinde Trigeminal Nevralji için yapılan enjeksiyon işleminde *PPG*'un vidian kanal açıklığının önünde lokalize olabileceği göz ardı edildiğinde rekkürense sebep olabileceğini belirtmişlerdir (Rusu ve diğerleri, 2009).

Hwang ve diğerlerinin (2001) yaptıkları bir çalışmada, LeFort I osteotomisinde pterygomaksiller bölgenin anatomik varyasyonları ve pterygoid plak kırılması arasındaki ilişkinin belirlenmesi amaçlanmıştır. Histolojik olarak pterygomaksiller bölgede sütur sisteminin sütur boyunca birçok kemik köprüsü formasyonu ile karakterize olduğunu belirtmişlerdir. Lateral pterygoid plak maksiller proçesinin, maksiller tuberositazdan kemik köprüsü formasyonunun olmayışı ile ayırt edildiğini, süturun posterior palatal bölümünde formasyonun kaybolduğunu bildirmişlerdir (Şekil 2.11.). Lateral pterygoid plağın maksiller proçesi ve maksiller tuberositaz yoğun konnektif doku ile birleştiği, kemik köprüsü ile birbiriyle bağlanmadığı için LeFort I kesisinde, osteotomun kenarının *fissura pterygomaxillaris*'in 2-3 mm anteriorunda konumlandırılması gerektiğini belirtmişlerdir (Hwang ve diğerleri, 2001).

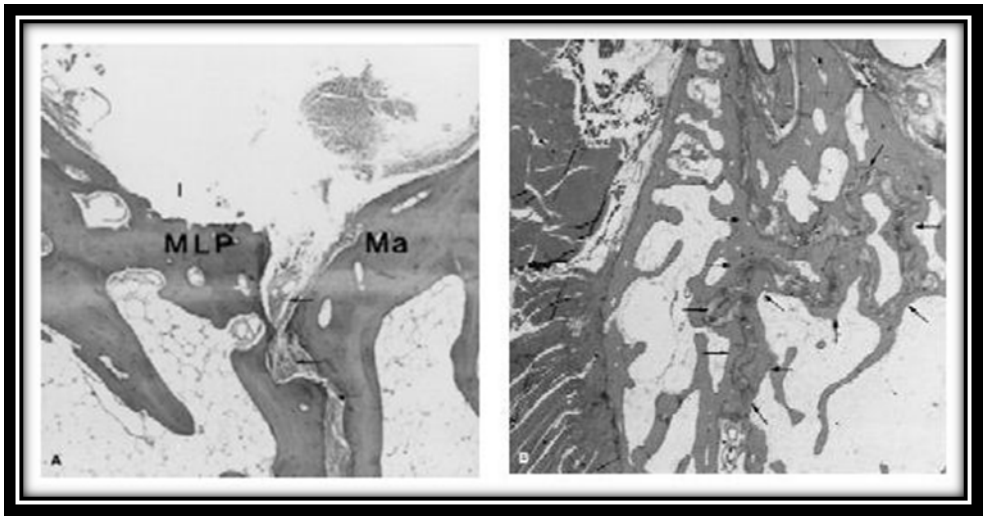


Şekil 2.11. Pterygomaksiller bölgenin histolojisi. A. Horizontal kesitte lateral pterygoid plağın maksiller proçesinin (MLP), maksiller tuberositazdan (Ma) kemik köprüsü formasyonunun olmayışı ile ayırt edilmesi. B. Sagittal kesitte kemik köprü formasyonunun(küçük oklar) süturun posterior palatal bölümünde kaybolması (Hwang ve diğerleri, 2001).

Bu bölge ile ilgili Rusu ve Pop'un yaptıkları başka bir makroskopik çalışmada 10 insan kadavrasında (beyaz ırk) mikro diseksiyonlar gerçekleştirilmiştir. Diseksiyonlar sonrası *fossa pterygopalatina* içerikleri; *a. maxillaris, n. maxillaris,*

*ganglion pterygopalatinum* ve dalları belirlenmiştir. Bunlar dışında *a. maxillaris* boyunca uzanan periarteriyel pleksuslar ve lokal dalları da ayırt edilerek daha iyi gösterilmiştir (Şekil 2.12.)(Rusu ve Pop, 2010).

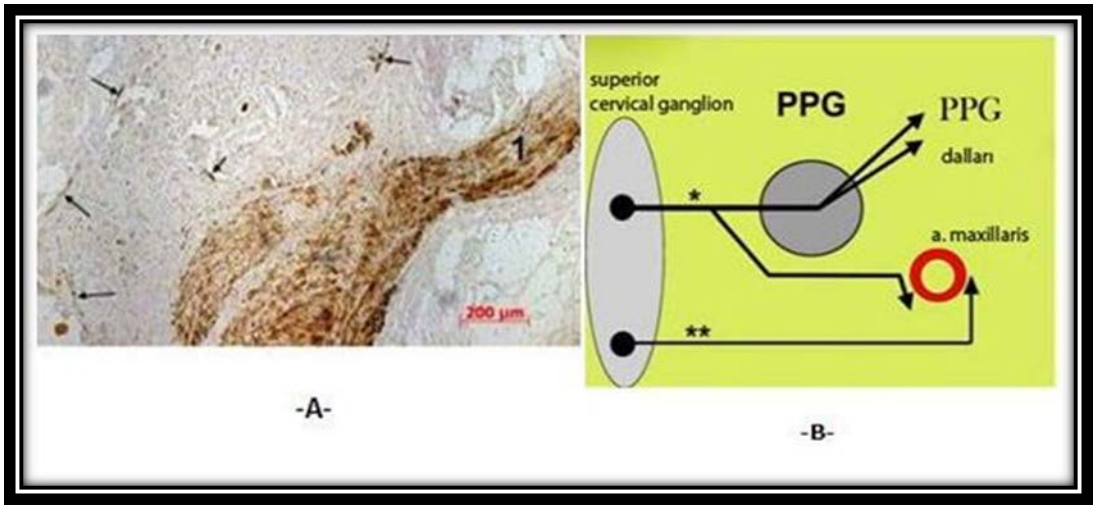


Şekil 2.12. A**.** *Tirozin hidroksilaz* ile boyanan ana sinir demeti (1) ve dağılan sinir lifleri oklarla gösterilmektedir. B.*Ganglion cervicale superius*'un postganglionik sempatik lifleri PPG ve FPP'nın periarteriyel pleksusları tarafından dağıtılır. FPP'nin sempatik girdisi *carotis interna plexus'*u, *n. vidii* (*), *carotis externa plexus'*u (**) ve *a. maxillaris plexus'*u tarafından gerçekleştirilir (Rusu ve Pop, 2010).

Aynı çalışmada, sempatik liflerin *tirozin hidroksilaz* antibodileri ile pozitif boyanmasından dolayı FPP'nin doğal olarak çoğunlukla sinir liflerinin sempatik olduğu belirtilmiştir. FPP'nin histolojik incelemesinde *n.vidii* ile getirilen sempatik liflerin iki yola ayrıldığı gözlenmiştir. Bunların ilki; PPG'ye, ikincisi direkt olarak FPP'nin periarterial plexuslarına gittiği ayrıca *a. carotis interna plexus'*undan (*n. petrosus profundus* ve *n. vidii* aracılığı ile) çıkan sempatik lifler hem PPG'nin *sempatik* köküne ve hem de *FPP*'nın periarterial plexusuna dağıldığı gösterilmiştir.

Aynı zamanda *a. maxillaris a. carotis externa plexus*'undan çıkan perivasküler ve intrapariyetal sempatik liflerin geldiği de gösterilmiştir. Bu detayların rehberliğinde FPP'nin sempatik çıkışının iki tane (Şekil 2.12.B.) olduğu; bilinen PPG'nin yanısıra gözden kaçırılan periarteriyal pleksusun varlığı, FPP'nin

içeriğinin trigeminal otonomik olduğu dikkate alınması gerekliliği belirtilmiştir. Oro-fasiyal ağrıların teşhis ve tedavisinde FPP'nin bu kompleks yapısının göz önünde bulundurulması gerekliliği de ifade edilmiştir (Rusu ve Pop, 2010).

### 2.3.1.Canalis Incisivusun Histolojik Özellikleri

Spin-Neto ve diğerlerinin (2009) gerçekleştirdikleri bir vakada maksilla anterior bölgeye yerleştirilmesi planlanan implantın protetik planlaması gereği *canalis insizivus deflasyonu* yapılmış, kanalın histopatolojik incelemesi de sunulmuştur. Konnektif doku, *a. sphenopalatinum'*un dalları olan kan damarları ve *n. nasopalatinus'*un dalları olan sinir dalları kanalın içeriğini oluşturduğunu, kanalın superfisiyal bölümlerinin konnektif liflerce zengin, sinir ve damar içeriğinin daha düşük olduğunu bildirmişlerdir (Şekil 2.13. A.). Kanalın daha internal kısımlarında *n. nasopalatinus'*un sinir dallarının daha bol olduğu belirtilmiştir (Şekil 2.13. B.). Ayrıca sinir dallarının esas sinir demeti boyunca sirküler düzende sıralandığını göstermişlerdir (Spin-Neto ve diğerleri, 2009).

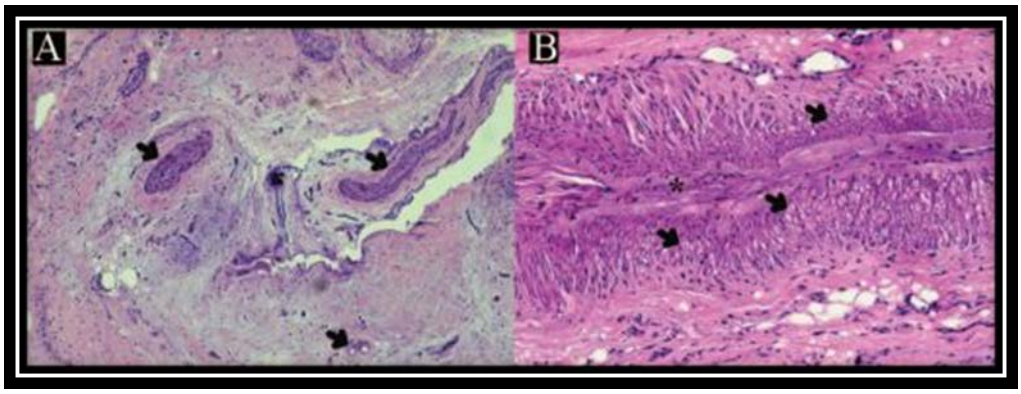


Şekil 2.13. *Canalis incisivus'*un histopatolojik görünümleri A. *Canalis incicivus'*un superfisiyal içeriği B. Kanalın *internal* içeriği (Spin-Neto ve diğerleri, 2009).

Song ve diğerlerinin(2009) yapmış oldukları bir çalışmada; *canalis incisivus* sınırları dekalsifiye histolojik kesitlerde mikro BT kesitleri ile uyumlu olarak iyi sınırlı bir şekilde görüldüğünü ifade etmişlerdir. Kan damarları santral kanal ve lateral kanallar içerisinde gözlenmiş, kanal sayısından bağımsız olarak birçok ven *canalis incisivus* içerisinde bulunurken arter sayısı kanal sayısına eşit olduğu ifade

edilmiştir. Sinir veya dalları ise vasküler yapıların tersine esasen santral kanal içerisinde ya da lateral kanalların merkezinde lokalize olmuştur. Sinir liflerinin sayısı kanal sayısından bağımsız ve genellikle 2'den fazla olduğunu gözlemlemişlerdir (Song ve diğerleri, 2009).

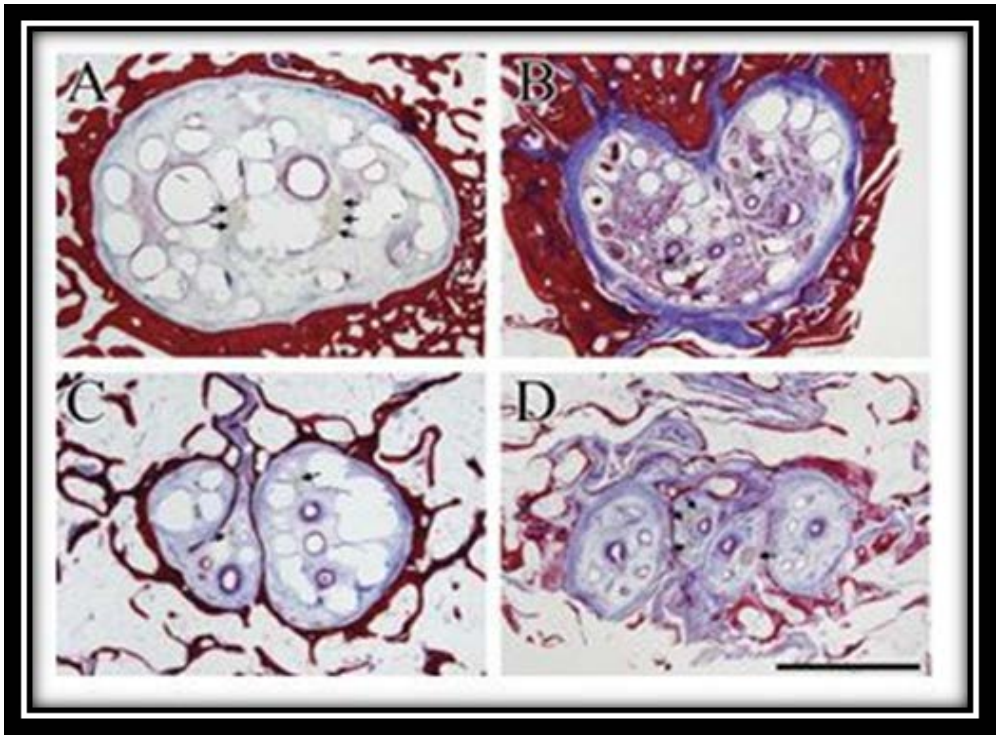


Şekil 2.14. *Canalis incisivus* histolojisi: (A) tek-kanallı, (B) tamamlanmamış 2-kanallı, (C) 3-kanallı ve (D) 4-kanallı *canalis incisivus*. Arterler; kalın duvarlı, venler; ince duvarlı olarak kolaylıkla ayırt edilebilmektedir. Sinirler en çok santral bölgede lokalize olmuştur. Ölçek: 2 mm (Song ve diğerleri, 2009).

## 2.4. Fossa Pterygopalatina ve Komşu Dokuların Görüntüleme Yöntemleri

### 2.4.1. Konvansiyonel Tomografi

*Tomografi* deyimi; eski Yunanca *Tomo* (kesit) ve *Grafi* (yazı)'den oluşmaktadır. Teknik, ilk olarak 1930'lu yılların başlarında İtalyan radyolojist Alessandro Vallebona'nın radyografik film üzerinde vücuda ait tek bir kesitin sergilenebileceğini önermesiyle ortaya çıkmıştır ( Miles ve Van Dis, 1993; Renner ve Luke, 1981).

Fokal düzlemdeki dokuların görüntüsünde detayı arttırmak amacıyla, düzlemin altında ve üzerinde yer alan dokuların selektif olarak bulanıklaştırıldığı (*blurring*: fokal düzlem dışında kalan dokuların distorsiyonu) bir görüntüleme yöntemi olan tomografi, vücut kesit radyografisi olarak da bilinir (Kal, 2009; Whaites, 2003, s. 153; White ve Pharoah, 2000, s. 217).

Tomografinin çalışma prensibi sistemin üç bileşeni olan x-ışını tüpü, obje ve görüntü reseptöründen ikisinin senkronize hareketidir. X-ışını tüpü ve görüntü reseptörü birbirine bağlanmıştır ve pozisyonlarını koruyarak zıt yönlere hareket ederler. Bu hareket sırasında eksen (*fulcrum*) ya da fokal düzlem sabittir (Miles ve Van Dis, 1993; Whaites, 2003, s. 153; White ve Pharoah, 2009, s. 207; MacDonald, 2011, s. 49).

X-ışını tüpünün yapmış olduğu hareket doğrultusunda tomografik yöntemler farklı isimler almaktadır. Bunlar; *Lineer* hareket, *Eliptik* hareket, *Dairesel (Sirküler*) hareket, *Trispiral*, *8(Sekiz)* hareketi yapan ve *Hiposikloidal* tomografi yöntemleridir (White ve Pharoah, 2000, s. 218).

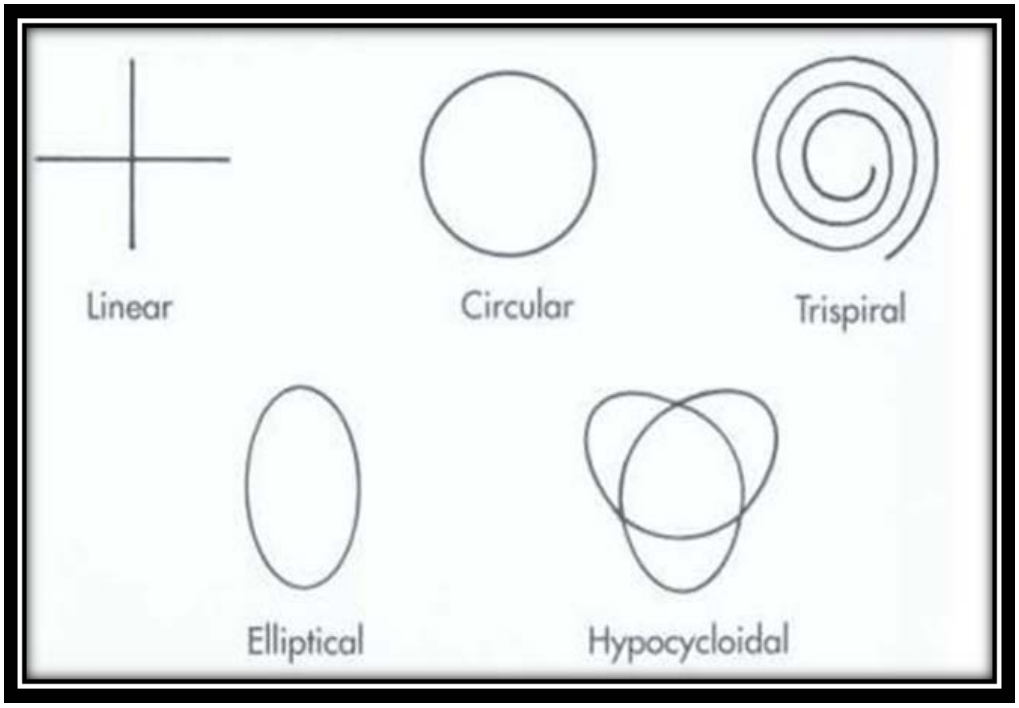


Şekil 2.15. Tomografik hareketler (White ve Pharoah, 2000, s. 218).

*Fossa pterygopalatina* ve komşu dokuların incelenmesinde konvansiyonel tomografinin avantajlarını şu şekilde sıralayabiliriz:

Alınması istenen vücut katmanı net olarak görüntülenirken, bu tabakanın altında ve üstünde kalan dokular bulanık görüntü verir, hastalar bilgisayarlı tomografilere göre daha az radyasyon dozuna maruz kalırlar, metal artifaktına neden olmazlar. Herhangi bir komplikasyona yol açmadan efektif hemostaz sağlanması için *foramen palatinum majus, canalis palatinus major* ve *fossa pterygopalatina* anatomisinin iyi bilinmesi şarttır. Bu şekilde içlerinden geçen nörovasküler yapıların yapılacak cerrahi müdahelelerde zarar görmesine mani olunabilir. Bölge anatomisinin tomografi ile incelenerek kemik yapılar üzerinde landmarkların tayin edilmesi komplikasyon riskini minimalize eder (Som ve Curtin, 2011, s. 131-132).

Dezavantajları ise şunlardır: seçilmiş düzlem dışındaki görüntülerin bulanık olması, birden çok vücut diliminin görüntülenmesi için çok zaman gerektirmesi ve görüntünün 2 boyutlu olması sebebiyle magnifikasyon ve superpozisyon problemleridir (Hanazawa ve diğerleri, 2004; Ylikontiola ve diğerleri, 2002).

### 2.4.2. Bilgisayarlı Tomografi (BT)

Radyolojik görüntüleme yöntemlerinde prensip, üç boyutlu cismin iki boyutlu görüntüsünün elde edilmesi temeline dayanır. Konvansiyonel görüntüleme yöntemlerinde yoğunluğu yüksek lezyonlar veya dokular, yoğunluğu düşük olanları gizlemektedir. Ayrıca lezyonların gerçek sınırlarını, yumuşak doku ilişkilerini göstermede yanılgılara sebep olabilmektedir. Özellikle baş boyun bölgesindeki lezyonların komşu anatomik yapılarla olan ilişkileri ve sınırları çeşitli superpozisyonlar nedeniyle doğru olarak belirlenemeyebilmektedir. Bu handikapların önüne geçebilmek için çeşitli görüntüleme teknikleri geliştirilmiştir. Bunların en önemlisi Bilgisayarlı Tomografidir (White ve Pharoah, 2009, s. 207).

BT ile ilgili çalışmalar 1960'lı yıllarda Amerikalı fizik profesörü A. M. Cormak tarafından yapılmış, ancak ilk kez tasarlanılarak kullanılması 1972 yılında İngiliz fizikçi Dr. G. N. Hounsfield tarafından gerçekleştirilmiştir (White ve Pharoah, 2009, s. 207).

BT bir tüpten yayılan iyi kolime olmuş X ışını demetlerinin dedektörlere veya iyonizasyon bölmelerine yönlendirilmesi esasına dayanır. Tarayıcının geometrik şekline göre radyografik tüp ve dedektörler hasta çevresinde bir eksen üzerinde

senkronize şekilde hareket ederler veya halka biçimli dedektörler içinde ışın kaynağı dairesel bir şekilde hareket eder (White ve Pharoah, 2009, s. 207).

Tarayıcının bu şekilde hareket etmesi sürekli ve seri şekilde görüntü elde edilmesini sağlar. Günümüzde sıklıkla kullanılan tarayıcılar helikal veya spiral tarzda hareket ederek görüntü sağlarlar. BT'de hastanın üzerinde yattığı masa sabit pozisyonda iken hastaya ince bir demet şeklinde X ışını gönderilir ve bir adet kesit görüntü elde edilir. Yeni bir kesit daha alınmak istenirse masa istenilen miktarda ilerletilerek X-ışını gönderilir ve bir kesit daha elde edilir (MacDonald, 2011, s. 49-51; Pasler ve Visser, 2011).

Tomografi, son yıllardaki teknolojik gelişmeler sonucu kesintisiz olarak daha uzun süreli X ışını üretebilen tüplerin geliştirilmesi ile uygulanabilen yeni bir tekniktir. Spiral BT'de tüp 20-80 sn boyunca kesintisiz olarak X ışını üretirken hastanın üzerinde bulunduğu masa istenilen hızda BT cihazında ilerletilir. Sonuçta, tek bir kesit yerine masanın ilerleme miktarı kadar kalınlıkta bir blok incelenmiş olur. Bloğun şekli bir spirali andırdığı için yöntem, *"spiral"* ya da *"helikal"* olarak isimlendirilmiştir. Spiral tarayıcıların avantajları multiplanar görüntü oluşturmaları, uygulama süresinin azalması ve hastanın daha az radyasyona (%75 daha az) maruz kalmasıdır. Bunun yanında, dinamik BT olarak isimlendirilen ve incelemenin kontrast madde ile yapılması bu görüntüleme yönteminin en önemli avantajlarından biridir (Jones ve diğerleri, 2005; White ve Yoon, 1997; White ve Pharoah, 2009, s. 211).

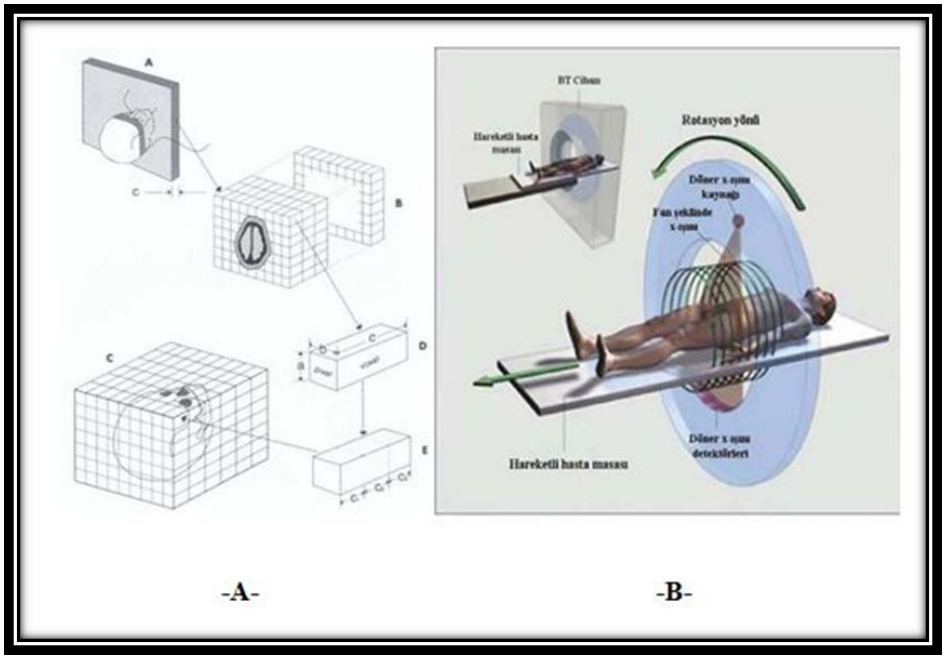


Şekil 2.16. A**.** BT'nin fonksiyon diagramı. X-ışını tüpü ve dedektör sistemi dönebilen ve yana yatabilen bir çerçeve içerisine monte edilmiştir. 'Çerçeve' hasta ekseni etrafında dönerken, fan-şeklindeki X-ışını belirlenen kalınlıkta bir aksiyal kesiti tarar, dedektörler objenin arkasındaki radyasyon intensitesini ölçer. Seçilen tabakanın hacim elementleri sonra komputerize edilir ve monitörde resim sentezlenir (White ve Pharoah, 2000, s.229) . B. Spiral BT çalışma prensibi (Kal, 2009, s. 61).

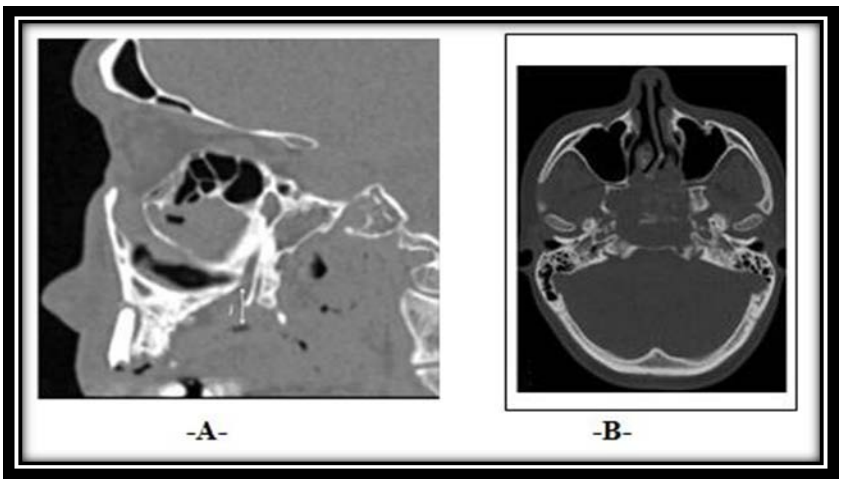


Şekil 2.17. *Spiral* BT görüntüsü A. Sagittal (Hwang ve diğerleri, 2011). B.Aksiyal (Arndt ve diğerleri, 2008).

Bilgisayarlı tomografinin, konvansiyonel görüntüleme tekniklerine göre birçok avantajı vardır. Birincisi, ilgilenilen bölge dışında kalan yerlerin görüntü üzerindeki superpozisyonları engellenir. İkinci avantajı, yüksek çözünürlüğüyle dokular arasındaki farklılıkları %1'den daha az kontrast değişimleriyle gösterebilir. Üçüncü avantajı, tek bir görüntülemede aksiyal, koronal ve sagittal düzlemlerde inceleme olanağı sağlar. Buna '*multiplanar görüntüleme'* adı verilir (White ve Pharoah, 2009). Bir başka ve en önemli avantajlarından birisi de anatomik yapıları gerçek formunda 3 boyutlu olarak işleyebilmesidir (Whaites, 2003, s. 153)

Bu 3 boyutlu görüntüler kendi eksenleri etrafında döndürülebilirler ve farklı açılardan tekrar görüntü oluşturabilirler. Bunun yanında görüntüdeki eksternal yüzeyleri kaldırarak daha derin anatomik oluşumların gözlenmesine de olanak verirler (White ve Pharoah, 2009).

3 boyutlu BT; dentomaksillofasiyal incelemede, konjenital veya edinsel deformitelerde, intrakraniyal tümörlerin değerlendirilmesinde, maksillofasiyal komplekste bulunan benign veya malign lezyonlarda kullanılmaktadır. Kraniyofasiyal travmalı hastalarda BT kullanımı gün geçtikçe artmaktadır. Ayrıca dental programlı BT'de aksiyal, paraaksiyal ve cross-sectional görüntüler de elde edilebilmekte ve implant görüntülemesi için kullanılabilmektedir (Haberkorn ve diğerleri, 1991; Leginen ve diğerleri, 1991; Minn ve diğerleri, 1988; Özyöney ve Tağtekin, 2003; Schwartz ve diğerleri, 2004; Strauss ve Conti, 1991; White ve Yoon, 1997).

Bilgisayarlı tomografinin en önemli avantajlarından biri de lezyonların yoğunluklarının ölçümüne olanak tanımasıdır. *Hounsfield* birim (HU) ile ölçülen yoğunluk ölçümleri –1000 ile +1000 arasında değerlendirilmektedir. Sıfıra yakın eksiler (-10, -20) yağ dokuları, sıfıra yakın artılar (+10, +30) sıvı yapıları, +300, +350 kalsifiye yapıları göstermektedir. +1000 ile en yoğun yapı olan kemik yapısı belirlenmektedir (Chen ve diğerleri, 2011, s. 4; Whaites, 2003, s. 198).

### 2.4.3. Manyetik Rezonans Görüntüleme (MRG)

İlk kez 1946 yılında E. Purcel ve Felix Bloch tarafından tanımlanmış ve kendilerine 1952 yılında nobel ödülü kazandırmıştır. Daha sonra 1973'te Paul Lauterbur MRG ile insan vücudunun görüntülenebileceğini göstermiştir (Aktaran: Chang ve diğerleri, 2007).

MRG istenmeyen dokuların etkisi olmaksızın yüksek rezolüsyon yeteneği olan bir görüntüleme metodudur. İncelenen dokuların X ışını gönderilmesi yoluyla incelendiği BT değerlendirmelerinin aksine, MRG elektromanyetik spektrumdaki iyonize özellik taşımayan radyo frekansı (RF) dalgaları kullanılarak inceleme olanağı sağlamaktadır (White ve Pharoah, 2009, s. 212).

MR tekniğinde görüntülemenin oluşturulabilmesi için hasta çok güçlü bir magnetin içine yerleştirilir. Uygulanan manyetik alan 0,1 ile 3T *(Tesla)* arasındadır. Günümüzde nükleer manyetizma ile yapılan çalışmalar sonucunda Manyetik Rezonans cihazlarının gücü için klinik olarak en fazla 3T'ye kadar izin verilmektedir. Deneysel olarak çok daha yüksek *Tesla* değerli cihazlarda çalışmalar yürütülüyor olsa da, klinik kullanım açısından üst değer 3T olarak belirlenmiştir (Brooks ve diğerleri, 1997; Katzber, 1989). Bu alan içerisinde kalan dokulardaki mevcut atomların, özellikle de H atomunun nükleusları, uygulanan manyetik alana doğru yönelirler. RF uygulandıktan sonra vücuttan salınan enerji tespit edilerek bilgisayarda MR görüntüsü oluşturulmaktadır (White ve Pharoah, 2009, s. 212)

Farklı doku yoğunluklarını ileri derecede kontrast hassasiyetiyle görüntüleyebilmesi ve iyonize radyasyon verilmemesi, özellikle yumuşak doku incelemelerinde BT yerine MR uygulamasının yaygınlaşmasını hızlandırmıştır (Aksoy ve Orhan, 2010; Aksoy ve Orhan, 2011; Arndt ve diğerleri, 2008; Chindasombatjaroen ve diğerleri, 2009; Hamilton ve diğerleri, 2011; Krishnan ve diğerleri, 2009; Lemort ve diğerleri, 2006; Orhan ve diğerleri, 2004; Suomalainen ve diğerleri, 2009; White ve Pharoah, 2009).

Uygulanan RF atımlarının süre ve aralıkları değiştirilerek dokulardan farklı görüntüler elde etmek mümkündür. T1 ağırlıklı görüntüde hem puls süresi, hem de yanıt alma süresi kısa olup; T2 ağırlıklı görüntülerde ise puls ve yanıt alma süreleri uzundur. T1 görüntülerde yağ dokusu, T2 görüntülerde ise su dokuları daha net izlenmektedir. TME gibi anatomik yapıların değerlendirilmesinde T1, enflamasyon ya da başka patolojik bulgular inceleniyorsa T2 ağırlıklı görüntüleme tercih edilmelidir (Bhatia ve diğerleri, 2012; Erden ve Senol, 2009; Ginat ve diğerleri, 2011; Meng ve diğerleri, 2010; Orhan ve diğerleri, 2004; Orhan ve diğerleri, 2006; Yura ve diğerleri, 2010).

Dokulara iyonize ışın verilmemesi bu yöntemin en önemli avantajıdır. X ışını kullanılarak elde edilen dokuların kontrastı ancak %1 oranında iken, MRG ile %40 oranında kontrast farkı saptanabilmesi bu tekniğin yumuşak dokularda çözünürlüğü ve kontrastı iyi olan görüntüler oluşturmasını sağlamaktadır (White ve Pharoah, 2009, s. 217). Ancak vücuda implante edilmiş metal protezler görüntüde ciddi superpozisyonlara neden olabilmektedir (Bui ve diğerleri, 2000; Eggers ve diğerleri, 2005). Yine medikal amaçla yerleştirilmiş olan ve ferromanyetik metaller içeren bazı pace-maker ve serebrovaskuler şantlar, elektromanyetik alandan etkilenerek disfonksiyona yol açarak hastanın sağlığı tehlikeye gireceğinden, bu bireylerde MRG yönteminin uygulanması kontraendikedir (Martin ve diğerleri, 2004; Rozner ve diğerleri, 2005).

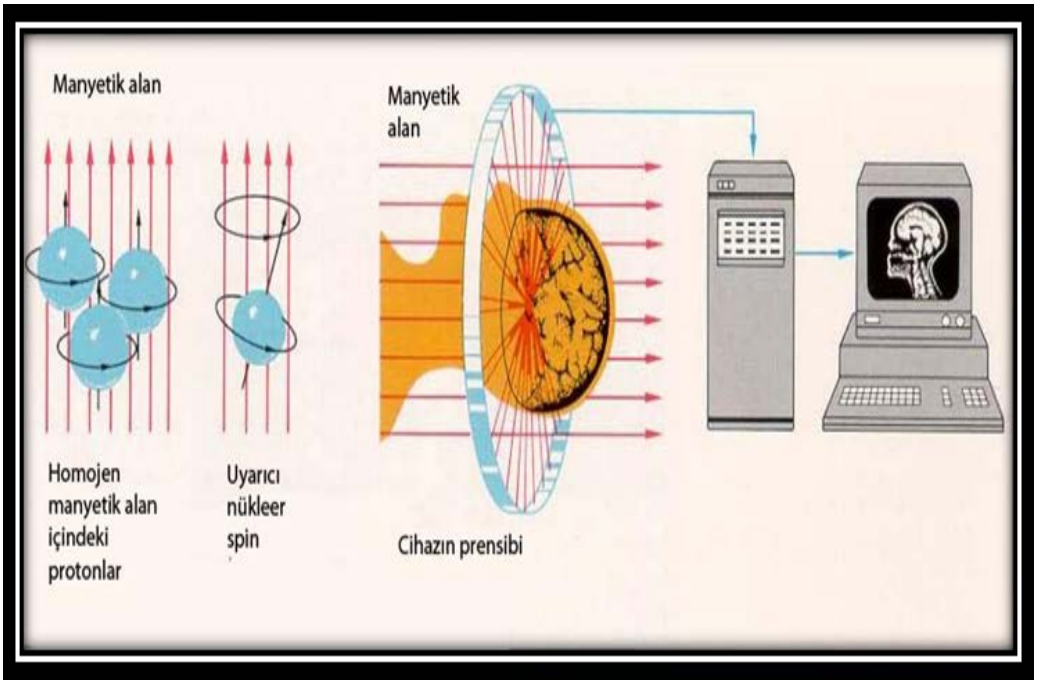


Şekil 2.18. MRG'nin çalışma prensibi (Pasler, 1993, s. 124).

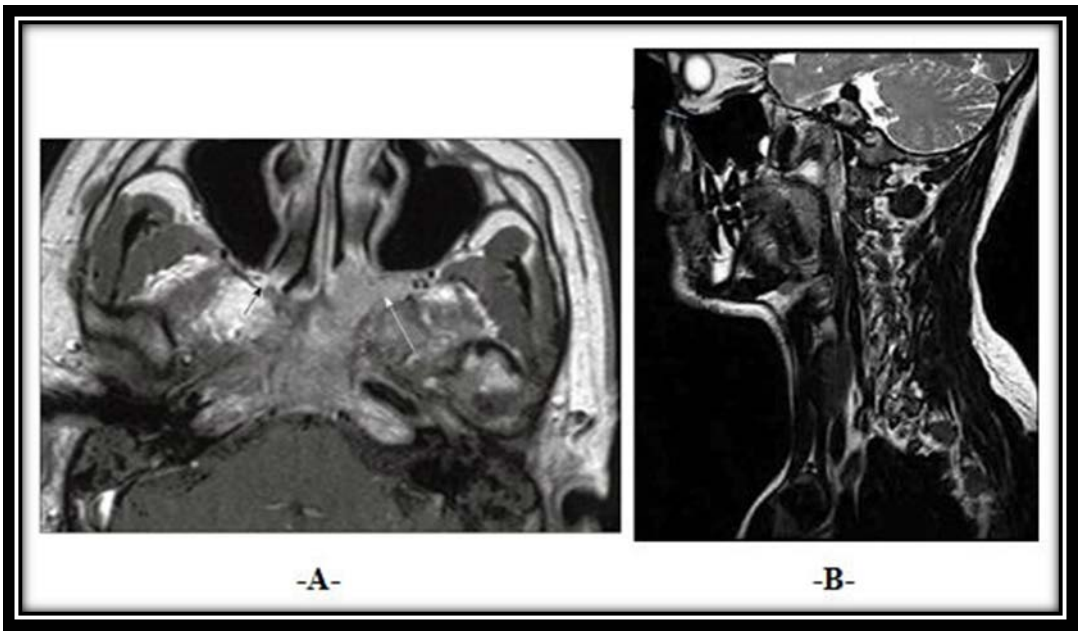


Şekil 2.19. MRG görüntüsüne örnek, FPP'nın T1-ağırlıklı imajı. A. *Koronal* (King ve Bhatia, 2010) B. *Sagittal* (Micheau, 2008).

MRG; TME yapısı ve diski, tükürük bezi parankim'i, lenf bezleri, kas ve yağ dokuları gibi anatomik yapıların yanı sıra, orofasiyal yumuşak doku lezyonları, tümörler ve kistlerin değerlendirilmesinde tercih edilen en başarılı görüntüleme yöntemidir (Aksoy ve Orhan, 2010; 2011; Bhatia ve diğerleri, 2012; Ginat ve diğerleri, 2011; Meng ve diğerleri, 2010; Orhan ve diğerleri, 2004; Orhan ve diğerleri, 2005a; Orhan ve diğerleri, 2005b; Orhan ve diğerleri, 2006; Orhan ve diğerleri, 2009; Ucok ve diğerleri, 2007; White ve Pharoah, 2009; Yura ve diğerleri, 2010; Zenk ve diğerleri, 2009).

MRG'de incelenen kesitteki vasküler yapıların akım dinamikleri hakkında bilgi edinmek de mümkündür. Bunun yanında bazı endikasyonlarda kontrast madde kullanılmaksızın MRG anjiyografi yapılarak sadece vasküler yapılar görüntülenebilmektedir. MRG anjiyografi vasküler yapıların incelenmesinde giderek önemli bir yer tutmaya başlamıştır. MRG'de kullanılan kontrast maddeler iyotlu kontrast maddelerle karşılaştırıldığında çok daha güvenle uygulanmaktadır (de Souza Figueiredo ve diğerleri, 2012; Kohler ve diğerleri 2011).

Manyetik rezonans görüntülemenin avantajları; yüksek yumuşak doku kontrastına sahip olması, multiplanar görüntüleme yapılabilmesi, iyonize radyasyon

kullanılmaması, vasküler yapıların görüntülenebilmesi, kıkırdak dokunun değerlendirilebilmesi, kemik medullanın görüntülenebilmesi, pek çok anatomik ve fonksiyonel yapının aynı tetkikte değerlendirilebilmesidir. Yöntemde iyonizan radyasyonun kullanılmayışı da diğer görüntüleme tekniklerine göre büyük bir üstünlük sağlamaktadır. Kullanılan manyetik alanın ve radyo frekanslarının bugüne kadar zararlı biyolojik etkileri saptanmamıştır. Bu da tekniğin tüm yaş gruplarına güvenle kullanılmasına olanak tanımaktadır (Kress ve diğerleri, 2003; Madani ve Beale, 2006; Nasel ve diğerleri, 1998; Orhan ve diğerleri, 2004; White ve Pharoah, 2009).

Manyetik rezonans görüntülemenin dezavantajları ise hareket artifaktlarına çok duyarlı olması, tetkik süresi oldukça uzun olması, kemik yapılar ve kalsifikasyonlar iyi görüntülenememesi, klostrofobisi olan hastaların incelenmesi mümkün olmaması, vücuduna cerrahi olarak ferromanyetik etki oluşturan metaller yerleştirilmiş hastalara MRG görüntülemesi uygulamak mümkün değildir, sinyal özellikleri nedeniyle beyinde akut kanama gösterilememektedir, ve son olarak yüksek maliyetli bir teknik olmasıdır (Eggers ve diğerleri, 2005; Klinke ve diğerleri, 2012).

### 2.4.4. Konik Işınlı Komputerize Tomografi (KIKT)

Medikal BT kullanımı maksillofasiyal görüntülemede geniş yer bulmuştur ancak bu sistemlerin başlıca problemi maliyeti ve gerektirdiği geniş alandır. Aynı zamanda maksillofasiyal incelemeler için hastaya verilen doz da oldukça yüksektir (Bou Serhal ve diğerleri, 2001; Dula ve diğerleri, 1997; Dula ve diğerleri, 2001).

Bununla birlikte medikal teknolojideki gelişimler sayesinde daha az yer kaplayan ve daha düşük dozda çalışan cihazlar üretilmeye başlanmıştır. Konik ışınlı komputerize tomografi bu cihazlardan biridir. Bu cihaz ile maksillofasiyal bölgenin volumetrik (hacimsel) datası elde edilebilir. Bu cihazın karakteristik özelliği maksillofasiyal konvansiyonel BT ye nazaran daha düşük radyasyon dozu ile daha yüksek rezolüsyona sahip bir görüntünün elde edilebilmesidir (Arai ve diğerleri, 1999; Sukovic, 2003).

İlk olarak Mozzo ve arkadaşları tarafından üretilen KIKT'nin BT'ye oranla altıda bir oranında düşük dozda, çok daha rezolüsyonu yüksek görüntüler alabildiği, düşük radyasyonla, üç boyutlu görüntülemede yüksek bir performans sergilediği, gün

geçtikçe ucuzlayan maliyeti ile daha yaygın kullanılmaya başlanacağı, diagnostik görüntülemede umut vadeden bir gelişme olduğunu belirtmişlerdir. (Mozzo ve diğerleri, 1998)

#### 2.4.4.1. KIKT' nin Teknik Esasları

Spiral ve konvansiyonel BT'deki fan (yelpaze) şeklindeki ışın demeti ve multiple rotasyonların aksine, KIKT tekniği konik x-ışını demeti kullanmaktadır ve görüntülenmek istenilen alan etrafında 360 ° lik tek bir rotasyon gerçekleşmektedir. Bu şekilde ışınlanma süresi düşürülerek hastanın absorbe ettiği radyasyon miktarı azaltılabilmektedir (Mah ve diğerleri, 2003; Mozzo ve diğerleri, 1998).

Hasta etrafında 360º dönen ve X-ışın sensörünün merkezinde bulunan dairesel veya dikdörtgen konik biçimli x-ışın demeti kullanılan KIKT tekniğinde tarama sırasında, her 1º derece rotasyon için 1 adet olmak üzere, seri 360 projeksiyon elde edilir (Arai ve diğerleri, 1999; Araki ve diğerleri, 2004; Mozzo ve diğerleri, 1998). Bu projeksiyonların oluşturduğu dijital data, bilgisayar algoritması ile yeniden yapılandırılarak aksiyal, sagittal ve koronal kesitler oluşturulur. KIKT verilerinin rekonstrüksiyonu, herhangi bir bilgisayar üzerinden gerçekleştirilebilmektedir. BT'de olduğu gibi pahalı ve özel bir bilgisayar sistemi gerektirmemektedir (Arai ve diğerleri, 1999; Araki ve diğerleri, 2004; Mozzo ve diğerleri, 1998; Suomalainen ve diğerleri, 2008).

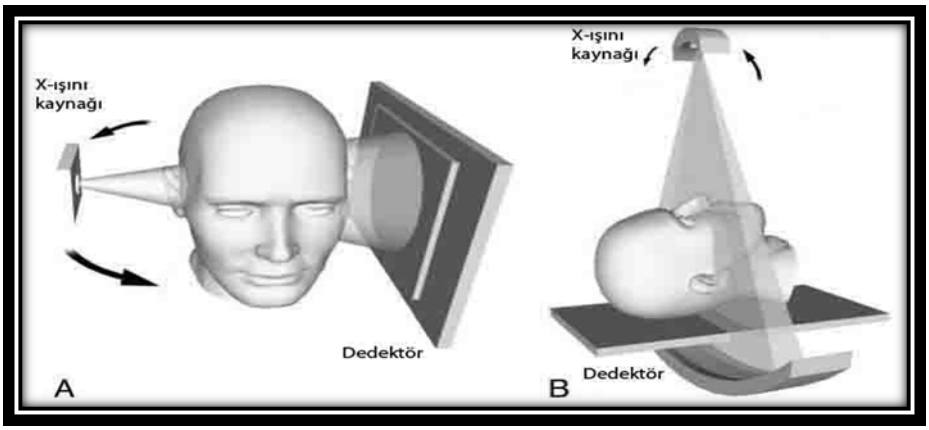


Şekil 2.20. Konik-ışın tekniği **A**. Hasta oturur vaziyette olan kompakt konik ışın sistemi B. Hasta supin pozisyonda konik ışın sistemi (Miracle ve Mukherji, 2009).

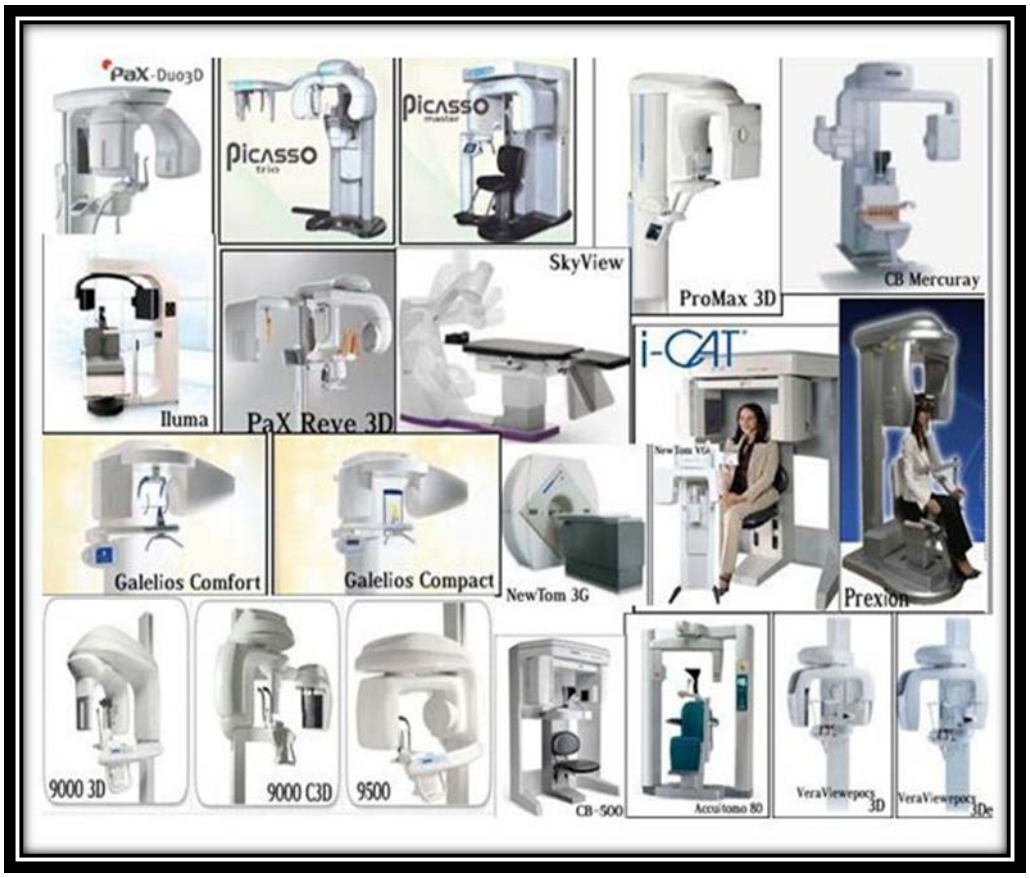


Şekil 2.21. Farklı marka ve model KIKT cihazları (ConeBeam Scanners, 2012).

Cihazın özelliğine bağlı olarak tarama işlemi oturur, ayakta ya da *supin* pozisyonda gerçekleştirilmektedir (White ve Pharoah, 2009). İncelenmek istenen alanın boyutuna göre *Field Of View* (FOV) (Görüntüleme Alanı) seçilebilmekte bu şekilde daha küçük alanlarda çalışma yapıldığında daha yüksek çözünürlükte görüntüler elde edilebilmektedir (Arai ve diğerleri, 1999; Scarfe ve Farman, 2008). Daha düşük FOV de inceleme yapıldığında efektif radyasyon dozu da düşmektedir (Hatcher, 2010; HPA Centre for Radiation; 2010).

Dental KIKT üniteleri; *flat panel dedektör* ya da *imaj güçlendirici (intensifier)* ye bağlı *charged couple device (CCD),* görüntüleme dedektörleri şeklinde üretilmektedir. Hangi dedektör kullanılırsa kullanılsın, uygulama öncesi doz redüksiyonu şartlarına uygun şekilde optimize edilmiş olmalıdır. (Cho ve diğerleri, 1995; HPA Centre for Radiation; 2010). Dönen bir *gantry* içerisine yerleştirilmiş olan dedektör rotasyonunu yaparken hastanın başının sabit olması gerekir. Kullanılan

cihazın markası ve özelliklerine göre farklılık gösterir şekilde saniyede 15 imaj, rotasyonun 20-40 saniyede tamamlanmasına bağlı olarak toplamda yaklaşık 600 imaj elde edilebilir (Hatcher, 2010). İmaj güçlendirici tüp ile meydana getirilen görüntülerde *flat panel*e oranla daha çok parazit oluşmaktadır. Dedektör konfigürasyonu içinde oluşan geometrik distorsiyonun da önceden işlemden geçirilmesi yine imaj güçlendiricili ünitelerde gereklidir (Baba ve diğerleri, 2002; 2004). Günümüzde daha çok *flat panel* sistemleri kullanılmaktadır. Bu sistemler daha hızlı tarama zamanı genellikle hacimsel data setlerinin rekonstrüksiyonu için daha az temel imaj elde edilmesi anlamına gelse de hastanın hareket etmesine bağlı olarak gelişen hareket artifaktları daha az olur (Scarfe ve diğerleri, 2006).

Dedektörlerde elde edilen ham datadan hacimsel bir data elde edilmesi işlemine '*rekonstrüksiyon*' adı verilir. Rekonstrüksiyon süreci donanıma bağlı çeşitlilik gösterir. Cihaza ve tarama sırasında ortaya çıkan görüntü datasına bağlı olarak 5-6 dakikadan 30 dakikaya kadar çıkar (Patel ve diğerleri, 2007).

Dental KIKT görüntülerinin rekonstrüksiyonunda ilgili yazılım özellikleri şu şekildedir: *cross sectional* imajlar çenenin istenen düzlemde görülebileceği şekilde sıralanmıştır, ölçüm aracı istenen açıda doğru ölçüm sağlayacak şekilde açılandırılabilir, büyütme, kontrast ve aydınlık ayarları yapılabilir, magnifikasyon ve köşe geliştirme araç-gereçleri yazılım içerisinde vardır, rotasyon ve her açıdan görüntülenebilmeye uygundur, format stabil imaj boyutlarını devam ettirecek şekildedir, imajların CD gibi taşınabilir bir cihaz ile aktarılması mümkündür (HPA Centre for Radiation; 2010).

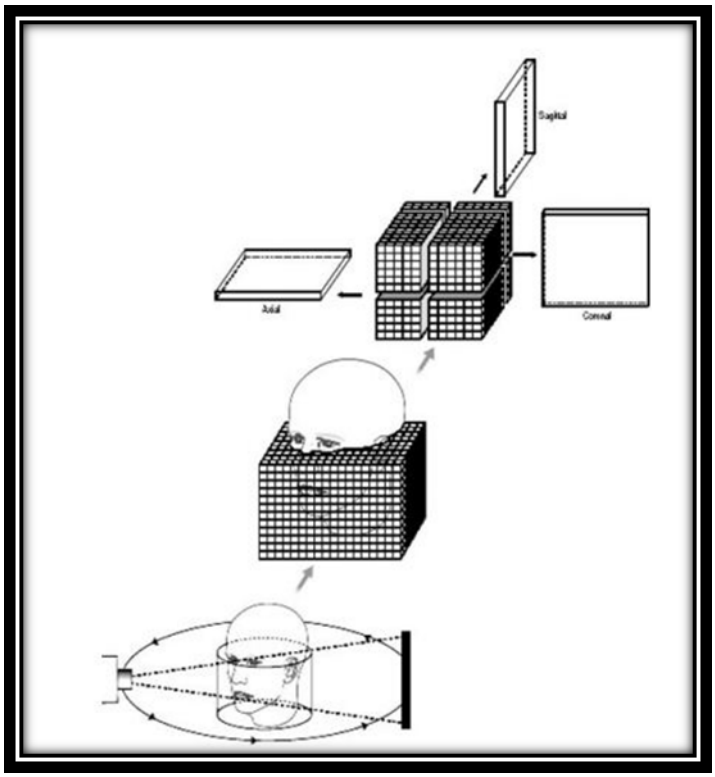


Şekil 2.22. KIKT'nin temel konseptini gösteren bu şekilde, konik ışın hasta etrafında rotasyonu sırasında silindirik hacimde datayı alarak sıkı küplere veya *voxel*lerine ayırır. Bilgisayar manipülasyonu (multiplanar rekonstrüksiyon) ile datadan sagittal, koronal veya aksiyal düzlemler oluşturulabilir. (Aktaran: Patel ve diğerleri, 2007).

Elde edilen bu dijital hacimsel datanın en küçük subünitesine '*voxel'* adı verilir. KIKT voxelleri genelikle '*izotropik'*tir; yani X, Y ve Z eksenlerinde boyutları eşittir ve yaklaşık olarak her yanda cihazdan cihaza değişim gösterecek şekilde 0,07 ile 0,40 mm arasında bir boyuta sahiptir. Son nesil KIKT üniteleri 12-bit veya 14-bit imajları $2^{12}$ (4096) veya $2^{14}$ (16384) gri renk tonuna sahiptirler (Hatcher, 2010).

Yapılan rekonstrüksiyonla hacimsel datalardan 2 ve 3 boyutlu görüntüler, multiplanar görüntüler elde edilebilir. Yazılımın elverdiği uzunluk, açı, hacim, kemik densitesi ölçümleri yapılabilir (Mozzo ve diğerleri, 1998).

#### 2.4.4.2. KIKT nin maksillofasiyal bölgede kullanım alanları

Dental implant uygulanacak sahanın değerlendirilmesi, alveoler kemik defekti ve kemik augmentasyonu prosedürlerinde, gömülü dişlerde, ortodontide,

endodontide, TME teşhislerinde, sinüs augmentasyonu prosedürlerinde ve ortognatik cerrahi girişimlerde kulanılmaktadır (Cotton ve diğerleri,2007; Ganz, 2011; Hatcher, 2010; Mah, 2003; Naitoh ve diğerleri, 2006; Patel ve diğerleri, 2007; Tsurumachi ve diğerleri, 2007; Tyndall ve Rathore, 2008; William ve diğerleri, 2008; Ziegler ve diğerleri, 2002).

Girişimsel radyolojik uygulamalarda, vasküler görüntülemede (Orth ve diğerleri, 2008), tükrük bezi patolojilerinin incelenmesinde (Dreiseidler ve diğerleri, 2010; Pauwels ve diğerleri, 2012; Qu ve diğerleri, 2010), biyomedikal ve endüstiyel uygulamalar ile akademik çalışmalar için invitro mikro-tomografik amaçlı kullanımı vardır (Mozzo ve diğerleri, 1998; Orhan ve diğerleri, 2010).

İmplant planlamaları, post-operatif takip, peri-implantitis veya dental enfeksiyonun birbirinden ayırt edilmesinde kullanılır (Mozzo ve diğerleri, 1998; Orhan ve diğerleri, 2011; Scarfe ve Farman, 2008). Cerrahide gömülü dişlerin veya kırık köklerin lokalizasyonun ve *mandibuler kanal* gibi çevre anatomik yapılarla komşuluklarının değerlendirilmesinde, ortognatik cerrahi ameliyatlarının planlanmasında (Orhan ve diğerleri, 2011), sinüs lifting işlemi öncesi değerlendirmede, TME eklem patolojilerinin ve problemlerinin değerlendirilmesinde, patolojilerin değerlendirilmesinde, maksillofasiyal bölgeye gelen travma sonrasında kırıkların tespit edilmesinde kullanılır (Hilgers ve diğerleri, 2005; Lascala ve diğerleri, 2004; Mah ve diğerleri, 2003; Orhan ve diğerleri; 2010; Orhan ve diğerleri; 2011; Scarfe ve Farman, 2008; Walker ve diğerleri, 2005; Ziegler ve diğerleri, 2002).

*Fossa pterygopalatina* ve çevresinde yapılması planlanan cerrahi müdahaleler öncesi operasyon sahasının BT veya KIKT ile kemik anatomisinin incelenmesi, giriş yolunun belirlenmesi, ölçümlerinin yapılması ve değerlendirilmesine olanak sağlar (Ueki ve diğerleri, 2009). MRG ise genellikle yumuşak doku yapılarının ve patolojilerinin değerlendirilmesinde kullanılmaktadır (Einarsdóttir ve diğerleri, 2004; Genovese ve diğerleri, 2011; Hill ve diğerleri, 2010). KIKT cihazları ile BT ye oranla çok daha düşük dozlarda elde edilen görüntülerin değerlendirilmesi ile daha az invaziv cerrahi, daha küçük insizyonlar, daha konservatif flep dizaynı ve hepsinden önemlisi cerrahi kaynaklı morbiditede azalma olduğu bildirilmiştir (Hatcher, 2010; Orhan ve diğerleri, 2009; Scarfe ve diğerleri, 2006; Walker ve diğerleri, 2005).

Endodontide; endodontik patolojinin teşhisinde, kanal morfolojilerinin incelenmesinde, endodontik orijinli olmayan patolojilerin tespitinde, kök kırıklarının ve travmaların değerlendirilmesinde, eksternal ve internal kök rezorbsiyonu ve invaziv servikal rezorbsiyonlarının analizinde, endodontik cerrahi öncesi planlamada ve endodontik implant planlamasında kullanılmaktadır (Cotton ve diğerleri, 2007; Orhan ve diğerleri, 2010; Patel ve diğerleri, 2007; Scarfe ve Farman, 2008; Tsurumachi ve Honda, 2007; Tyndall ve Rathore, 2008).

Ortodontide; değişik bölgelerde multiple bulgular veren kompleks vakalarda konvansiyonel radyografların kullanımı yerine 3 boyutlu değerlendirilmesi için (Greiner ve diğerleri, 2007), cerrahi gereksinimi olan sendromlu mental retarde koopere olmayan hastalarda intraoperatif KIKT kullanımı pratik bir alternatiftir (Pohlenz ve diğerleri, 2007). Disiplinler arası koordine gerektiren vakalarda, standart operatif prosedürlere uyularak radyografik görüntüleme teşhisleri gerçekleştirilebilir. Örneğin, dudak, çene ve damak yarığı olan hastalarda KIKT kemik defektlerini ve yarığın komşu dişlere yakınlığının görüntülenmesinde tavsiye edilebilen bir yöntemdir (Mah ve diğerleri, 2003; Walker ve diğerlei, 2005). Gömülü dişlerin kron ve köklerinin pozisyonlarının değerlendirilerek sürme yoluyla ilgili komşu yapıların değerlendirilmesinde kullanılır. Büyüme ve gelişimin değerlendirilmesinde (Aboudara, 2003; Maki ve diğerleri, 2003; Sukovic, 2003), maksiller ekspansiyon vakalarında (Garrett ve diğerleri, 2008; Lagravère ve diğerleri, 2009; Zhao ve diğerleri, 2010), ve faringeal havayolu açıklıklarının değerlendirilmesinde (Aboudara ve diğerleri, 2003; Zhao ve diğerleri 2010) kullanımının yanı sıra sefalometrik analiz ve ortognatik cerrahi planlamalarında, tedavi öncesi ve sonrası değerlendirmeler gibi klinik kullanımı ve kabulü her geçen gün artmaktadır (Korbmacher ve diğerleri, 2007; Oz ve diğerleri, 2011; Scarfe ve Farman, 2008).

Ortodontide sefalometrik analizlerde 3 boyutlu rekonstrükte edilen hasta datalarının lineer ölçümlerindeki hataları minimalize etmeye yönelik KIKT teknolojisinin dental ölçümlerde kullanımı ile ilgili çalışmalarla ölçümlerin KIKT kullanımı ile gerçek boyutuna en yakın sonuçları verdiğini göstermiştir (Baumgaertel ve diğerleri, 2009; Periago ve diğerleri, 2008).

#### 2.4.4.3. KIKT'de yapılan lineer ölçümler

KIKT çeşitli dental uygulamalar için *non-invaziv diagnostik* cihaz olma potansiyeline sahiptir. Gerek defektlerin lokalizasyonu ve hacimsel ölçümleri (Pinsky ve diğerleri, 2006), pre-operatif implant uygulanacak saha ile ilgili ölçümler (Suomalainen ve diğerleri, 2008), ortodontik planlamalar, maksillofasiyal gelişimin incelenmesi (Cevidanes ve diğerleri, 2009; Farman ve Scarfe, 2006; Kumar ve diğerleri, 2007; Moreira ve diğerleri, 2009; Oz ve diğerleri, 2011; Periago ve diğerleri, 2008; van Vlijmen ve diğerleri, 2009; van Vlijmen ve diğerleri, 2010), cerrahi planlamalar, endodontik uygulamalar öncesi değerlendirmeler, *TME*'le ilgili değerlendirmeler (Higers ve diğerleri; 2005) yapılırken ölçümlerin geometrik olarak hatasız olma gerekliliği araştırmacıları geçmişten günümüze görüntülemeye dayalı birçok metot kullanarak KIKT'de yapılan ölçümlerin doğruluğunu değerlendirmeye sevk etmiştir.

KIKT ölçümlerindeki güvenilirliği test etmek için, kimi çalışmalarda konvansiyonel yöntemlerle yapılan karşılaştırmalar kimi çalışmalarda ise yazılımsal, donanımsal fantom ve in vivo karşılaştırmalar kullanılmıştır (Suomalainen, 2010). Bu çalışmalarda çoğunlukla kaliper ölçümleri altın standart kabul edilmiştir (Hassan ve diğerleri, 2009; Stratemann ve diğerleri, 2008).

KIKT'de lineer ölçümlerin doğruluğu ile konvansiyonel metotlarla yapılan ölçümlerin karşılaştırılmasında referans görüntüleme yöntemleri olarak çok kesitli BT, spiral tomografi, lateral sefalografi, posteroanterior sefalografi ve submentovertex radyografi teknikleri kullanılmıştır. Elde edilen sonuçlarda anlamlı farklar bulunamamış, KIKT'den elde edilen sefalometrik grafilerin konvansiyonel kafa filmlerinin yerine başarı ile kullanılabileceği belirtilmiştir (Cattaneo ve diğerleri, 2008; Grauer ve diğerleri, 2010; Kumar ve diğerleri, 2007; Kumar ve diğerleri, 2008; Oz ve diğerleri, 2011; Stratemann ve diğerleri, 2008; van Vlijmen ve diğerleri, 2009; van Vlijmen ve diğerleri, 2010).

Hastaların yapılan radyolojik incelemeleri arasındaki farklılıkların araştırıldığı çalışmalarda, KIKT'nin BT'ye oranla çok daha düşük doz ile etkin ölçümler yapılabilmesine olanak sağladığı, maliyetinin daha düşük olduğu, genel olarak daha pratik bir yöntem olduğu, kurulum ve işletiminin BT'ye oranla daha kolay olduğu ifade edilmiştir (Farman ve Scarfe, 2006; Hassan ve diğerleri, 2009;

Pinsky ve diğerleri, 2006; Suomalainen ve diğerleri, 2008). van Vlijmen ve diğerleri radyasyon dozu her ne kadar KIKT'de düşük olsa da rutin ortodonti hastaları için uygun bir yöntem olmadığını ifade etmiştir (van Vlijmen ve diğerleri, 2010).

KIKT ölçümlerindeki güvenilirliği tespit etmek için *donanımsal fantom* ve *yazılımsal fantom* çalışmaları yapılmıştır. Bu çalışmalar sonucunda genel olarak, KIKT'de donanımsal ve yazılım fantom kullanılarak yapılan lineer ve anguler ölçümlerin diğer radyografik teknikler gibi oldukları ve KIKT'nin maksillofasiyal bölgenin incelenmesi ve bu bölgedeki ölçümler için doğru ve kesin sonuçlar vererek kullanılabildiğini göstermişlerdir (Baumgaertel ve diğerleri, 2009; Brown ve diğerleri, 2009; Cattaneo ve diğerleri, 2008; Grauer ve diğerleri, 2010; Hassan ve diğerleri, 2009; Kumar ve diğerleri, 2007; Kumar ve diğerleri, 2008; Lascala ve diğerleri, 2004; Moreira ve diğerleri, 2009; Pinsky ve diğerleri, 2006; Suomalainen ve diğerleri, 2008; van Vlijmen ve diğerleri, 2009; van Vlijmen ve diğerleri, 2010; Yamashina ve diğerleri, 2008).

Ölçüm yapılan hastaların görüntü kaliteleri yumuşak-doku tutulumu, metalik artifaktlar ve hastanın hareket etmesi gibi sebeplerle düşebileceğini, bu da ölçümlerin doğruluğunu azaltabileceğinin gözden kaçırılmaması gereken bir durum olduğunu belirtmişlerdir (Periago ve diğerleri, 2008).

Tablo 2.1. Farklı markalardan KIKT cihazları ve özellikleri (Cone beam CT.com, 2012)

| Tarayıcı | GALILEOS Comfort | Master 3Ds | PaX -Reve 3D |
|---|---|---|---|
| Doz | 29 µSv - 68 µSv | NA | 12.16 µSv- 60.64µSv |
| Voksel Büyüklüğü | 0.3-0.15 mm | 0.154-0.2 mm | 0.08-0.25mm |
| Rekonstrüksiyon Zamanı | 2.5 -4.5 dakika | 9-51 saniye | 9-59 saniye |
| Fokal Spot | 0.5 mm | 0.5 mm | 0.5 mm |
| Gri skala | 12 bit | 14 bit | 14 bit |
| Kapladığı alan | 1.6m x 1.6m x 2.25m (GxDxY) | 1.02m x 1.24m x 2.28m (GxDxY) | 1.8m x 2m x 1.85m (GxDxY) |
| Görüntü Dedektörü | Proprietary Siemens Teknolojisi | Amorf Flat Panel Dedektörü | AmorfFlat Panel |
| Hastanın Konumu | Oturarak / Ayakta | Ayakta / Tekerlekli Sandalye | Ayakta / Tekerlekli Sandalye |
| Tarama zamanı | 14 saniye - (ekspoz zamanı 2-5 sn) | 15 sn / 24 sn | 15 sn / 24 sn |
| Görüntülenen sahanın (FOV) | 15 cm x 15 cm x 15 cm | 20 x 15 cm, 20 x 19 cm, 16 x 10 cm, 16 x 7 cm | 5x5 - 12x 8.5 cm |
| Dosya Büyüklüğü | 250-450 MB | NA | NA |
| Güç Gerekllilkleri | 110/220 V AC, 50-60 Hz | NA | NA |
| Ağırlık | 380 lbs | NA | 1087 lbs |
| Yazılım | Galaxis /Sidexis/ GALELIOS Implant | Easy Dent/EZ 3D | Easy Dent/EZ3D |
| X-ışını Kaynağı | 85 kvP , 5-7 mA | Jeneratör Voltaj : 40-90 KVP Jeneratör Akımı: 2-10 mA 3 in 1 Pan + Sef + BT | 50-120 kvP /4-10 mA |
| Özellikler | * Sistem, tek bir entegre yazılım programı ile geniş verimliliği vardır.<br>*GALELIOS Implant Programı ile 3D Implant planlaması.<br>*GALELIOS (SICAT) Cerrahi Rehberleri | *Geniş FOV seçimi ilgilenilen alanın radyasyon dozunu limitler.<br>*Geniş voksel seçimi | *Kamera ve ses sistemleri hastalar ve çalışanlar arasında iletişimi sağlar<br>*Metal artifakt uzaklaştırma teknolojisi<br>*FOV fonksiyonu tedavi planının ihtiyacına göre görüntüler oluşturur. |
| İlave özellikleri | *CEREC Entegrasyonu ve Cerrahi Rehberler | *Çeşitli sistemler mevcut, görüntülenen merkezleri için uygundur. | *Kamera ve ses sistemleri hastalar ve çalışanlar arasında iletişimi sağlar<br>*Oto-odaklanma teknolojisi görüntü kalitesini yüksek tutar. |
| Tarayıcı | PaX-Duo 3D | PaX-Zenith 3D | NewTom 5G |
| Doz | 40.52 - 60.95 µSv | NA | 50- 100 µSv |
| Voksel Büyüklüğü | 0.08mm, 0.2 mm,0.3 mm | 0.08mm- 0.3 mm | 0.075mm - 0.3 mm |
| Rekonstrüksiyon Zamanı | 32-59 saniye | 10-221 saniye | 60 saniye |
| Fokal Spot | 0.5 mm | 0.5 mm | 0.3 mm |
| Gri skala | 14 bit | 14 bit | 14 bit tarama-16-bit rekonstrüksiyon |
| Kapladığı alan | 1.57m x 2.06m x 2.33m (GxDxY) | 1.07m x 1.57m x 2.34m (GxDxY) | 1.85m x 0.85; 0.58 m hasta aparatı |
| Görüntü Dedektörü | Amorf Flat Panel Sensör | Amorf Flat Panel Sensör | Amorf Silikon Flat Panel Sensör |
| Hastanın Konumu | Ayakta / Tekerlekli Sandalye | Ayakta / Tekerlekli Sandalye | Supin |
| Tarama zamanı | 15 sn /24 sn | 15 sn /24 sn | 18/36 sn |
| Görüntülenen sahanın (FOV) | 5 x5, 8x5, 8.5 x8.5, 12 x 8.5 cm | 5 x 5 cm - 21 x 19 cm | 18X16, 15X12, 15X 15, 12X8, 8X8, 6X6 |
| Dosya Büyüklüğü | NA | NA | NA |
| Güç Gerekllilkleri | NA | NA | 10A @ 100/115V~, 5A @200/215/230/240V~, 50/60Hz |
| Ağırlık | 670 lbs | NA | 530kg |
| Yazılım | Easy Dent/EZ3D | Easy Dent/EZ 3D | Ücretsiz görüntü ve paylaşım programı NNT |
| X-ışını Kaynağı | Jeneratör Voltajı : 40-90 kvP2 in 1 Pan + BT | Jeneratör Voltajı : 60-90 kvP | Jeneratör Voltajı : 100/115 kvP |
| Özellikler | *KIKT ve panoramik x-ışını sensörleri arasındaki oto-değişim sistemi<br>*4 Multi FOV büyüklüğü<br>*Metal artifakt uzaklaştırma teknolojisi | *Kamera ve ses sistemleri hastalar ve çalışanlar arasında iletişimi sağlar<br>*Metal artifakt uzaklaştırma teknolojisi<br>*FOV fonksiyonu tedavi planının ihtiyacına göre görüntüler oluşturur. | *Ortopedik kullanımlar için uygun.<br>*Veterinerlik uygulamalarında kullanılabilir. |
| İlave özellikleri | *Implant ve Oral Cerrahi için uygun<br>* Ayrı panoramik sensör | NA | NA |

Tablo 2.1. (Devam) Farklı markalardan KIKT cihazları ve özellikleri (Cone beam CT.com, 2012).

| Tarayıcı | Klasik iCAT | Yeni Nesil iCAT | NewTom Vgi | NewTom 3G | Kodak 9000 3D& 9000c 3D | Kodak 9500 3D | Promax 3D | Promax 3D Max |
|---|---|---|---|---|---|---|---|---|
| Doz | 69µSv | 16 x 13cm 9 sn = 87 µSv -16x13cm 5sn = 39µSv- 16x8cm 5sec = 26µSv | 100µSv | 60µSv | 5-38µSv her kadran için | Büyük F 93µSv, Orta F 76µSv | 8µSv (Çocuk) - 250µSv (Yetişkin) | Henüz açıklanmamış |
| Voksel Büyüklüğü | 0.2 mm - 0.4 mm | 0.125-0.4 mm | 0.15mm -0.3mm | 0.3mm | 0.076mm | 0.2-0.3mm | 0.1mm,0.2mm,0.4mm | 0.1 mm, 0.2mm,0.4mm, 0.6 mm |
| Rekonstrüksiyon Zamanı | <2 dakika | 30 saniye | 1 dakika | 1 dakika | 10-55 saniye | 10-35 saniye | <30 saniye -1.5 dakika | < 36 saniye -5.5 dakika |
| Fokal Spot | 0.5 mm | 0.5 mm | 0.3mm | 0.5mm-1.5mm | 0.5mm | 0.7 mm | 0.5mm | 0.6 mm |
| Gri skala | 14 bit | 14 bit | 14 bit | 12 bit | 15 bit | 16 bit | 15 bit | 15 bit |
| Kapladığı alan | 1.12m x 1.27m x 1.83m | 48" g x 37" d x 70" y | 1.14m x 1.49m 2.28m(GxDxY) | 1.5m x1.9m x 2.5m (GxDxY) | 1.15m x 1.75m x 2.3m (G x D x Y) | 1.42m x 1.72 (G x D) | 1.13 m x 1.26 m x 1.54 -2.43 m (G x D x Y) | 1.15 m x 1.35 m x 2.48 m (G xD x Y) |
| Görüntü Dedektörü | Amorf Silikon Flat Panel 20 x 25 cm | Amorf SilikonFlat Panel 20 x 25 cm | Amorf SilikonFlat Panel 20 x 25 cm | i.i + CCD kamera 1004 x 1004 piksel | Optik fiberli CMOS sensörü | Amorf SilikonFlat Panel | Flat Panel Sensör | Flat Panel Sensör |
| Hastanın Konumu | Oturur vaziyette | Oturur vaziyette | Oturur vaziyette/Ayakta/Tekerlekli Sandalye | Supin | Oturarak/ Ayakta/ Tekerlekli Sandalye | Oturarak/ Ayakta/ Tekerlekli Sandalye | Oturarak/ Ayakta/ Tekerlekli Sandalye | Oturarak/ Ayakta/ Tekerlekli Sandalye |
| Tarama zamanı | 20 saniye | 5, 8.9, 14.7 veya 26.9 saniye | 18 saniye | 36 saniye | 13.2-13.9 saniye | 10.8 saniye | 18 saniye ( ekspoz zamanı 2.8 sn) | 35 saniye ( ekspoz zamanı 8.6 sn) |
| Görüntüleme sahası (FOV) | 16 cm (D) x 13-22 cm (Y) | Standart: 2,4,6,8,10,13 cm y x 16 d Extended: 17 x 23 cm | 12-15 cm (D) x 7.5-15 cm(Y) | 20,15,10 cm (D) x 20cm (Y) | 5 x 3.8 cm Tek 9x 7 x 3.75 cm Dikişli | Orta F 15 x 9 cm Büyük F 20 x 18 cm | Tek : 8 x 8 cm Dikişli : 14.4 x10.5 x 8 cm | Standart : 23 x 16 cm Tüm kafa: 23 x 26 cm |
| Dosya Büyüklüğü | 50 MB | 50 MB | 320MB -1.18 GB | N/A | 5MB - 170 MB | 28- 200 MB | 30-250 MB | 40-300 MB |
| Güç Gereklilikleri | 120-240V AC, 60-50 Hz | 100,115,200,230 V AC, 50-60 Hz | 10A @ 100/115V, 5A @ 240V,50/60 Hz | 200/230 V 50/60Hz (+/-1%) 4A max | 230/240 V - 60 Hz | 220/230/240 - 50/60 Hz | 110-240 V AC, 60 Hz | 110-240 V AC, 60 Hz |
| Ağırlık | 426 lbs | 510 lbs | Tarayıcı:600lb, Kontrol kutusu: 220lbs | 838lbs rampa, 1058 lbs masa ile birlikte | 353 lbs (9000 3D), 439 lbs (9000c 3D) | 386 lbs | 249 lbs | 295 lbs |
| Yazılım | Xoran Cat, iCATvision ve 3DVR | iCAtvision, InVivo Dental ve 3DVR | Ücretsiz görüntü ve paylaşım programı NNT | Ücretsiz görüntü ve paylaşım programı NNT | Kodak Görüntüleme Yazılımı | Kodak Görüntüleme Yazılımı | Romexis | Romexis |
| X-ışını Kaynağı | 120 kVp 3-7 mA | 120 kVp 3-7 mA | Yüksek frekans,sabit potansiyel (DC) 110kV;1-20mA | Yüksek frekans,sabit potansiyel (DC)Sabit anod: 110kV;1-15mA | *Panoramik, sefalometrik ve KIKT görüntülerini elde etmek için üç ayrı sensörü vardır. | 60-90 kV | 50-84 kVp , 1-16 mA | 50-96 kVp, 1-12 mA |
| Özellikler | *Ayarlanabilir ışınlı kollimasyon<br>*Çıktı alınabilir rapor fonksiyonu | *Yüksekliği 2cm'den 13 cm'e değişen görüntü esnekliği<br>*17cm x23 cm'e kadar genişletilmiş görüntüleme alanı<br>*i-PAN geleneksel 2D Dijital Panoramik Görüntüleme sağlar.<br>*Quantum IQ Görüntü kapasite arttırıcı fonksiyon<br>*Invivo, Dolphin,ve 3DVR yazılımlarına hızlı başlangıç<br>*3D Görüntüleme Enstütüsü Eğitim Programı | *Safe Beam teknolojisi ile radyasyon dozu hastanın anatomik densitesine göre ayarlanır<br>*Özel "atış" sistemi X-ışını kaynağını sadece gerektiği zaman aktive eder. | *Safe Beam teknolojisi ile radyasyon dozu hastanın anatomik densitesine göre ayarlanır<br>*Özel "atış" sistemi X-ışını kaynağını sadece gerektiği zaman aktive eder. | * Görüntüleme alanına odaklanıldığından dolayı sadece spesifik ilgi alanı radyasyona maruz kalır. | *Büyük FOV çift çene görüntülerini elde eder ve tek görüntüde tüm dento-maksillofasiyal anatominin incelenmesini sağlar.<br>*Orta FOV dental muayene, implant yerleştirilmesinde ve TME analizi kullanımına uygundur. | *Geliştirilmiş Artifakt uzaklaştırılması (IAR)<br>* Yüksek konstrast obje kompanzasyonu<br>* MAC OS bilgisayarları ile uyumludur. | *Geliştirilmiş Artifakt uzaklaştırılması (IAR)<br>* Yüksek konstrast obje kompensasyonu<br>*Maksillofasiyal taramalar için büyük FOV<br>* Çocuklar için hacimleri otomatik ayarlar |
| İlave özellikleri | *Çeşitli FOV/ Voxel,S<br>*Klasik modelin yerini yeni nesil iCAT almıştır | *Etkileyici görüntü esnekliği : 3D taramalar ve geleneksel 2D pan (non-KIKT pan)<br>*Hızlı iş akışı sayesinde 1 dakika içerisinde konsültasyon ve tedavi planlaması<br>*Patentli görüntüFlateltme fonksiyonları | *Mobil kullanım için onaylanmış KIKT Sistemi | N/A | *Küçük odaklı FOV, Çalışma idare sistem entegrasyonu vedüşük fiyat<br>*İmplant planlama modülünü içerir.<br>*Yazılım programının limitsiz lisansı vardır. | *Küçük odaklı FOV, Çalışma idare sistem entegrasyonu ve rekabetçi fiyatı<br>*İmplant planlama modülünü içerir. | N/A | N/A |

| Tarayıcı | Veraviewepocs 3D | Veraviewepocs 3De | 3D Accuitomo 170 | Gendex CB-500 & CB-500 HD | PreXion 3D | PreXion 3D Elite with CLEARimage Scanning | CB Mercuray | Scanora 3D |
|---|---|---|---|---|---|---|---|---|
| Doz | 15µSv ( 4x4 cm 9.5 saniye tarama) | 15µSv ( 4x4 cm 9.5 saniye tarama) | 13µSv( 4x4 cm 9.5 sn tarama) | 8 x8cm 9sn = 53 µSv - 8 x 8 cm 5sn = 28µSv - 14 x8 cm 9 sn =46µSv | 68.5µSv- 159.6µSv | Hızlı Tarama : 32µSv - HD &Yüksek Rezolüsyon : 59µSv Ultra HD : 143 µSv | 569µSv -1073 µSv | N/A |
| Voksel Büyüklüğü | 0.125mm | 0.125mm | 0.8mm | 0.125mm-0.4mm | 0.2mm | 0.147mm, 0.101 mm | 0.1- 0.4mm | 0.13 - 0.35mm |
| Rekonstrüksiyon Zamanı | 30-60 saniye | 30-60 saniye | 65 saniye 4x4 cm en yüksek rezolüsyonda | 20sn | N/A | 30 saniye | 6 dakika | 1-2 dakika |
| Fokal Spot | 0.5 mm | 0.5 mm | 0.5mm | 0.5mm | 0.2mm | 0.15mm | N/A | 0.5 mm |
| Gri skala | 13 bit | 13 bit | 14 bit | 14 bit | 16 bit | 13 bit | 12 bit | N/A |
| Kapladığı alan | 1.02m x 1.33m x 2.35m (Sef dışında) | 1.02m x 1.33m x 2.35m (Sef dışında) | 1.6m x 1.25m x 2.8 m (GxDxY) | 48" g x37" d x 70"y | 1.17m x 1.57m x1.92m (G xDxY) | 1.17 m x 1.57 m | 2 m x 1.9m x 2.25 m | 1.6m x 1.4m x 1.97m |
| Görüntü Dedektörü | CMOS Flat Panel Dedektörü | CMOS Flat Panel Dedektörü | CMOS Flat Panel Dedektörü | Amorf Silikon Flat Panel 13x13 cm | Csl Flat Panel Dedektör | FPD | CCD Kamera | CMOS Flat Panel |
| Hastanın Konumu | Ayakta | Ayakta | Oturarak | Oturarak | Oturarak | Oturarak | Oturarak | Oturarak |
| Tarama zamanı | 9.47 Saniye (3D Görüntü) | 9.4 Saniye (3D Görüntü) | 17.5 saniye 360 derece tarama - 9 saniye 180 derece tarama | 5,8.9,14.7 veya 26.9 saniye | 19 saniye standart, 37 saniye HD | HIZLI: 8.6 saniye , HD : 16.8 saniye, Ultraa HD: 33.5 saniye | 10 Saniye | 10-20 saniye |
| Görüntüleme sahası (FOV) | 4 x 4 Y cm - 4 x 8 Y cm - 8 x8 Y cm | 4 x 4 Y cm - 4 x 8 Y cm | 4 x 4 Y cm - 17 x 12 Y cm | Standart : 2,4,6,8 cm y x 8 cm d Genişletilmiş : 8 y x 14cm d | 8.1 x 7.5 cm (max) | 8.1 x 7.5 cm - 5.6 x 5.2 cm | 25 x15 cm, 25 x 30 cm | 6x6 cm -7.5 x 14. 5 cm |
| Dosya Büyüklüğü | 12-94 MB kesit görünütleri | 12-94 MB kesit görünütleri | 12-94 MB kesit görüntüleri | 20MB | N/A | 257 MB | N/A | N/A |
| Güç Gereklilikleri | AC 120V 60 Hz, 220/230/240V 50/60 Hz | AC 120V 60 Hz, 220/230/240V 50/60 Hz | AC 100/110/120 V AC, 220/230/240 V AC | 10,115,200,230 V AC, 50-60 Hz | N/A | 120 V, Tek Faz, 1.5 kVA | N/A | 230-240 V AC (+/-10%), 50/60 Hz |
| Ağırlık | 418 lbs (Sef dışında) | 418 lbs (Sef dışında) | 882 lbs | 510lbs | N/A | 800 lbs | N/A | 690 lbs |
| Yazılım | i-Dixel 2.0 / Tek Data Görüntüleyici/ Tek Ses Görüntüleyici | i- Dixel 2.0 / Tek Data Görüntüleyici/ Tek Ses Görüntüleyici | i- Dixel 2.0 / Tek Data Görüntüleyici/ Tek Ses Görüntüleyici | iCATvision, inVivo Dental ve 3DVR | Tera recoon Xtrilllion/Prexion 3D Viewer | PreXion 3D Viewer Interaktive CD Görüntüleyici,İmplant Planlama Yazılım Programı, Endo Takip Programı | CB Works | On Demand 3D, ART |
| X-ışını Kaynağı | 60-80 kV, 1 -10 mA | 60-80 kV, 1 -10 mA | 60-90 kV, 1-10 mA Maksimum 8mA | 120 kVp 3-7 mA | 90 kV/ 4 mA (sabit, sürekli ) | 90 kV,4 mA | 60/80/100/120 kV, 10/15 mA | 60-85 kV -,1.0-8.0 mA |
| Özellikler | *Multi fonksiyonel 3D/Pan/Sef Ünite<br>*Düşük radyasyon dozu ile yüksek kalite<br>* Rezolüsyon 2 lp mm'den daha yüksek<br>*Hastanın konumlandırılabileceği üç ayrı pozisyon<br>*TDO yazılım entegrasyonu<br>*Geliştirilmiş i-Dexel 2.0 yazılım programı | *Multi fonksiyonel 3D/Pan/Sef Ünite<br>*Düşük radyasyon dozu ile yüksek kalite<br>* Rezolüsyon 2 lp mm'den daha yüksek<br>*Hastanın konumlandırılabileceği üç ayrı pozisyon<br>*TDO yazılım entegrasyonu<br>*Geliştirilmiş i-Dexel 2.0 yazılım programı | *Morita'nın yüksek görüntü kalitesi<br>* Düşük radyasyon dozu<br>* 9 değişik FOV seçenekleri<br>* mm'de 2 çizgiden daha yüksek rezolüsyon<br>*Büyütme rekonstrüksiyonu : orijinal taramada elde edilen görüntünün 80 mikrometreye kadar küçük alanların yüksek rezolüsyonda incelenmesi | *Otomatik sinir işaretleme<br>*Geleneksel dijital panoramik görüntüler<br>*Eğitim sertifikalı bir Gendex 3D eğitimci ile temin edilir. | *Hem tarama kontrol hem de 3D görüntüleme yazılımı konsol PC üzerinde çalıştırılır | * CLEARimage Tarama Teknolojisi<br>*Hasta konumlandırıcı kamera<br>*THIN CLIENT Server/ çalışma istasyonu çözümü<br>*Görüntüleme Teknoloji Akademisi'nin yardım programı<br>*Tasarruflu server : Harcanan enerjii miktarında 50% azalma | N/A | *Gerçek dijital panoramik ve KIKT sistemleri kombine olarak bulunmaktadır.<br>* Unique AutoSwitch özelliği panoramik ve 3D modları arasında değişmeyi sağlar. |
| İlave özellikleri | *Az dozda mükemmel berrak görüntü<br>*TDO yazılım entegrasyonu<br>*Küçük FOV seçenekleri<br>*Endo,perio ve genel diş hekimliği için mükemmel seçim | *Az dozda mükemmel berrak görüntü<br>*TDO yazılım entegrasyonu<br>*Küçük FOV seçenekleri<br>*Endo,perio ve genel diş hekimliği için mükemmel seçim<br>*Kaset değiştirmeye gerek yoktur. | *Az dozda mükemmel berrak görüntü<br>*TDO yazılım entegrasyonu<br>* Yeni geliştirilmiş i-Dexel 2.0 yazılım programı<br>*İmplantoloji ve görüntü labaratuvarlar,üniversiteler, araştırma enstütüleri için mükemmel seçenek | *Esneklik: Hastaların görüntülenmesi ve dozun kontrolü gibi seçenekler mevcut<br>*Bir cihaz içerisinde 2D ve 3D - iPAn geleneksel non KIKT 2D panoramik taramaları oluşturur.<br>*Hızı iş akışı : İmplant yerleştirilmesi ile tarama arasında 2 dakikadan az süre geçer. | N/A | *Güçlü ve kolay kullanılabilen 14 yıllık R&D.<br>* Yüksek kalitede görüntüler<br>* Yüksek kalitede görüntüler için düşük fokal spot | N/A | N/A |

Düşük radyasyon dozu, daha kısa tarama zamanı, düşük maliyet, kolay kullanım, daha az imaj artifaktı olması, ışınları belli bir alanla kısıtlama (*beam limitation),* aksiyal, sagittal, koronal ve multiplanar kesitlerde interaktif görüntülemeye imkan vermesi, '*ray casting'* yani ışınlanmış alan görüntülerinin belli hacimlerde kümelenmesini sağlayarak lateral sefalometrik imaj vb görüntülerin oluşturulmasına imkan vermesi, elde edilen görüntülerle 3 boyutlu hacimsel planlama ve değişiklik yapılmasına izin vermesi KIKT nin başlıca avantajlarıdır (Ludlow ve diğerleri, 2003; Mah ve diğerleri, 2003; Scarfe ve diğerleri, 2006; William ve diğerleri, 2008).

KIKT nin dezavantajlarını ise şu şekilde sıralayabiliriz; scatter radyasyonu ve (Endo ve diğerleri, 2001) x-ışını alan dedektörlerinin dinamik alanlarının sınırlı olması sebebi ile, *truncated* (tepesi kesik) görüntü *artifakt*ı (Mozzo ve diğerleri, 1998). *Beam hardening* (ışın sertleştirme) *artifakt*ları (Loubele ve diğerleri, 2006). Ve periodontal ligament aralığı gibi ince dental yapıların ankiloz veya rezorpsiyon açısından teşhisinde dental BT ye oranla KIKT'nin yetersiz kaldığı belirtilmiştir (Holberg ve diğerleri, 2005). KIKT yüksek uzaysal çözünürlükten dolayı harekete karşı aşırı duyarlı olduğu için çocuk veya stresli hastaların, klostrofobik hastaların, nöromuskuler rahatsızlığı olan hastaların hareket etmelerinden dolayı artifaktlara neden olabilmektedir (De Cock ve diğerleri, 2012; Scarfe ve Farman, 2008; Thomas, 2008;).

### 2.5. N. Maxillaris Total (Tam) Blokajı

Tam maksiller blokaj, maksillada yapılması planlanan işlemin niteliğine bağlı olarak kadrandaki tüm dişler, ilgili kemik ve yumuşak dokunun anestezisi şeklinde olur (Mercuri, 1979). Bu yöntemle yaklaşım, özellikle cerrahi prosedürler, geniş dental enfeksiyon varsa diğer rejyonel sinir blokajları ve enjeksiyon tekniklerine alternatif olarak ve kronik oral ve maksillofasiyal ağrı sendromlarının teşhis ve tedavisinde kullanılabilir (Baddour ve diğerleri, 1979; Mahoney, 1977; Malamed ve Trieger, 1983; Mercuri, 1979; Stajcic ve Todorovic, 1997).

*N. maxillaris* blokajında ekstraoral ve intraoral teknikler mevcuttur. Ekstraoral teknikte, lateral ve anterior olmak üzere iki yol mevcuttur. Mandibulanın koronoid proçesinin hemen önünde *arcus zygomaticus*'un alt sınırı lateral yaklaşımda iğnenin giriş yolu olarak en sık kullanılan rotadır. Buradan iğne yukarı, mediale ve

biraz posteriora yönlendirilerek maksiller tuberositaza ulaşılır. Sonra yön değiştirilir, iğne maksillayı *fissura pterygomaxillaris'*ten geçerek *os sphenoidale'nin* büyük kanadına temas eder veya *fossa pterygopalatina*'ya girer (Şekil 2.23.) (Captier ve diğerleri, 2009; Stajcic ve Todorovic, 1997).

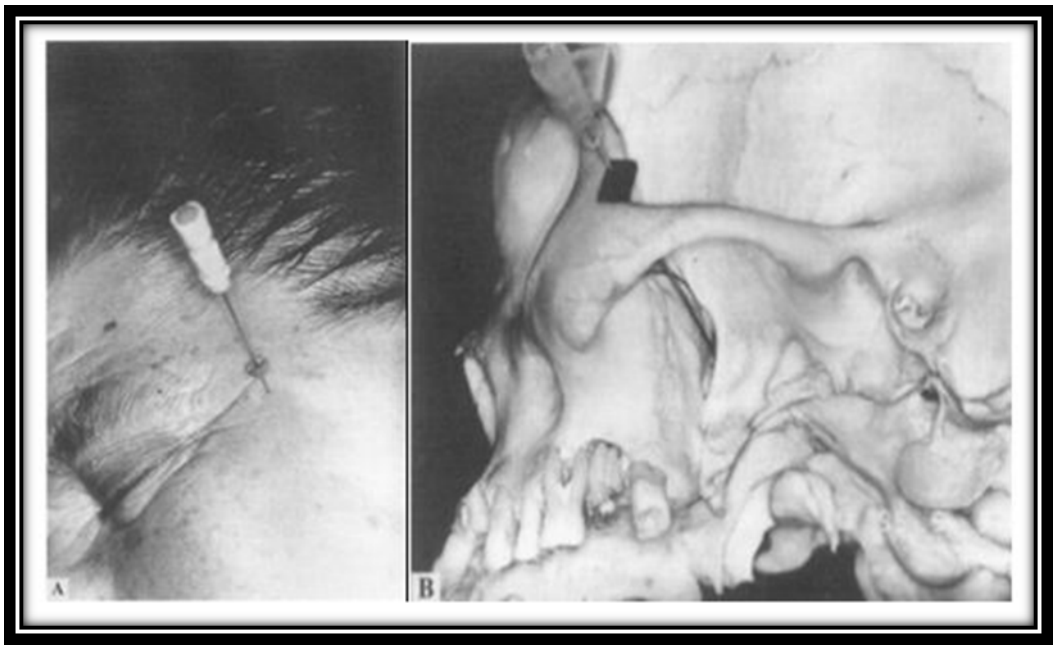


Şekil 2.23. Extraoral lateral yaklaşım *n. maxillaris* blokajı A. Klinik uygulanışı B. Kurukafada demonstrasyonu (Stajcic ve Todorovic, 1997).

Daha az sıklıkta ise iğne *arcus zygomaticus'*un altından *processus coronoideus*'a doğru *posteriora incisura mandibula'*yı geçerek ve median sagittal plana düşey olarak yönlendirilebilir. *Os sphenoidale'*nin lateral pterygoid plağı ile temas sağlandığında iğne mediale, ileri ve yukarıya *fossa pterygopalatina'*ya itilir (Şekil 2.24.) (Captier ve diğerleri, 2009; Mercuri, 1979; Stajcic ve Todorovic, 1997).

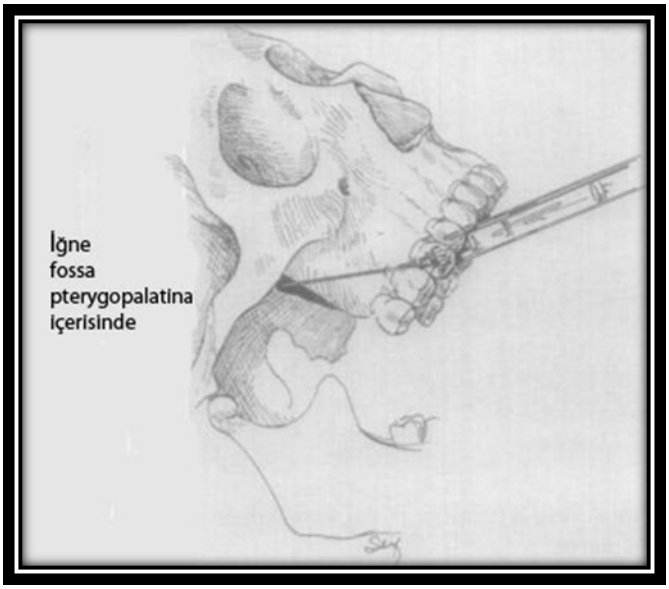


Şekil 2.24. Ekstraoral anterior yaklaşım *n. maxillaris* blokajı (Mercuri, 1979).

Anterior veya orbital yolda iğne orbita'nın infero-lateral köşesinden biraz aşağıda lateral göz köşesinde orbita duvarı boyunca yaklaşık 1,5-2 cm arkaya ve biraz mediale ve geriye *fissura orbitalis inferior'*u geçene dek itilir. Daha sonra iğne *fissura orbitalis inferior*'dan geriye, mediale ve biraz yukarıya *foramen rotundum* yakınına *fossa pterygopalatina'*ya yönlendirilir (Stajcic ve Todorovic, 1997).

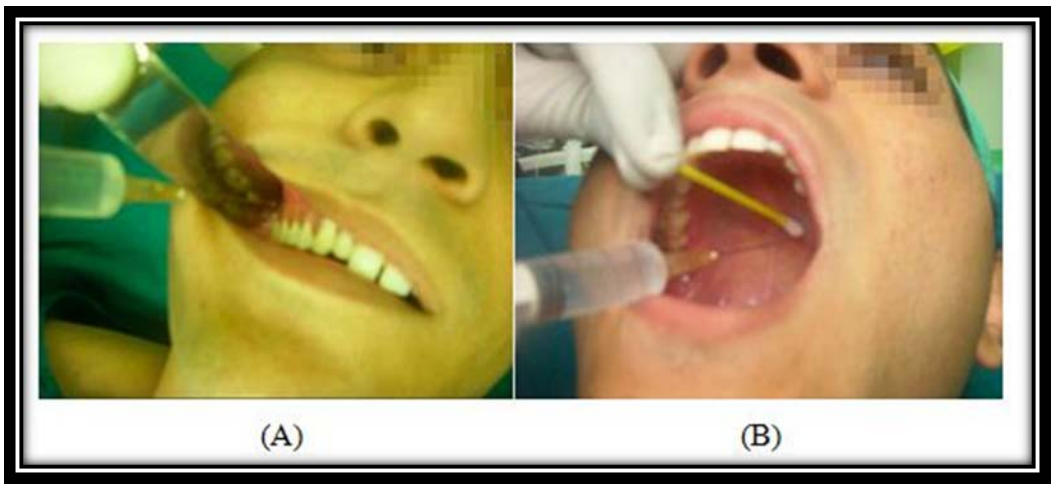


Şekil 2.25. Intraoral *n. maxillaris* anestezisi A. Yüksek tuberositaz tekniği. B. *Foramen palatinum majus* yaklaşımı (Techniques for Maxillary Nerve Block, 2012).

Intraoral yöntem olarak iki yol vardır. Birincisinde; iğne üst üçüncü molar dişlerin karşıtında oral mukozadan girer. Maksiller tuberositaza yönlendirilen iğne daha sonra mediale, posteriora ve yukarıya itilerek *fissura pterygomaxillaris*'den *fossa pterygopalatina*'ya girer (Lazarevic V ve Lazarevic DB, 2009). Bu yöntem aynı zamanda '*yüksek tuberositaz tekniği'* (Şekil 2.25.A.) olarak da bilinir, *n. alveolaris superior posterior* blokajına benzerlik gösterir. İkinci yol *foramen palatinum majus* ve *canalis pterygopalatinum'*u izler. Bu yaklaşımda *n. maxillaris'*in *foramen rotundum* yanına temas ettiği yere iğne *foramen palatinum majus'*den yukarı ve biraz geriye yönlendirilir (Şekil 2.25.B.) (Nish ve diğerleri, 1995).

Bu yöntemlerin hepsinde *fossa pterygopalatina*'ya girişte, *fossa infratemporalis* ve *fossa pterygopalatina*'yı oluşturan kemikler, *fissura pterygomaxillaris, fissura orbitalis inferior* ve *arcus zygomaticus* pozisyonundaki sıklıkla karşılaşılan birçok varyasyondan dolayı zorluklarla karşılaşılabilir (Taira ve diğerleri, 1998).

*N. maxillaris*'e özellikle lateralden erişim konusunda *fissura pterygomaxillaris* boyutu, şekli, genişliği ve varyasyonlarının iyi değerlendirilmesi anestezinin başarısı açısından çok önemlidir. Aynı zamanda *canalis pterygopalatinus* şekli, uzunluğu, genişliği, yaptığı dirsekler ve varyasyonların değerlendirilmesi buradan yapılacak anestezilerin başarısını bire bir etkileyecek unsurlardır (Stojcev Stajcić ve diğerleri, 2010).

Intraoral anestezi tekniklerinin daha kolay uygulanabilir olması, hastaların daha az ağrı duymaları, standart enjektörlerin iğnelerinin eğilmesiyle tekniğin uygulanabilmesi gibi nedenlerle intraoral yaklaşım tercih sebebidir (Lazarevic V ve Lazarevic DB, 2009). Bu komplikasyonların oluşmaması için gereken bölge anatomisi ve varyasyonlarının yapılacak anestezi veya cerrahi girişimler öncesi değerlendirilmelerinin yapılması gerekliliği tartışılmazdır (Blanton ve Jeske, 2003; Taira ve diğerleri, 1998).

## 2.6. LeFort I Osteotomisi

Maksillanın normal dışı konumlanmasında, düzeltme yöntemlerinden biri cerrahi yöntemdir. Maksillanın normalden daha geride veya aşırı ileride pozisyonlanması, dikey boyutun asimetrik yerleşimi veya az gelişime bağlı olarak asimetrik olması cerrahi yöntemlerle düzeltilebilir durumlardır. Rekonstrüktif cerrahi yöntemleri çeşitlilik göstermektedir. LeFort I, LeFort II, LeFort III osteotomileri distraksiyon osteogenezisi veya segmental osteotomiler cerrahi yöntemlerden bir kısmıdır (Dolanmaz ve diğerleri, 2008; Ghali ve diğerleri, 2004; Jakobsone ve diğerleri, 2011; Robinson ve Holm, 2010).

LeFort I osteotomi ortognatik cerrahi müdahaleler içinde en sık başvurulan uygulamalardandır. Sadece maksillanın yeniden konumlandırılmasını gerektiren iskeletsel bozuklukların yanı sıra sagittal split osteotomisi ile birlikte bimaksiller ortognatik cerrahi operasyonlarında da diğer LeFort tiplerine göre en sık kullanılan yöntemdir. Tekniğin kolay oluşu, pek çok fonksiyonel ve estetik probleme çözüm olabilmesi ve sonuçlarının kalıcı olması bu kadar tercih edilmesinin temel nedenleridir (de Mol van Otterloo ve diğerleri, 1991; Kim ve diğerleri, 2003)

Maksillanın *impaction* (gömülme), *advancement* (ilerletme) ve *rotation* (döndürme) gibi hareketlerin herhangi birinin veya hepsinin birlikte yapılabilmesine olanak sağlaması tedavinin cerrahi olarak kolay ve etkili olmasının en büyük sebebidir (Hoffman ve Islam, 2008).

LeFort I tekniğinde üst dişeti sulkusundan bir insizyonla maksillanın ön duvarında periosteuma kadar inildikten sonra, periosteum geçilerek üst çenenin ön duvarı tamamen ekspoze edilir (Durab ve Bell, 1991; Ghali ve diğerleri, 2004). Zygomatikomaksiller kabartı bölgesinden başlayarak bukkal sulkusta insizyon yapılır. Periost kaldırıldıktan sonra nasal elevatörler yardımıyla nasal mukozanın kemikten ayırılması için künt diseksiyon gerçekleştirilir. Zygomatikomaksiller kabartı yönünde ilerletilen maksiller ekspozisyon iki tarafta da *processus pterygoideus*'lere kolay ulaşılmasını sağlamak amacıyla devam ettirilir. Frezlemeler ile kemiğin, kuvvetli olduğu posterior ve nasal bölgede zayıflaması sağlandıktan sonra, maksiller osteotomi ince osteomlar kullanılarak *fissura pterygomaxillaris* civarında gerçekleştirilir. Osteotomiler tekniğe uygun bir şekilde yapılmışsa çoğunlukla herhangi bir özel alete gerek olmadan basit bir manipulasyonla

*maksilla*nın aşağı doğru kırılması sağlanarak, hareketlendirilir. (Ghali ve diğerleri, 2004). Cerrahlar tarafından küçük değişiklikler ile uygulansa da esas itibariyle amaç maksillanın alt bölümü ile üst kısmını birbirinden ayırmak ve maksillanın alt bölümünü olması gereken anatomik konumuna getirerek yerinde tespit etmektir (Melsen ve Ousterhaut, 1987; Ueki ve diğerleri, 2009).

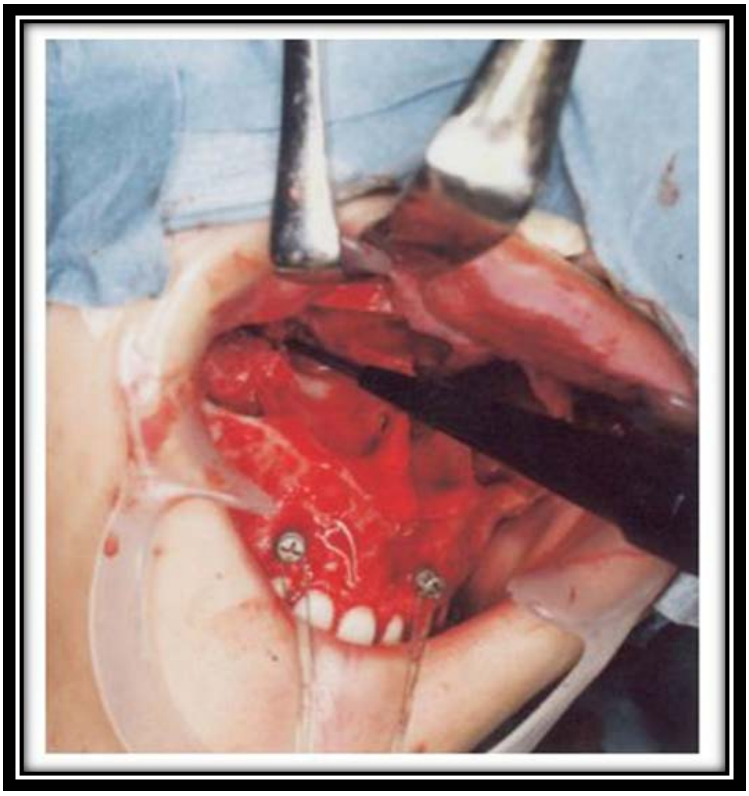

Şekil 2.26. LeFort I kesi hattı (Ueki ve diğerleri, 2009)

Ancak, bu yöntemde kendi içinde komplikasyonları mevcuttur: En sık karşılaşılan komplikasyonlar; intraoperatif kanama, enfeksiyon, havayolu obstrüksiyonu, intermaksiller fiksasyon sonrası hipomobilite ve relapstır (Bendor-Samuel ve diğerleri, 1995; Lanigan ve diğerleri, 1990; Turvey ve Fonseca, 1980). Kraniyal sinir *(n. opticus, n. oculomotorius* ve *n. abducens)* hasarı, maksillanın palatal proçesi ile *os palatinum*'un horizontal proçesinin kaynaştığı yer veya tuberositazın kırılması LeFort I osteotomilerinde pterygomaksiller bileşkenin ayırılması sırasında ortaya çıkan nadir komplikasyonlardır (Bendor-Samuel ve diğerleri, 1995; Girotto ve diğerleri, 1998; Habal, 1986; Kramer ve diğerleri, 2004;

Lanigan ve diğerleri, 1990; Reiner ve Willoughby, 1988; Robinson ve Hendy, 1986; Ueki ve diğerleri, 2009).

LeFort I osteotomisi sonrası venöz kanama genellikle *plexus pterygoideus venosus* kaynaklıdır. Pterygoid kaslardaki yırtıklar venöz ve arteriyel kanamaya neden olabilirler. Major kanama *a. maxillaris interna* veya terminal dallarının zarar görmesi neticesinde oluşur. Ya da *a. palatina descendens* major kanamanın en sık rastlanan kaynağıdır (Epker, 1984; Lanigan ve diğerleri, 1990a; Lanigan ve diğerleri, 1990b; Bouletreau ve diğerleri, 2012).

LeFort I osteotomisi sırasında hayati yapıların, özellikle *a. palatina descendens'*in, devamlılıklarının korunması gereklidir. Bu arterin zarar görmesi halinde aşırı intraoperatif kanama, postoperatif kanama ve maksiller iskemik nekroz oluşma riski vardır (Epker, 1984; Lanigan ve diğerleri, 1990a; Lanigan ve diğerleri, 1990b; Bouletreau ve diğerleri, 2012). *Canalis pterygopalatinus* içerisinden geçen *a. palatina descendens, os palatinumun lamina perpendicularis*'inde yer alır. Bu arter medial veya lateral sinüs duvarlarının osteotomisi, pterygomaksiller ayırma ve maksillanın *down-fraktürü*'nde kolaylıkla zarar görür (Ueki ve diğerleri, 2009). Maksiller osteotomide pterygomaksiller bileşkenin ayırılması esnasında *a. maxillaris*'e olan hasarı minimalize etmek için, cerrahın *a. maxillaris* ile *fissura pterygomaxillaris* ve pterygomaksillar bileşke ile ilgili yeterli bilgiye sahip olması gereklidir (Hwang ve diğerleri, 2001; Rhea ve Novelline, 2005)

## 2.7. Trigeminal Nevralji

*Nevralji*, sinir dalının innervasyon alanında, çok şiddetli nöbetler tarzında görülen ağrılara verilen isimdir. Çeneler ve yüz bölgesinde ilgili oldukları sinir dallarına göre *Trigeminal nevralji, Glosso pharyngeal nevralji, Nervus intermedius nevralji*si, *Ganglion sphenopalatinum nevralji*si, *Post herpetik nevralji* ve *atipik fasiyal nevralji* şeklinde sınıflandırılabilir (Kişnişçi ve diğerleri, 2002).

Trigeminal nevralji (TN) yüz yıllardır bilinen fakat fizyopatolojisi tam olarak ortaya konulamamış, *n. trigeminus*'un bir veya daha fazla dalının dağılım alanında, genellikle tek taraflı, şimşek çakar tarzda ve paroksismal ağrı olması durumudur. Yaklaşık üç yüz yıldan beri tıbbi literatürde yer almasına karşın, tedavisi konusunda hala görüş birliği yoktur (Peker ve diğerleri, 2004). IASP *(International Association for the Study of Pain) (Uluslararasi Agri Çalismalari Birliği)* nin tanımına göre TN,

*n. trigeminus*'un bir veya birden fazla dalının dağılım alanında ani, genellikle tek taraflı, çok kısa süreli batıcı ve tekrarlayan ağrı olması durumudur (Merskey ve Bogduk, 1994; Xu-Hui ve diğerleri, 2011).

Tekrarlayan ağrı ataklarının *trigger* (tetik noktaları) bireysel farklılıklar gösterebilir. Hastalarda diş fırçalama, çiğneme, konuşma, yüze dokunma, yüz veya dişe gelen soğuk hissi bu atakları başlattığı görülmüştür (Jones ve diğerleri, 2011).

TN'nin başlıca sebebi *n. trigeminus*'un kök giriş bölgesindeki arteriyel basıdır. Bu bası genellikle sinir eksenine eğimli kalınlaşmış araknoid membran veya tümör nedenlidir. TN aynı zamanda arteriovenöz malformasyon kaynaklı da olabilir. Multipl skleroz hastalarında da TN sıklıkla görülmektedir (Montana ve diğerleri, 2012; Raslan ve diğerleri, 2011; Sumioka ve diğerleri, 2011).

Neto ve diğerleri yaptıkları çalışmada kraniyumun sağ tarafında *foramen rotundum* ve *foramen ovale*'nin daha dar olduğu için TN'nin sağ tarafta daha yüksek oranda görüldüğünü belirtmişlerdir (Neto ve diğerleri, 2005). Erbağcı ve diğerleri (2010), 21 TN hastası ve 24 sağlıklı bireyle yaptıkları BT çalışmasında sağ ve sol *foramen rotundum* ve *foramen ovale* boyutları arasında anlamlı bir fark bulamamışlar, TN'nin erkeklerde daha sık görüldüğünü belirtmişler ama cinsiyetler arasında foramenlerin boyutu açısından anlamlı bir fark bulamamışlardır (Erbağcı ve diğerleri, 2010).

TN tedavisinin ilk basamağında *karbamazepin, amitriptilin, baklofen, gabapentin* gibi medikal ajanlar yer almaktadır. Medikal tedaviden fayda görmeyenlerde ve medikal tedavi yan etkilerine bağlı olarak tedavinin devam ettirilemediği durumlarda *perkütan girişimsel yöntemler* kullanılabilmektedir (Gupta, 2009; Yang ve diğerleri, 2010). Daha ileri aşamalarda ise cerrahi yöntemlerle ağrıların giderilmesi mümkün olabilmektedir. Trigeminal sinire yönelik perkütan girişimler, trigeminal sinire *radyofrekans termokoagulasyon uygulaması, retrogasserian gliserol enjeksiyonu, perkütan balon uygulaması* ve genellikle kanserli hastalarda uygulanması tavsiye edilen *nörolitik ajan uygulamaları*dır (Keravel ve diğerleri, 2009; Krafft, 2008; Montana ve diğerleri, 2012; Racz ve Ruiz-Lopez, 2006; Xu-Hui ve diğerleri, 2011).

TN genellikle V. kraniyal sinirin üç dalından birinde bulunan tetik noktaları tarafından provake edilir. Trigger bölge en sıklıkla maksiller dalda yer alır. Ancak,

bir daldaki tetik noktası sıklıkla başka bir dalda yansıyan ağrıya neden olur. Bu, özellikle maksiller dal için geçerlidir ve genellikle göz çevresi veya üstünde yansıyan ağrıya neden olur. Tetik bölgesinin bulunduğu dalın blokajı yansıyan ağrıyı da hafifletir. *Gasser* gangliyonu ile *n. trigeminus* mandibuler, maksiller dalları (ve terminal dalları) ve *n. ophtalmicus* terminal dalları alkolle bloke edilebilir (Bennetto ve diğerleri, 2007; McLeod ve Patton, 2007).

Bir diğer tedavi seçeneği ise *Perkutanöz radiofrequency thermorhizotomy (RF-TR)* dir. TN tedavisinde etkili bir metottur. Ağrıya neden olan trigeminal kökte bir termolezyon yaratır. Vücudun ilgili bölümünde reseptör pozisyonu ile serebral kortekste aktive ettiği bölüm arasındaki iletişim bu işlemle kesilmiş olur (Sindou ve Tatlı, 2009; Tatli ve Sindou, 2008; Tatli ve diğerleri, 2008).

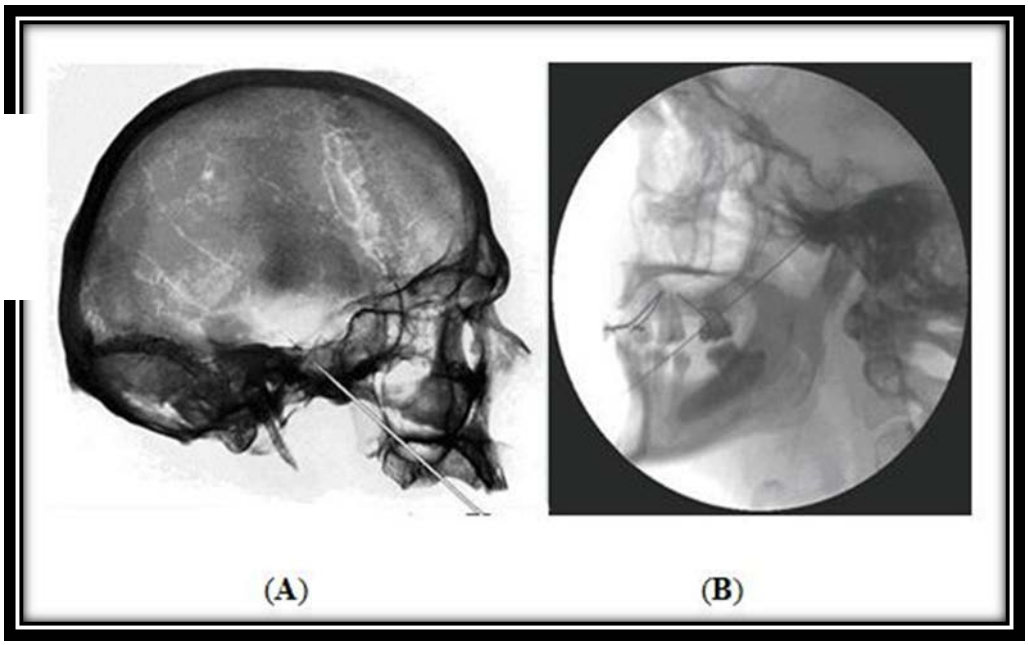


Şekil 2.27. A. *Gasser* gangliyonu için doğru giriş (Google, 2012) B.*Gasser* gangliyonuna *radiofrequency thermorhizotomy* tedavisi. (Procedure Ganglion Gasseri blokkade (Sweet), 2012) .

Zor bir prosedür olup çok dikkat gerektirir. Bu işlem için hastaya tatbik edilen elektrotları yerleştirmek zaman alan bir işlemdir. Yanlış lokalizasyon sonucu gelişebilecek olası komplikasyonlar ile yerinden sapan elektrotlar ve aşırı

termolezyona sebebiyet verebileceğinden yan etkileri elimine etmek için bölge anatomisinin iyi değerlendirilmesi şarttır (Kaplan ve diğerleri, 2007; Tatli ve Sindou, 2008; Xu-Hui ve diğerleri, 2011).

*N. maxillaris* ve *ganglion sphenopalatinum'*a *extrakraniyal* olarak *fossa pterygopalatina* içerisinde ulaşmak ve enjeksiyonu yapmak mümkündür. Stechison ve Brogan bu nörocerrahi yaklaşımın standart bir prosedürü olmadığını belirtmişlerdir. Kadavra üzerinde yaptıkları ölçümlerle iğnenin giriş yolunda yüzden içeri doğru *fissura pterygomaxillaris'*ten geçerek *foramen rotundum*'un ön kısmına ulaştığı rota belirlenmiş iğnenin giriş açısı, ilerletilmesi gereken derinlik konusunda fikir sahibi olunmuştur. Prosedüre başlamadan önce *dorsum sellae* ile orbita apeksi arasından, *foramen rotundum* ve *fissura pterygomaxillaris'*in yerlerini belirlemek için BT görüntüleri alınmıştır (Stechison ve Brogan, 1994).

Bu işlemi yapabilmek için anatomik varyasyonların iyi bilinmesi gerekmektedir. İşlem BT rehberliğinde yapılabilmektedir. TN tedavisi için 3 boyutlu değerlendirme *rhizotomy* iğnesinin uygun yere yerleştirilmesine imkan verir. Bu şekilde hem bu işlemi gerçekleştiren cerrahın becerisini geliştirir hem de operasyon zamanını kısaltarak hastayı daha fazla rahat ettirir (Erbağcı ve diğerleri, 2010; Yang ve diğerleri, 2010).

## 2.8. Fonksiyonel Matriks

1960'ların erken dönemleri kraniyofasiyal büyümenin göreceli olarak değiştirilemez olmasına ve kraniyofasiyal iskeletteki büyüme merkezlerinin lokalizasyonuna odaklanıldığı bir dönemdir. Bu yıllarda, Moss'un ileri sürdüğü teori, bilinen tüm inanışlara ters düşmüştür (Carkson, 2005). Moss'un fonksiyonel matriks hipotezi, kraniyofasiyal büyümeye fonksiyonel model olarak bilinen bakış açısına farklılık kazandırılmasında primer tetikleyici rol oynamıştır. (Moss ve Salentijn, 1969). *Fonksiyonel Matriks Teoremi* (FMT) van der Klaauw (1948-1952) tarafından geliştirilmiş ve sonradan Melvin Moss (Moss ve Salentijn, 1969) tarafından formüle edilmiştir.

Kraniyofasiyal büyümeyi genetik olarak önceden belirlenmiş ve değiştirilemez olarak kabul eden genomik model yerine, kraniyofasiyal iskeletin büyümesi ve gelişmesinde esneklik kavramına dikkat çeken bir fonksiyonel model ortaya çıkmıştır. Kraniyofasiyal şeklin modifikasyonuna olanak sağlayan intrinsik ve

ekstrinsik faktörlerin epigenetik ilişkilerine dikkat çeken hipotez aynı zamanda ortodontik ve dentofasiyal ortopedik temel prensipler kullanılarak kraniyofasiyal büyümenin modifikasyonunu işaret etmiştir. (Carkson, 2005)

Yüz gelişiminin erken aşamalarında, yüz çıkıntıları büyüme ve birbirleri ile füzyonunun yanı sıra çeşitli fonksiyonel boşluklar ve organlar çevresinde büyür. Aslında, yüzün başlıca sensöriyal organları (tamamen epitelyal kökenli) yüz morfolojilerinin düzenlenmesinde temel endüktif bir rol oynamaktadır (Lieberman, 2011). Kafadaki yapıların çoğu, özellikle yüzde, çok sayıda organ ve boşlukla uyum içinde şekillenir. Bu yapılara *fonksiyonel matriksler* denilir, her birisi iskeletsel kapsüllerle kaplıdır, bunlara da *fonksiyonel kraniyal komponentler* denilir (Moss ve Salentijn, 1969).

Bu fonksiyonel matrikslerin en önemlileri beyin, gözler, burun, kulaklar, oral kavite, farinks, çiğneme kasları, dişler ve sinüslerdir. Bu organların büyüme ve gelişmeleri sırasında aralarında kalan yapıların bunlardan etkilenmesinin kaçınılmaz olduğu ifade edilmiştir (Lieberman, 2011).

FMT esasen lokal etkileşimlerle ilgili bir hipotezdir. Sırasıyla orbita, nörokraniyum ve *koronoid* proçeslerin iskeletsel kapsüllerinin olduğu, bunların boyut ve şekillerinin etrafları çevrelendiğinde belirlenmiş olduğunu savunur. Orbitanın tavanı aynı zamanda *fossa cranii anterior'*un tabanı, orbitanın posterior duvarı kısmen *fossa cranii media'*nın kısmen ön duvarı, orbitanın medial duvarı nasal kavitenin kısmen lateral duvarını oluşturur. Maksiller ve mandibuler arklar birbirlerinin büyümesine eşlik eder. Maksiller ark, *fossa cranii anterior'*un tabanını oluşturan nasal kavitenin tavanıdır. Bu yapıların büyümeleri hep birbirleriyle ilintilidir (Lieberman, 2011).

Embriyojenik dönemde kafa kemiklerinin yerleşmesiyle, büyüme süturlar, ossifikasyon merkezleri, sinkondrozlar ve kemik depozisyon yerleri vasıtasıyla olur. Bu kemiklerin bazıları; beyin, göz küreleri, farenks ve çeşitli kasların enkapsüle olduğu ya da tutunduğu organ ve fonksiyonel boşlukların stimülasyonu ile büyürler. Kraniyofasiyal büyüme aynı zamanda çiğneme, solunum, büyüme faktörleri, hormonlar ve diğer farklı zamanlarda oluşan mekanizmaların mekanik yüklemesi ile stimüle olur (Lieberman, 2011).

Ortak duvarları paylaşan, ortak büyüme proçesleri başın farklı komponentlerinin gelişimi sırasında dinamik olarak birbirlerini etkiler; boyut, şekil ve pozisyon varyasyonları meydana getirir (Lieberman, 2011).

Moss'a göre iskeletsel ünitelerde meydana gelen boyut, şekil, konum değişiklikleri ve hatta bu birimlerin varlıkları kendi özel fonksiyonel matrikslerinde meydana gelen değişiklikler sonucu oluşmaktadır. Kemikler, kıkırdak yapılar iskeletsel ünitelerdir. Eğer bir kemik çok sayıda iskeletsel üniteden oluşuyorsa, bunlara *mikro iskeletsel üniteler* denir (İşeri, 2010; Lieberman, 2011). Kas aktivitesi gibi periostal matriksteki fonksiyonel değişiklikler mikroiskeletsel ünitede kas tutunması için tüberositeler ve çıkıntıları oluşturmaktadır (Carkson, 2005).

*FMT*'e göre kraniyofasiyal iskelet yumuşak dokuların, organların ve boşlukların genişlemesine olanak sağlamak için primer şekilde büyümez. Bunun yerine iskeletsel ünitelerin değişimi ve bununla ilişkili lokal kemik büyümesi *fonksiyonel matriks*in büyümesine sebebiyet verir (Carkson, 2005).

Bu yakın komşuluklar yapıların simultane büyümesinde birçok etkileşimi kaçınılmaz kılar. Organların büyümesinden kaynaklanan mekanik kuvvetler, çiğneme ve soluk alıp verme gibi çeşitli proçesler organizmanın gelişim sürecine katılır. Fasiyal büyüme sadece yüzdeki komponentlerden kaynaklanmaz aynı zamanda kafatabanı ve nörokraniyumla yakın ilişkidedir (Dibbets, 1996; Oz ve Rubenduz, 2011). Yüz ile kafanın geri kalanındaki entegrasyon eşit değildir. Fasiyal büyüme kuşkusuz nörokraniyal ve basikraniyal büyümeden kaynaklanmasıyla birlikte, tersi etkiye de neden olur (Lieberman, 2011). Ancak bölgenin büyümesi ve buna bağlı olarak anatomik yapıların oluşumu özellikle kafatabanı ve posterior maksilla ile ilgili araştırmalarla sınırlıdır ve büyüme komponentleri tam olarak anlaşılmamıştır (Lieberman, 2011).

## 2.9. Amaç

İnsan gelişiminde çok erken başlayan kompleks bir işlemler dizisi olan baş ve boyunun embriyolojik oluşum aşamalarının iyi bilinmesi gelişimin her hangi bir safhasında meydana gelebilecek anomalilerin teşhisinde ne kadar önemli ise, gelişimin tamamlanmasını takiben meydana gelebilecek travma, malformasyon, patolojik durumlar, orofasiyal ağrılara müdahale, ortognatik cerrahi prosedürlerin uygulama öncesi, sırası ve sonrasında takip işlemleri açısından bu basamakların kavranması o derece öneme haizdir.

Kafadaki yapıların çoğu, özellikle yüzde, çok sayıda organ ve boşlukla uyum içinde şekillendiği için bu yapıların büyümeleri ve gelişimleri hep birbirleriyle ilintilidir. Ortak duvarları paylaşan, ortak büyüme proçesleri başın farklı komponentlerinin kemikleşmesi sırasında dinamik olarak birbirlerini etkiler; boyut, şekil ve pozisyon varyasyonları meydana getirir (Lieberman, 2011).

*Fossa pterygopalatina* ve çevresindeki gerek kemik, gerekse nörovasküler yapıların belli bir harmoniye göre dizilimleri, anatomik olarak birbirleriyle olan ilişkileri, organ ve boşlukların büyüme, gelişim ve yaşa bağlı olarak değişim ve farklılaşmalarının anlaşılması, fizyolojik olarak işlevlerinin değerlendirilmesi, patolojik durumlarda yayılım ve sınırlandırılması, yapılacak girişimsel tetkik ve cerrahi planlamalarının tutarlı olması klinisyenlerin bölge anatomisine hakimiyeti ile mümkün olmaktadır. Cerrahi girişimlerin yanı sıra orofasiyal ağrıların teşhis ve tedavisinde uygulanacak anestezi ya da medikamanların etkinlikleri doğru alana, yeterli miktarda enjeksiyonla mümkün olmaktadır (Hwang ve diğerleri, 2011; Oishi ve diğerleri, 2011).

Yapılan son dönem literatür incelemelerinde diş hekimliğinde maksillofasiyal görüntüleme adına üç boyutlu görüntüleme metotları içerisinde konik ışınlı komputerize tomografi kullanımı hastaların inceleme esnasında aldıkları düşük radyasyon dozları ile minimal görüntü artifaktları oluşumu ile kemik yapılarının değerlendirilmesinde öne çıktığı görülmüştür. Ortognatik cerrahi girişimler öncesi planlamalarda bölge anatomisinin değerlendirilmesindeki eksikliklerin yol açacağı komplikasyonların elimine edilmesinde operasyon sahası açılmadan varyasyonların bilinmesi daha önce literatürlerde kadavra çalışmaları ile sınırlı iken gelişen görüntüleme teknikleri ve bu yöntemlerin değerlendirilmesinde kullanılan bilgisayar

yazılımları ile girişimsel radyolojik incelemelere gereksinim duyulmaksızın çizgisel, alan ve hacim ölçümlerinin yapılması mümkün olmaktadır.

Anestezi uygulamalarında başarısızlık, istenen anestezi derinliğinin sağlanamaması, intravasküler enjeksiyon, orbital sinirlerin anestezisi ya da hasarı, iğnenin kırılması gibi komplikasyonların oluşmaması açısından bölge anatomisinin yapılacak girişimsel işlemler öncesi bilinmesi amaçlanmaktadır. Pre-operatif olarak bu yapıların detaylı anatomik değerlendirilmelerinin yapılması ile içlerinden geçen damar ve sinir yapılarına zarar verilmeksizin operasyonların güvenliği teminat altına alınmış olur.

Bu tez çalışmasının amacı; *fissura pterygomaxillaris* şekil, genişlik, uzunluk, alan ve varyasyonları, *canalis pterygopalatinus*; *canalis incisivus* şekil, uzunluk, genişlik ve varyasyonları, *fossa pterygopalatina* hacmi yaş ve cinsiyete bağlı olarak Konik Işınlı Komputerize Tomografi kullanılarak incelenmesidir.

# 3. GEREÇ VE YÖNTEM

Tez çalışmasında Ocak 2008-Ekim 2011 tarihleri arasında Yakın Doğu Üniversitesi Diş Hekimliği Fakültesi (Lefkoşa, Kuzey Kıbrıs Türk Cumhuriyeti) ve Teknodent Görüntüleme Merkezi'ne (Bağdat Caddesi, İstanbul) başvuran 1000 hastanın dental implant öncesi değerlendirme, gömülü yirmi yaş dişi cerrahisi, LeFort I osteotomisi öncesi planlama, sefalometrik analizlerin yapılması gibi çeşitli sebeplerden alınmış konik ışınlı komputerize tomografi datalarının retrospektif olarak kullanılması planlanmıştır.

## 3.1.Hasta Dahil Edilme-Dışarı Bırakılma Kriterleri

18 yaşın altındaki hastalar, baş boyun bölgesinden travmaya veya kazaya uğramış, bölgeden daha önce sinüs veya kafa tabanından cerrahi operasyon geçirmiş, sistemik rahatsızlığa ya da baş-boyun bölgesinde bulgu veren genetik rahatsızlık, sendrom veya konjenital anomalilere *(kraniyositozis, hemi-fasiyal mikrostomia)* sahip hastaların verileri araştırma dışında bırakılmıştır.

Aynı zamanda yapılan tomografik incelemelerde ilgili bölgede patolojik oluşum, kırık gibi kazanılmış durumlar tespit edilen hastalar çalışma dışında bırakılmıştır. Çalışmada cinsiyet konusunda herhangi bir ayırım yapılmamıştır. Sadece yüksek kalitedeki tomografi taramaları çalışmaya dahil edilmiştir. Scatter (saçılma) oranı fazla ve minör hasta hareketlerine bağlı gelişen kemik sınırlarının değerlendirilmesinde yetersiz olan düşük kalitedeki çekimler çalışma dışı bırakılmıştır. Aynı zamanda çekilen KIKT taramalarının akademik çalışmalarda kullanılmasını onaylamayan hastaların dataları değerlendirilmemiştir.

Bu dahil edilme ve kapsam dışı bırakılma kriterlerini sağlayan yaşları 18 ile 91 yaş arasında değişen 448 kadın, 377 erkek olmak üzere 825 hastanın KIKT incelemeleri çalışmada kullanılmıştır.

## 3.2. Etik Kurul Onayı

Çalışma protokolü *Helsinki Bildirgesi*'ndeki tüm düzenleme ve revizyonları içerecek şekilde tanımlanan prensiplere uygun ortaya konulmuştur. Kullanılan dataya erişim sadece sorumlu araştırmacı(lar) ile sınırlandırılmıştır. Hastalardan çekim öncesi yazılı onamları alınmıştır.

18 proje numaralı çalışmamız, Yakın Doğu Üniversitesi Bilimsel Araştırmalar Değerlendirme Etik Kurulu (YDÜBADEK) tarafından 28.03.2011 tarihinde 4 numaralı toplantı ile değerlendirilmiş ve 16.05.2011 tarihinde 18 numaralı karar ile etik olarak uygunluğu onaylanmıştır (Ek 3.1.)

### 3.3. Konik Işınlı Komputerize Tomografi Cihazında Hasta Konumlandırma

KIKT taramaları NewTom 3G (Quantitive Radiology s.r.l., Verona, İtalya) kullanılarak gerçekleştirilmiştir. Baş pozisyonundaki küçük varyasyonların üç boyutlu KIKT ölçümlerindeki kesinliğini etkilemediğini gösteren çalışmalar (Hassan ve diğerleri, 2009; Hassan ve diğerleri, 2010; Hassan ve diğerleri, 2011) olmasına rağmen kliniklerimizde KIKT taramaları sıkı standart bir protokol çerçevesinde gerçekleştirilmiştir. Hastalar supin pozisyonda, özel hazırlanmış baş bantları ve çeneliklerle stabilize edilmiş, *Frankfort Horizontal* düzlemi yere dik olacak şekilde konumlandırılarak tarama süresince (36 sn) hareketsiz kaldıklarından emin olmak için moniterize edilerek çekimleri tamamlanmıştır. Tüm görüntüler 120 kVp ve 3-5 mA, 9 inç görüntüleme alanında, aksiyal kesit kalınlığı 0,3 mm ve izotropik voksellerde kayıt edilmiştir. kV ve mA için X- ışını parametreleri NewTom 3G *scout* görüntülerinden otomatik olarak belirlenmiştir.

Şekil 3.1. Hasta başının bantlar ve çenelikler yardımı ile KIKT çekimi sırasında sabitlenmesi

## 3.4. Ölçüm Yapılan Ekran Özellikleri

Tüm konstrüksiyonlar ve ölçümler 21.3 inç düz panel renkli aktif matriks TFT medikal [(Nio Color 3MP, Barco, Belçika), 76 Hz de 2048 X 1536 çözünürlük ve 10 bit de 0.2115 mm nokta karakter sıklığı] ekranda gerçekleştirilmiştir.

## 3.5. Çalışmada Kullanılan Yazılımlar

Çalışmada toplamda 3 farklı bilgisayar yazılımı kullanılmıştır; Newtom 3G, Maxillim, Anatomage (InVivo Dental).

### 3.5.1. Newtom 3G ile DICOM Görüntülerin Elde Edilmesi

Tüm KIKT görüntülerin değerlendirilmesi retrospektif olarak bir araştırmacı tarafından yapılmıştır. Aksiyal, sagittal, cross-sectional (kesitsel) imajlar tüm maksillanın her iki tarafı için ayrı ayrı rekonstrükte edilmiştir (Şekil 3.2.).

KIKT görüntüleri NewTom 3G sisteminin kendi yazılımına aktarılmıştır. Aksiyel imajlar 512 X 512 *matriks* DICOM dosya formatında eksport edilmiş daha sonra Maxilim Versiyon 2.3.0 (Medicim, Mechelen, Belçika) yazılımına aktarılmıştır. 3 boyutlu görüntülemede deneyimli araştırmacı tarafından 3 boyutlu yüksek kalitede sert doku yüzey simülasyonları hastaların KIKT data setlerinden önceki benzer çalışmalara (Ludlow ve diğerleri, 2009; Periago ve diğerleri, 2008; Swennen ve Schutyser, 2006; Tsurumachi ve Honda, 2006) örnek alınarak komputerize edilmiş, ve tüm görüntüler incelenmiştir.

Şekil 3.2. Newtom 3G ile DICOM görüntülerin elde edilmesi A. Aksiyal. B. Sagittal C. Koronal.

### 3.6. Maxillim Yazılımı ile DICOM Görüntülerinin İşlenmesi

Öncelikle kemik ve yumuşak doku yüzeyleri elde edilen görüntüde radyografik densitelerine göre basamaklandırılarak segmentlere ayrılmıştır. Kemik anatomisinin görünürlüğü azaltmaksızın hastaların KIKT data setlerinden komputerize edilen yüksek kalitede 3 boyutlu sert doku görüntüleri haline getirilmiştir. Aksiyal, sagittal ve koronal tomografik kesitler rekonstrükte edilen 3 boyutlu imajlar üzerine süperpoze edilmiştir (Şekil 3.3.). 3 boyutlu yüzeylerden elde edilen hacimsel imajlar üzerinde lokalize edilen ve işaretlenen 3 boyutlu ölçümler elde edilen imajların rotasyon ve translasyonu ile tamamlanmıştır. İşaretlemeler imleçlerin sürüklenmesi ile belirlenmiştir. Ölçümlerin standardizasyonu referans noktaların seçimi ile sağlanmıştır. Aynı zamanda araştırmacının magnifikasyon, parlaklık ve kontrast ayarlamalarına olanak veren Maxilim yazılımı ile incelemede kolaylık sağlanmıştır.

Maxillim programı ile otomatik olarak DICOM görüntülerinden analizler yapılmıştır. Oluşturulan özel analiz için ilk başta hastanın doğal baş pozisyonuna getirilme işlemini program içinde 3 boyutlu görüntüleyicide ayarlanacak şekilde oryante edilmiş, daha sonra hasta imajını sağ profilden görüntüleneceği şekilde konumlandırılmıştır. Daha sonra program üzerinde çeşitli noktalar tanımlanmıştır (Şekil 3.4. ve Şekil 3.5.).

Şekil 3.3. Maxillim yazılımı ile DICOM görüntülerinin işlenmesi

Tanımlanan noktaların belirlenmesinden sonra analiz tamamlanmıştır. Daha sonra bu noktalar arasındaki uzunluklar Maxillim programında yapılan özel analiz yardımı ile otomatik olarak hesaplanarak kaydedilmiştir. Tablo 3.1.'de ölçümlerde kullanılan referans noktalar ve yapılan ölçümlerle ilgili açıklamalar gösterilmiştir.

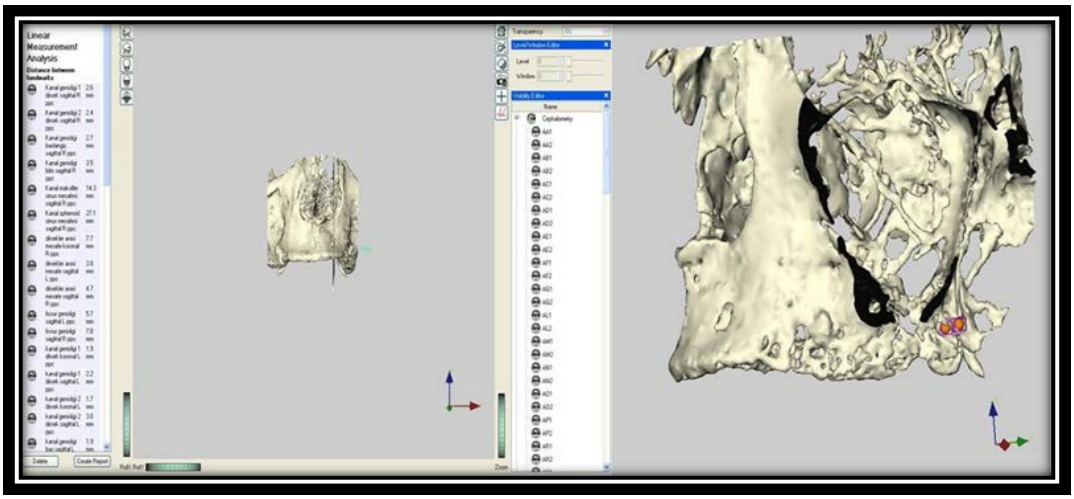


Şekil 3.4. Yapılan genişlik ölçümleri için analizde özel belirlenen noktaların yerleştirilmesi.

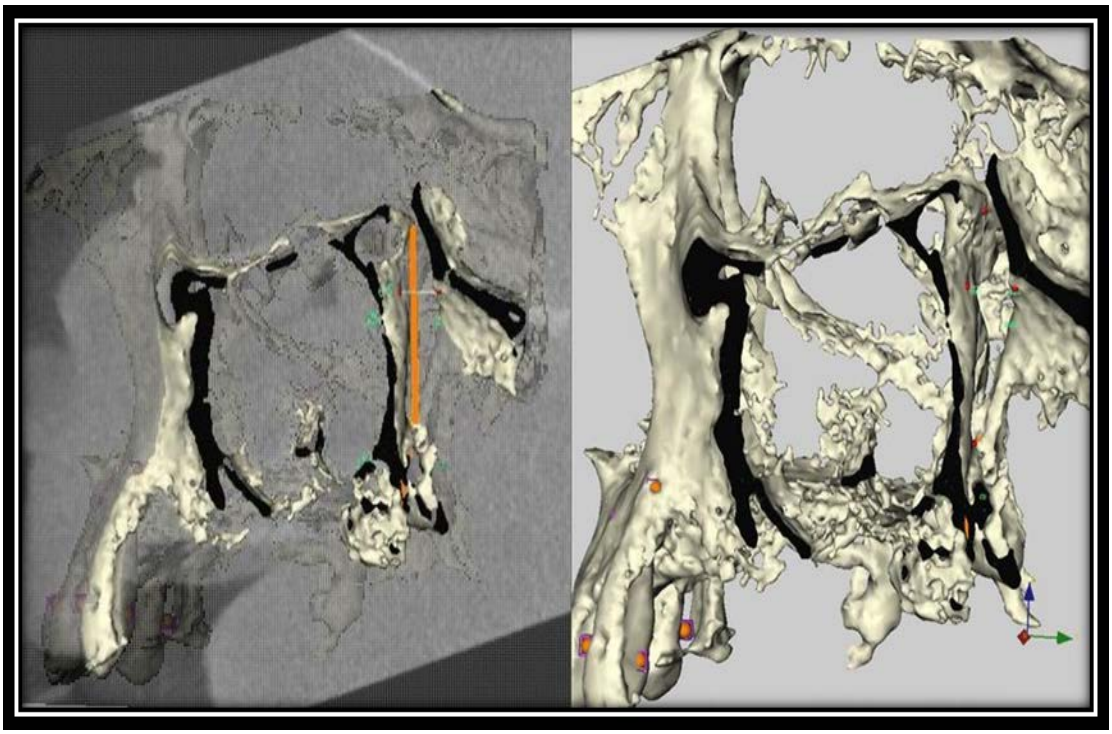

Şekil 3.5. Yapılan uzunluk ölçümleri için analizde özel belirlenen noktaların yerleştirilmesi.

Tablo 3.1. Yapılan uzunluk, genişlik ölçümleri için analizde özel belirlenen noktalar ve tanımları.

| Ölçüm yapılan bölge | Sağ-Sol | kesit | Ref no 1 | açıklama 1 | ref nok 2 | açıklama 2 | yapılan ölçüm |
|---|---|---|---|---|---|---|---|
| Pterygopalatin kanal | Sağ | Sagittal | C1 | Üst başlangıç noktası | C2 | Alt bitiş noktası | Sağ pterygopalatin kanalın sagittal düzlemde doğrusal uzunluk ölçümü |
| Fissura pterygomaxillaris | Sağ | Sagittal | E1 | En anteriordaki noktası | E2 | En posteriordaki noktası | Sağ fissura pterygomaxillaris genişliğinin sagittal düzlemde ölçümü |
| Pterygopalatin kanal | Sağ | Sagittal | I1 | Üst başlangıç anterior | I2 | Üst başlangıç posterior | Sağ pterygopalatin kanalın sagittal düzlemde üst başlangıç genişlik ölçümü |
| Pterygopalatin kanal | Sağ | Sagittal | J1 | 1 dirsek anterior | J2 | 1 dirsek posterior | Sağ pterygopalatin kanalın sagittal düzlemde 1 dirsek genişlik ölçümü |
| Pterygopalatin kanal | Sağ | Sagittal | K1 | 2 dirsek anterior | K2 | 2 dirsek posterior | Sağ pterygopalatin kanalın sagittal düzlemde 2 dirsek genişlik ölçümü |
| Pterygopalatin kanal | Sağ | Sagittal | L1 | Alt bitiş anterior | L2 | Alt bitiş posterior | Sağ pterygopalatin kanalın sagittal düzlemde alt bitiş genişlik ölçümü |
| Pterygopalatin kanal | Sağ | Sagittal | H1 | 1 dirsek | H2 | 2 dirsek | Sağ pterygopalatin kanalın sagittal düzlemde dirsekler arası uzunluk ölçümü |
| Pterygopalatin kanal | Sağ | Sagittal | M1 | Kanalın sinüs maxillaris arka duvarına en yakın olduğu nokta | M2 | Sinüs maxillaris arka duvarının kanala en yakın olduğu nokta | Sağ pterygopalatin kanal ile sinus maxillaris arası mesafenin sagittal kesitte ölçümü |
| Pterygopalatin kanal | Sağ | Sagittal | M1 | Kanalın sinüs sphenoidalis arka duvarına en yakın olduğu nokta | N2 | Sphenoid sinus ön duvarının sagittal kesitte kanala en yakın olduğu nokta | Sağ pterygopalatin kanal ile sphenoid sinus arası mesafenin sagittal kesitte ölçümü |
| Sinüs maxillaris | Sağ | Sagittal | O1 | Sinus maxillaris arka duvarının anterior noktası | O2 | Sinus maxillaris arka duvarının posterior noktası | Sağ sinüs maxillaris arka duvar kalınlığı |
| Sinüs sphenoidalis | Sağ | Sagittal | P1 | Sinus sphenoidalis ön duvarının anterior noktası | P2 | Sinus sphenoidalis ön duvarının posterior noktası | Sağ sinüs sphenoidalis ön duvar kalınlığı |
| Pterygopalatin kanal | Sol | Sagittal | T1 | Üst başlangıç noktası | T2 | Alt bitiş noktası | Sol pterygopalatin kanalın sagittal düzlemde doğrusal uzunluk ölçümü |
| Fissura pterygomaxillaris | Sol | Sagittal | V1 | En anteriordaki noktası | V2 | En posteriordaki noktası | Sol fissura pterygomaxillaris genişliğinin sagittal düzlemde ölçümü |
| Pterygopalatin kanal | Sol | Sagittal | Z1 | Üst başlangıç anterior | Z2 | Üst başlangıç posterior | Sol pterygopalatin kanalın sagittal düzlemde üst başlangıç genişlik ölçümü |
| Pterygopalatin kanal | Sol | Sagittal | AA1 | 1 dirsek anterior | AA2 | 1 dirsek posterior | Sol pterygopalatin kanalın sagittal düzlemde 1 dirsek genişlik ölçümü |
| Pterygopalatin kanal | Sol | Sagittal | AB1 | 2 dirsek anterior | AB2 | 2 dirsek posterior | Sol pterygopalatin kanalın sagittal düzlemde 2 dirsek genişlik ölçümü |
| Pterygopalatin kanal | Sol | Sagittal | AC1 | Alt bitiş anterior | AC2 | Alt bitiş posterior | Sol pterygopalatin kanalın sagittal düzlemde alt bitiş genişlik ölçümü |
| Pterygopalatin kanal | Sol | Sagittal | Y1 | 1 dirsek | Y2 | 2 dirsek | Sol pterygopalatin kanalın sagittal düzlemde dirsekler arası uzunluk ölçümü |
| Pterygopalatin kanal | Sol | Sagittal | AD1 | Kanalın sinüs maxillaris arka duvarına en yakın olduğu nokta | AD2 | Sinüs maxillaris arka duvarının kanala en yakın olduğu nokta | Sol pterygopalatin kanal ile sinus maxillaris arası mesafenin sagittal kesitte ölçümü |
| Pterygopalatin kanal | Sol | Sagittal | AD1 | Kanalın sinüs sphenoidalis arka duvarına en yakın olduğu nokta | AE2 | Sphenoid sinus ön duvarının sagittal kesitte kanala en yakın olduğu nokta | Sol pterygopalatin kanal ile sphenoid sinus arası mesafenin sagittal kesitte ölçümü |
| Sinüs maxillaris | Sol | Sagittal | AF1 | Sinus maxillaris arka duvarının anterior noktası | AF2 | Sinus maxillaris arka duvarının posterior noktası | Sol sinüs maxillaris arka duvar kalınlığı |
| Sinüs sphenoidalis | Sol | Sagittal | AG1 | Sinus sphenoidalis ön duvarının anterior noktası | AG2 | Sinus sphenoidalis ön duvarının posterior noktası | Sol sinüs sphenoidalis ön duvar kalınlığı |
| Pterygopalatin kanal | Sağ | Koronal | AL1 | Üst başlangıç noktası | AL2 | Alt bitiş noktası | Sağ pterygopalatin kanalın koronal kesitte uzunluğu |
| Pterygopalatin kanal | Sağ | Koronal | AM1 | Üst başlangıç lateral noktası | AM2 | Üst başlangıç medial noktası | Sağ pterygopalatin kanalın koronal kesitte başlangıç seviyesinde kanal genişliği |
| Pterygopalatin kanal | Sağ | Koronal | AN1 | 1 dirsek medial | AN2 | 1 dirsek lateral | Sağ pterygopalatin kanalın koronal kesitte 1. dirsek seviyesinde kanal genişliği |
| Pterygopalatin kanal | Sağ | Koronal | AO1 | 2 dirsek medial | AO2 | 2 dirsek lateral | Sağ pterygopalatin kanalın koronal kesitte 2. dirsek seviyesinde kanal genişliği |
| Pterygopalatin kanal | Sağ | Koronal | AP1 | Alt bitiş medial | AP2 | Alt bitiş lateral | Sağ pterygopalatin kanalın koronal kesitte bitiş seviyesinde kanal genişliği |
| Pterygopalatin kanal | Sağ | Koronal | AR1 | 1 dirsek | AR2 | 2 dirsek | Sağ pterygopalatin kanalın koronal kesitte dirsekler arası mesafe ölçümü |
| Pterygopalatin kanal | Sol | Koronal | AS1 | Üst başlangıç noktası | AS2 | Alt bitiş noktası | Sağ pterygopalatin kanalın koronal kesitte bitiş seviyesinde kanal genişliği |
| Pterygopalatin kanal | Sol | Koronal | AT1 | Üst başlangıç lateral noktası | AT2 | Üst başlangıç medial noktası | Sol pterygopalatin kanalın koronal kesitte başlangıç seviyesinde kanal genişliği |
| Pterygopalatin kanal | Sol | Koronal | AU1 | 1 dirsek medial | AU2 | 1 dirsek lateral | Sol pterygopalatin kanalın koronal kesitte 1. dirsek seviyesinde kanal genişliği |
| Pterygopalatin kanal | Sol | Koronal | AV1 | 2 dirsek medial | AV2 | 2 dirsek lateral | Sol pterygopalatin kanalın koronal kesitte 2. dirsek seviyesinde kanal genişliği |
| Pterygopalatin kanal | Sol | Koronal | AW1 | Alt bitiş medial | AW2 | Alt bitiş lateral | Sol pterygopalatin kanalın koronal kesitte bitiş seviyesinde kanal genişliği |
| Pterygopalatin kanal | Sol | Koronal | AY1 | 1 dirsek | AY2 | 2 dirsek | Sol pterygopalatin kanalın koronal kesitte dirsekler arası mesafe ölçümü |
| İnsiziv kanal | Median | Sagittal | BA1 | SNA seviyesinde üst başlangıç noktası | BA2 | Foramen insizivus seviyesinde alt bitiş noktası | İnsiziv kanalın sagittal kesitteki uzunluğu |
| İnsiziv kanal | Median | Sagittal | BB1 | Üst başlangıç en anterior nokta | BB2 | Üst başlangıç en posterior nokta | İnsiziv kanalın sagittal kesitte başlangıç genişliğinin ölçümü |
| İnsiziv kanal | Median | Sagittal | BC1 | Kanalın öne açılanma yaptığı yer olarak 1. dirseken anterior noktası | BC2 | Kanalın öne açılanma yaptığı yer olarak I. dirsek en posterior noktası | İnsiziv kanalın sagittal kesitte 1. dirsek genişliğinin ölçümü |
| İnsiziv kanal | Median | Sagittal | BD1 | Kanalın SNA ile insiziv foramen arasındaki uzaklığı ortalayacak şekilde 2. dirseken anterior noktası | BD2 | Kanalın SNA ile insiziv foramen arasındaki uzaklığı ortalayacak şekilde 2. dirsek en posterior noktası | İnsiziv kanalın sagittal kesitte 2. dirsek genişliğinin ölçümü |
| İnsiziv kanal | Median | Sagittal | BE1 | Kanal alt bitiş en anterior nokta | BE2 | Kanal alt bitiş en posterior nokta | İnsiziv kanalın sagittal kesitte bitiş genişliğinin ölçümü |
| İnsiziv kanal | Median | Sagittal | BF1 | Kanalın öne açılanma yaptığı yer olarak 1. dirsek | BF2 | Kanalın SNA ile insiziv foramen arasındaki uzaklığı ortalayacak şekilde 2. dirsek | İnsiziv kanalın sagittal kesitte dirsekler arası mesafe ölçümü |
| İnsiziv kanal | Median | Koronal | BG1 | Üst başlangıç noktası | BG2 | Alt bitiş noktası | İnsiziv kanalın koronal kesitte uzunluk ölçümü |
| İnsiziv kanal | Median | Koronal | BH1 | Kanal başlangıcının en sağdaki noktası | BH2 | Kanal başlangıcının en soldaki noktası | İnsiziv kanalın koronal kesitte başlangıç genişliğinin ölçümü |
| İnsiziv kanal | Median | Koronal | BI1 | Kanalın 1. dirseğinin en sağdaki noktası | BI2 | Kanalın 1. dirseğinin en soldaki noktası | İnsiziv kanalın koronal kesitte 1 dirsek genişliğinin ölçümü |
| İnsiziv kanal | Median | Koronal | BJ1 | Kanalın 2. dirseğinin en sağdaki noktası | BJ2 | Kanalın 2. dirseğinin en soldaki noktası | İnsiziv kanalın koronal kesitte 2 dirsek genişliğinin ölçümü |
| İnsiziv kanal | Median | Koronal | BK1 | Kanal alt bitiş en sağdaki noktası | BK2 | Kanal alt bitiş en soldaki noktası | İnsiziv kanalın koronal kesitte bitiş genişliğinin ölçümü |
| İnsiziv kanal | Median | Koronal | BL1 | Kanalın 1. dirsek noktası | BL2 | Kanalın II. dirsek noktası | İnsiziv kanalın koronal kesitte dirsekler arası mesafe ölçümü |
| İnsiziv kanal | Median | Sagittal | inc.can. | Kanalın anterior ve posterior sınırlarının en iyi belirlendiği kesitte SNA ile for. inc. arasındaki uzunluğun yarısına denk gelecek nokta | BM | 13 numaralı dişin apeksi | İnsiziv kanal ile 13 numaralı dişin apeksi arasındaki uzaklık |
| İnsiziv kanal | Median | Sagittal | inc.can. | Kanalın anterior ve posterior sınırlarının en iyi belirlendiği kesitte SNA ile for. inc. arasındaki uzunluğun yarısına denk gelecek nokta | BN | 13 numaralı dişin kole hattında bukkali | İnsiziv kanal ile 13 numaralı dişin bukkali arasındaki uzaklık |
| İnsiziv kanal | Median | Sagittal | inc.can. | Kanalın anterior ve posterior sınırlarının en iyi belirlendiği kesitte SNA ile for. inc. arasındaki uzunluğun yarısına denk gelecek nokta | BO | 13 numaralı dişin kole hattında palatinali | İnsiziv kanal ile 13 numaralı dişin palatinali arasındaki uzaklık |
| İnsiziv kanal | Median | Sagittal | inc.can. | Kanalın anterior ve posterior sınırlarının en iyi belirlendiği kesitte SNA ile for. inc. arasındaki uzunluğun yarısına denk gelecek nokta | BP | 12 numaralı dişin apeksi | İnsiziv kanal ile 12 numaralı dişin apeksi arasındaki uzaklık |
| İnsiziv kanal | Median | Sagittal | inc.can. | Kanalın anterior ve posterior sınırlarının en iyi belirlendiği kesitte SNA ile for. inc. arasındaki uzunluğun yarısına denk gelecek nokta | BQ | 12 numaralı dişin kole hattında bukkali | İnsiziv kanal ile 12 numaralı dişin bukkali arasındaki uzaklık |
| İnsiziv kanal | Median | Sagittal | inc.can. | Kanalın anterior ve posterior sınırlarının en iyi belirlendiği kesitte SNA ile for. inc. arasındaki uzunluğun yarısına denk gelecek nokta | BR | 12 numaralı dişin kole hattında palatinali | İnsiziv kanal ile 12 numaralı dişin palatinali arasındaki uzaklık |
| İnsiziv kanal | Median | Sagittal | inc.can. | Kanalın anterior ve posterior sınırlarının en iyi belirlendiği kesitte SNA ile for. inc. arasındaki uzunluğun yarısına denk gelecek nokta | BS | 11 numaralı dişin apeksi | İnsiziv kanal ile 11 numaralı dişin apeksi arasındaki uzaklık |
| İnsiziv kanal | Median | Sagittal | inc.can. | Kanalın anterior ve posterior sınırlarının en iyi belirlendiği kesitte SNA ile for. inc. arasındaki uzunluğun yarısına denk gelecek nokta | BT | 11 numaralı dişin kole hattında bukkali | İnsiziv kanal ile 11 numaralı dişin bukkali arasındaki uzaklık |
| İnsiziv kanal | Median | Sagittal | inc.can. | Kanalın anterior ve posterior sınırlarının en iyi belirlendiği kesitte SNA ile for. inc. arasındaki uzunluğun yarısına denk gelecek nokta | BU | 11 numaralı dişin kole hattında palatinali | İnsiziv kanal ile 11 numaralı dişin palatinali arasındaki uzaklık |
| İnsiziv kanal | Median | Sagittal | inc.can. | Kanalın anterior ve posterior sınırlarının en iyi belirlendiği kesitte SNA ile for. inc. arasındaki uzunluğun yarısına denk gelecek nokta | BV | 21 numaralı dişin apeksi | İnsiziv kanal ile 21 numaralı dişin apeksi arasındaki uzaklık |
| İnsiziv kanal | Median | Sagittal | inc.can. | Kanalın anterior ve posterior sınırlarının en iyi belirlendiği kesitte SNA ile for. inc. arasındaki uzunluğun yarısına denk gelecek nokta | BW | 21 numaralı dişin kole hattında bukkali | İnsiziv kanal ile 21 numaralı dişin bukkali arasındaki uzaklık |
| İnsiziv kanal | Median | Sagittal | inc.can. | Kanalın anterior ve posterior sınırlarının en iyi belirlendiği kesitte SNA ile for. inc. arasındaki uzunluğun yarısına denk gelecek nokta | BX | 21 numaralı dişin kole hattında palatinali | İnsiziv kanal ile 21 numaralı dişin palatinali arasındaki uzaklık |
| İnsiziv kanal | Median | Sagittal | inc.can. | Kanalın anterior ve posterior sınırlarının en iyi belirlendiği kesitte SNA ile for. inc. arasındaki uzunluğun yarısına denk gelecek nokta | BY | 22 numaralı dişin apeksi | İnsiziv kanal ile 22 numaralı dişin apeksi arasındaki uzaklık |
| İnsiziv kanal | Median | Sagittal | inc.can. | Kanalın anterior ve posterior sınırlarının en iyi belirlendiği kesitte SNA ile for. inc. arasındaki uzunluğun yarısına denk gelecek nokta | BZ | 22 numaralı dişin kole hattında bukkali | İnsiziv kanal ile 22 numaralı dişin bukkali arasındaki uzaklık |
| İnsiziv kanal | Median | Sagittal | inc.can. | Kanalın anterior ve posterior sınırlarının en iyi belirlendiği kesitte SNA ile for. inc. arasındaki uzunluğun yarısına denk gelecek nokta | CA | 22 numaralı dişin kole hattında palatinali | İnsiziv kanal ile 22 numaralı dişin palatinali arasındaki uzaklık |
| İnsiziv kanal | Median | Sagittal | inc.can. | Kanalın anterior ve posterior sınırlarının en iyi belirlendiği kesitte SNA ile for. inc. arasındaki uzunluğun yarısına denk gelecek nokta | CB | 23 numaralı dişin apeksi | İnsiziv kanal ile 23 numaralı dişin apeksi arasındaki uzaklık |
| İnsiziv kanal | Median | Sagittal | inc.can. | Kanalın anterior ve posterior sınırlarının en iyi belirlendiği kesitte SNA ile for. inc. arasındaki uzunluğun yarısına denk gelecek nokta | CC | 23 numaralı dişin kole hattında bukkali | İnsiziv kanal ile 23 numaralı dişin bukkali arasındaki uzaklık |
| Horizontal Düzlem | | | | Horizontal (x) 3 Boyutlu Sefalometrik Referans Düzlemi | CD | 23 numaralı dişin kole hattında palatinali | İnsiziv kanal ile 23 numaralı dişin palatinali arasındaki uzaklık |
| Vertikal Düzlem | | | | Vertikal (y) Sefalometrik Referans Düzlemi | | | |
| Medyan Düzlem | | | | Medyan (z) Sefalometrik Referans Düzlemi | | | |
| Sella | | | | *Sella Turcica* boşluğunun geometrik merkezi | | | |
| Nasion | | | | Frontal ve nasal kemiklerin birleştiği fronto-nasal sütürün en ileri noktası | | | |

Sağ ve sol *fissura pterygomaxillaris*'in en üst noktası ile en alt noktası arasındaki ölçüm ile sağ ve sol *canalis pterygopalatinus*'un üst başlangıç noktasından alt bitiş noktasına kadar eğriliği takip edilerek ölçümü de yapılan özel analiz dışında, Maxilim yazılımı çizgisel ölçüm özelliği ile gerçekleştirilmiştir.

Bu işlemler her hasta için ayrı ayrı tekrarlanmış, elde edilen veriler *Microsoft Excel* programında bir tablo oluşturularak kaydedilmiştir.

### 3.7. Anatomage (InVivo Dental) Yazılım Özellikleri

NewTom 3G kullanılarak elde edilen KIKT dataları DICOM formatında InVivoDental (Versiyon 5, Anatomage, San Jose, California) yazılımına aktarılarak 3 boyutlu hacim ölçümleri ve sefalometrik analizler yapılmıştır.

InVivoDental yazılımı kullanıcıya önceden yüklenmiş filtreler sayesinde eşik değerleri modifiye etme olanağı sunmaktadır. İlave olarak, *segmentasyon*lar oluşturulabilmektedir. İlk aşama elde edilen DICOM formatındaki görüntülerden incelenecek anatomik yapılar *segmente* edilmiştir.

Daha sonra; MPR *(Multi Planar Reconstruction)* görüntüleri içerisinde aksiyal, sagittal ve koronal kesitlerde sağ ve sol *fissura pterygomaxillaris* sınırlarının en geniş olarak izlenebildiği kesitlerde *Area Measurement (Alan Ölçümü)* aracı seçilerek bu kesitlerde fissürün sınırları *mouse* (fare) imleci ile anatomik sınırları takip edilerek mümkün olan en yakın noktalamalarla kapalı birer alan olarak işaretlenmiştir. Yazılım birbirini takip eden noktalar arasında düz çizgileri otomatik olarak çizerek alan ölçümünü kesitler üzerinde vermektedir. Bu ölçümler tüm hastalar için sağ ve sol *fissura pterygomaxillaris* alan ölçümlerinde tekrarlanarak tek tek kaydedilmiş ve *Microsoft Excel* (Microsoft, California) tablosuna aktarılmıştır.

*Fossa pterygopalatina*'nın hacim ölçümleri için, *Volume Render (Hacim Oluşturma)* sekmesinde *View Control (Görünüm Kontrol)* aracında ön tanımlı olarak yer alan *Inverse (Ters)* sekmesi ile kemik yapılar içerisinde kalan boşluklar belirlenmiştir. *Fossa pterygopalatina* etrafındaki sert dokular üç boyutlu ve yarı otomatik olarak kesilmiş (Şekil 3.6.) ve elde edilen boşluk *Volume Measurement (Hacim Ölçümü)* aracı seçilerek *Threshold (Eşik)* en düşüğe alınarak ölçümler yapılmıştır. Tüm hastalar için bu işlem tekrarlanarak sağ ve sol *fossa pterygopalatina* hacim ölçümleri tek tek kaydedilmiş ve *Microsoft Excel* tablosuna aktarılmıştır.

Daha sonra bu veriler *SPSS 20.0.0* programına aktarılarak istatistiksel analizleri yapılmıştır.

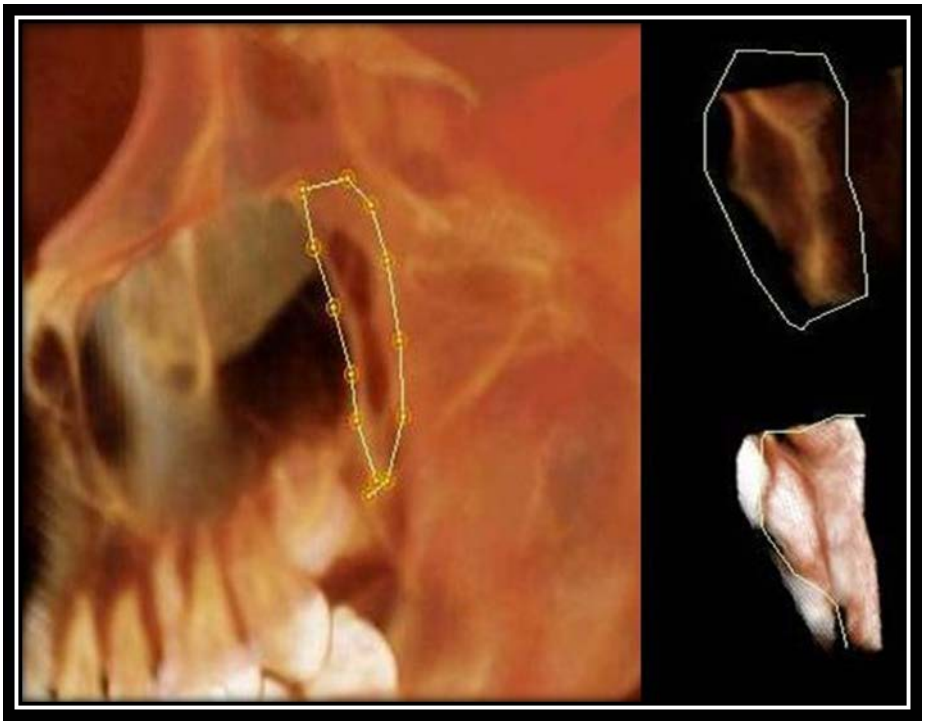

Şekil 3.6. *FPP* hacminin 3 boyutlu olarak ölçümü

### 3.8. Analizde Değerlendirilen Parametreler

Hastalar cinsiyet, yaş dağılımları ve dişsizlik durumlarına göre değerlendirilmişlerdir.

Hastalar yaş dağılımları, ortalamalarına göre değerlendirilmişlerdir.

Hastalar dişsizlik durumuna göre değerlendirilmişlerdir. Dişsizlik durumları değerlendirilirken *anodonti (tamamen dişsiz), oligodonti (birkaç diş noksanlığı), hipodonti (çok sayıda diş noksanlığı), full denture (tamamen dişli)* olarak sınıflandırılmışlardır.

*Sinus maxillaris* patolojilerinin değerlendirmesi sağ ve sol *sinus maxillaris'*te ayrı ayrı yapılmıştır. Patoloji sınıflaması yapılırken; *patoloji yok, mukoza kalınlaşması* ve *patoloji var* şeklinde değerlendirilmiştir.

*Sinus sphenoidalis* patolojilerinin değerlendirmesi sinüsü ikiye bölen ana *septa*nın sağı ve solu olmak üzere sağ ve sol olarak ayrı ayrı yapılmıştır. Patoloji

sınıflaması yapılırken *sinus maxillaris* patolojilerinin sınıflandırılmasındaki gibi; *patoloji yok, mukoza kalınlaşması* ve *patoloji var* şeklinde değerlendirilmiştir.

*Canalis incisivus*'un aksiyal kesitte en geniş sınırlarının görüldüğü ağız ortamına açıldığı foramen seviyesindeki şekli değerlendirilmiştir. *Foramen* şekillerinin değerlendirilmesinde *amorf şekilli* ya da *şekli belirlenemeyen*, *yuvarlak, elips* ve *kalp formu* olarak sınıflandırılmıştır.

*Canalis pterygopalatinus*'un sagittal kesitlerde sağ ve sol taraf ayrı ayrı olarak şekil varyasyonları değerlendirilmiştir. *Canalis pterygopalatinus*'un sagittal kesitlerde dirsek yapıp yapmadığı, yapıyorsa tek mi çift mi dirsek verdiği sağlı sollu değerlendirilmiştir.

Hastalarda üst çenede 20 yaş dişi varlığına bakılmıştır. Hastalarda *fissura pterygomaxillaris* şekilleri sağ ve solda ayrı ayrı değerlendirilmiştir.

Ayrıca çalışmada kullanılan KIKT ile elde edilen görüntülerden rekonstrükte edilerek özel analiz ile uzunluk ölçümlerinde her uzunluk için ölçüm yapılacak yerler için iki nokta analizde yerlerine konularak iki nokta arası uzunluklar Maxilim yazılımında ölçülmüştür. Ölçüm yapılan hastalarda bireylerin dişleri *sentrik* oklüzyonda ve dudakları hafif kapalı iken hasta supin pozisyonda (yatay olarak) görüntüleme yapıldığı için *Frankfort Horizontal* düzlemi yere dik olacak şekilde konumlandırılarak ve başları özel bantlar ile sabitlenmiştir.

### 3.8.1. Üç Boyutlu Sefalometrik Analizde Kullanılan Referans Noktaları

Çalışmadaki anatomik yapıların uzunlukları ve genişliklerinin ölçülmesi için yapılan Maxillim yazılımında gerçekleştirilen özel analiz dışında, Anatomage InVivo yazılımı ile NewTom 3G KIKT cihazı ile görüntüleri elde edilen hastaların 512X512 DICOM data setlerinin yazılıma aktarılıp rekonstrüksiyonu ile 3 boyutlu sanal modeller üzerinde sert ve yumuşak dokularda belirlenen nokta ve çizgiler yerleştirilmiş (Şekil 3.7.)(Tablo 3.2) ve yazılımın kendi özel 3 boyutlu sefalometrik analiz programı ile boyutsal ve açısal ölçümleri yapılmıştır.

Tablo 3.2. Üç boyutlu sefalometrik analizde kullanılan referans noktaları.

| İsim | Tanımlama | Açıklama |
|---|---|---|
| A | A-noktası | Spina nasalis anterior ve prosthion arasında yer alan iç bükeyliğin en derin noktası |
| ANS | Spina nasalis anterior | Maxillar profilin en anterior noktası |
| Ar_L | Sol artikülier | Kondilin posterior noktası |
| Ar_R | Sağ artikülier | Kondilin posterior noktası |
| B | B-noktası | Mandibulada infradentale ile pogonion noktaları arasındaki iç bükeyliğin en derin noktası. |
| Ba | Basion | Foramen Magnumun en anteriorundaki nokta. |
| Co_L | Sol kondil | Mandibula kondili üzerinde en posterior superior nokta (sol taraf). Nokta yazılım içinde mandibular profilden tanımlanmıştır. |
| Co_R | Sağ kondil | Mandibula kondili üzerinde en posterior superior nokta (sağ taraf). Nokta yazılım içinde mandibular profilden tanımlanmıştır. |
| Coord_sys ... | Koordinat Sistemi Tanımlama Noktası | Landmarklar ve Tracing Tasks için koordinat sistemini tanımlamak için kullanılan landmark. |
| Gn | Gnathion | Mandibuler simfizin en ileri ve alt noktası. |
| Go_L | Sol Gonion | Mandibular profilden yazılım tarafından belirlenmiş nokta. |
| Go_R | Sağ Gonion | Mandibular profilden yazılım tarafından belirlenmiş nokta. |
| Ils | Yumuşak Dolu B Noktası | Alt yumuşak dolu profilinden yazılım tarafından belirlenmiş nokta. |
| Left Mandibular Profile | Sol Mandibular Profil | Sol mandibular profili processus coronoideus, incisura mandibula, processus condylaris ve ramus profilleri içerecek şekilde ard arda noktalar yerleştirerek belirlenmiştir. |
| Left Orbitale Profile | Sol Orbital Profil | Sol orbita profili (maxilla üzerinde) ard arda noktalar yerleştirerek belirlenmiştir |
| Li | Labrale Inferius | Alt dudağın sagital düzlemdeki en ileri noktası |
| Ls | Labrale Superius | Üst dudağın sagital düzlemdeki en ileri noktası. |
| Lower Right IncisorProfile | Alt Sağ Kesici Profil | Alt sağ kesici diş profili belirlenirken 3 nokta tanımlanır. 1. Kök 2. Kronu 3. Labial noktası |
| Lower Right Molar Profile | Alt sağ Molar Profil | Alt sağ molar diş profili belirlenirken 3 nokta tanımlanır. 1. Anterior kök 2. Anterior |
| Lower Soft Tissue Profile | Alt Yumuşak Dolu Profil | Alt yumuşak dolu profilini ard arda noktalar koyarak üst dudağı da içerecek şekilde belirlenmiştir. |
| Maxillary Profile | Maxillar Profil | Maxillar profili ard arda noktalar yerleştirerek belirlenmiştir. |
| Me | Menton | Mandibular Symphysis in en alttaki noktasıdır. Yazılımın symphysial profili tarafından belirlenir. |
| N | Nasion | Nasofrontal sutürün sagital düzlemle kesiştiği en ileri nokta. |
| Nasion Profile | Nasion Profili | Nasion profilini nasionu da içerecek şekilde ardarda noktalar yerleştirerek belirlenmiştir. |
| Or_L | Sol Orbita | Maxilla üzerinde orbitanın en alttaki sırtı (sol) |
| Or_R | Sağ Orbita | Maxilla üzerinde orbitanın en alttaki sırtı (sağ) |
| Pn | Pronasale | Yumuşak dolu profilinde yazılım tarafından belirlenen nokta. |
| PNS | Spina nasalis posterior | Maxilla profilinde yazılımı tarafından belirlenen nokta. |
| Po_R | Porion (sağ) | Porionun üst sırtı (sağ) |
| Po_L | Porion (sol) | Porionun üst sırtı (sol) |
| Pog | Pogonion | Sagital düzlemde mandibular simfizin en ileri noktası. Yazılım tarafından symphysial profilden belirlenmiştir. |
| Pr | Prosthion | Sagital düzlemde ili is arasal diş arasındaki alveolar kemiğin en ileri ve en alt noktası. Yazılımı tarafından maxilla profilinden belirlenmiştir. |
| Pt | Pterygoid Nokta | Midsagittal düzlemde pterygoid plağın dış çizgisinde en posteriorlaki nokta. |
| PTM | Pterygomaxillar | Frankfort düzlemi ve pterion noktasından düşey çizilen çizginin kesiştiği nokta. |
| Right Mandibular Profile | Sağ Mandibular Profil | Sağ mandibular profili processus coronoideus, incisura mandibula, processus condylaris ve ramus profilleri içerecek şekilde ardarda noktalar yerleştirerek belirlenmiştir. |
| Right Orbitale Profile | Sağ Orbital Profil | Sağ orbita profili (maxilla üzerinde) ard arda noktalar yerleştirerek belirlenmiştir |
| Sella | Sella Turcica | Sella Turcicanın merkezi |
| Sella Profile | Sella Turcica Profili | Sella profilini ardarda noktalar yerleştirerek belirlenmiştir. |
| Soft N | Yumuşak -dolu Nasion | Frontonasal sutur bölgesindeki yumuşak dolu konkavitesinin en derin noktası. Yazılımı tarafından yumuşak dolu profilinden belirlenmiştir. |
| Soft Pog | Yumuşak -dolu Pogonion | Çene ucu yumuşak dokusunun sagital düzlemdeki en ileri noktası. |
| Sti | Yumuşak -dolu Inferior | Yazılım tarafından alt yumuşak dolu profilinde belirlenmiştir. |
| Stm | Stomion | Üst dudağın en alt noktası ile alt dudağın en üst noktasının ortasındaki nokta. |
| Sts | Yumuşak -dolu Superior | Yazılım tarafından üst yumuşak dolu profilinde belirlenmiştir. |
| Symphyseal Profile | Symphyseal Profil | Symphysial profili ardarda noktalar yerleştirerek belirlenmiştir. |
| Upper Right Incisor Profile | Üst Sağ Kesici Profil | Üst sağ kesici diş profili belirlenirken 3 nokta tanımlanır. 1. Kök 2. Kronu 3. Labial noktası |
| Upper Right Molar Profile | Üst Sağ Molar Profil | Üst sağ molar diş profili belirlenirken 3 nokta tanımlanır. 1. Anterior kök 2. Anterior |
| Upper Soft Tissue Profile | Üst Yumuşak Dolu Profil | Üst yumuşak dolu profilini ard arda noktalar koyarak üst dudağı da içerecek şekilde belirlenmiştir. |

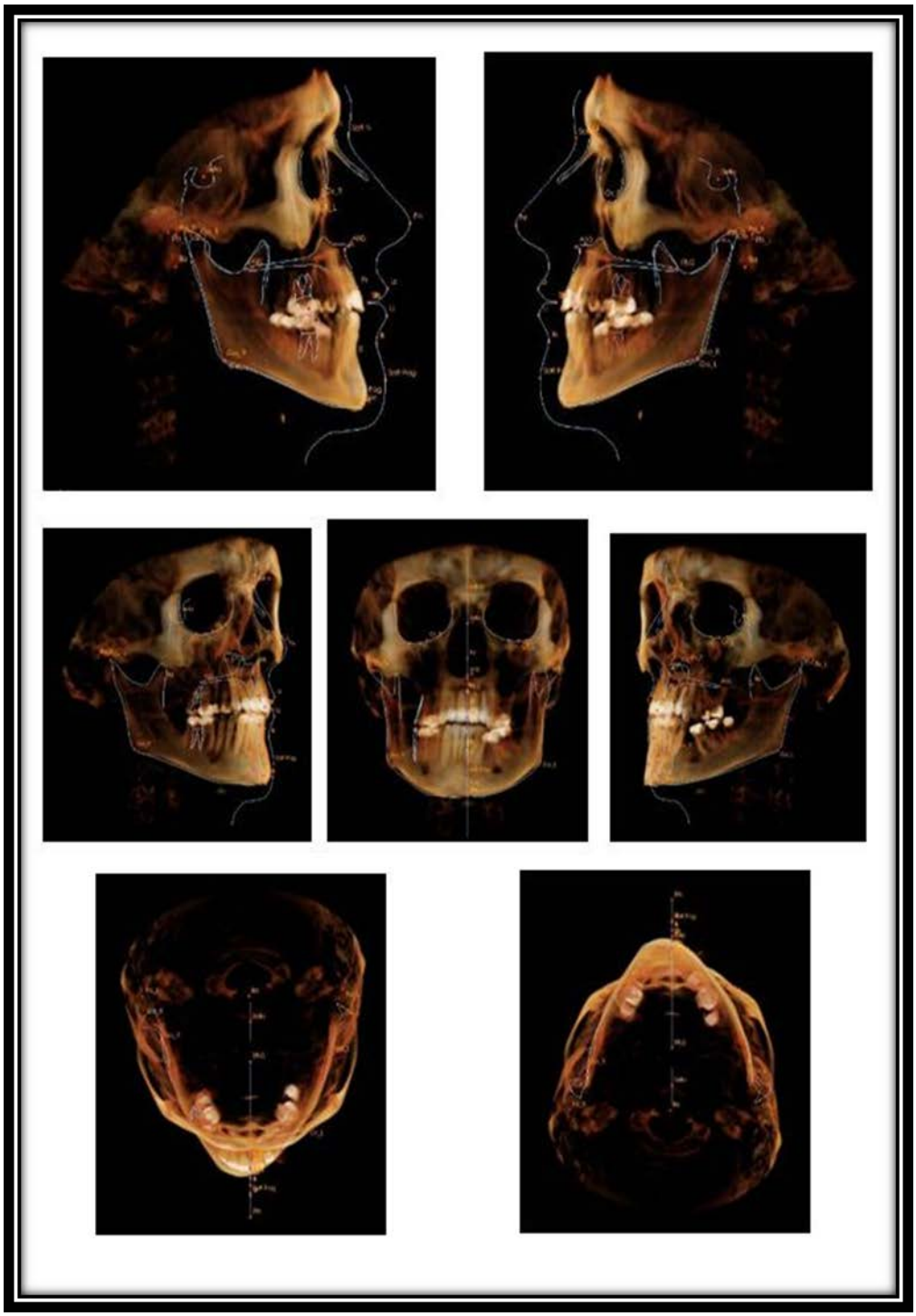

Şekil 3.7. Anatomage InVivo yazılımda hastaların sefalometrik analizinde 3 boyutlu sanal modeller üzerinde sert ve yumuşak dokularda belirlenen nokta, çizgi ve profil çizimleri.

Tablo 3.3. Üç boyutlu sefalometrik analizde kullanılan referans noktaları ile yapılan ölçümler

| | |
|---|---|
| ANB | Maxillanın ve mandibulanın sagital yönde birbirine göre konumunu belirten açı. |
| ANBAng_2D | ANB açısının midsagittal düzlem üzerindeki izdüşümü |
| AntCranBaseSN_2D | Sella Nasion arası uzaklığın midsagittal düzlem üzerinde izdüşümü |
| AntFaceHtNMe_2D | N-Me arası uzaklığın midsagittal düzlem üzerinde izdüşümü |
| FHSNAng_2D | PoOr ile SN arasındaki açının midsagittal düzlem üzerinde izdüşümü |
| FMA(MP-FH)Ang_2D | GoMe ile PoOr arasındaki açının midsagittal düzlem üzerinde izdüşümü |
| FMIA(L1-FH)Ang_2D | Alt çene insizal diş kron-kök ile OrPo arasındaki açının midsagittal düzlem üzerinde izdüşümü |
| GoGntoSNAng_2D | Kafa kaidesi ve mandibular düzlem arasındaki açı. |
| IMPAL1MPAng_2D | Alt çene insizal diş kron-kökü ile GoMe arasındaki açının midsagittal düzlem üzerinde izdüşümü |
| JawRel1Ang_2D | A-N-Pog arasındaki açının midsagittal düzlem üzerinde izdüşümü |
| L1OPAng_2D | Alt çene insizal diş çizgisi ile oklüzal düzlem arasındaki açının midsagittal düzlem üzerinde izdüşümü |
| L1SNAng_2D | Alt çene insizal diş kron-kökü ile S-N arasındaki açının midsagittal düzlem üzerinde izdüşümü |
| L1toNB_2D | Alt çene insizal dişin labiali ile B-N arasındaki uzaklığın midsagittal düzlem üzerinde izdüşümü |
| L1toNBAng_2D | Alt çene insizal diş kron-kökü ile B-N arasındaki açının midsagittal düzlem üzerinde izdüşümü |
| LFH | ANS ile Me arasındaki açı |
| LMdBL(Go_LPog) | Sol Go ile Po arasındaki uzaklık |
| LMdL | Sol kondil üzerinde belirlenen nokta ile Pog arası uzaklık |
| LMdRH | Sol Go ile sol kondil üzerinde belirlenen nokta uzaklık |
| LwFaceHtANSMe_2D | SNA ile Me arasındaki uzaklığın midsagittal düzlem üzerinde izdüşümü |
| MandBodyLeng_2D | Go ile Me arasındaki uzaklığın midsagittal düzlem üzerinde izdüşümü |
| MandBsLeng(GoPog)_2D | Sağ Go ile Pog arasındaki uzaklığın midsagittal düzlem üzerinde izdüşümü |
| MandLeng(CPGn)_2D | Sağ kondil üzerinde belirlenen nokta ile Gn noktası arasındaki uzaklığın midsagittal düzlem üzerinde izdüşümü |
| MaxLeng(CPA)_2D | Sağ kondil üzerinde belirlenen nokta ile A noktası arasındaki uzaklığın midsagittal düzlem üzerinde izdüşümü |
| MaxMandDifferential | CP-A ile CP-Gn arasındaki uzunluk farkı |
| MP-OPAng_2D | Sağ Md çizgisi (Sağ Go-Me) ile oklüzal düzlem arasındaki açının midsagittal düzlem üzerinde izdüşümü |
| MP-SNAng_2D | Sağ Md çizgisi (Sağ Go-Me) ile S-N arasındaki açının midsagittal düzlem üzerinde izdüşümü |
| MxL(ANSPNS) | SNA ile SNP arasındaki mesafe |
| OPtoFHAng_2D | Oklüzal düzlem ile FH düzlemi arasındaki açının midsagittal düzlem üzerinde izdüşümü |
| OPtoSNAng_2D | Oklüzal düzlem ile S-N çizgisi arasındaki açının midsagittal düzlem üzerinde izdüşümü |
| Overbite_2D | Alt çene sağ insizal diş kronu ile üst çene sağ insizal dişin kronu arasındaki uzaklığın N-Oklüzal düzlemde ölçümünün midsagittal düzlem üzerinde izdüşümü |
| Overjet_2D | Alt çene sağ insizal diş kronu ile üst çene sağ insizal dişin kronu arasındaki uzaklığın Oklüzal düzlemde ölçümünün midsagittal düzlem üzerinde izdüşümü |
| PAFaceHtRatio_2D | Arka yüz yüksekliğinin ön yüz yüksekliğine oranı (S-Go/N-Me) |
| PalatalMandibleAng_2D | SNA-SNP ile Me- Sağ Go arasındaki açının midsagittal düzlem üzerinde izdüşümü |
| PalatalOrclusalAng_2D | SNA-SNP ile oklüzal düzlem arasındaki açının midsagittal düzlem üzerinde izdüşümü |
| PogtoNB_2D | Pog ile N-B çizgisi arasındaki uzaklığın midsagittal düzlem üzerinde izdüşümü |
| PostFaceHt(SGo)_2D | S-Sağ Go arasındaki uzaklığın midsagittal düzlem üzerinde izdüşümü |
| RMdBLGo_RPog | Sağ Go-Pog arasındaki uzaklık |
| RMdL | Sağ kondil üzerinde belirlenen nokta ile Pog arası uzaklık |
| RMdRH | Sağ Go ile sağ kondil üzerinde belirlenen nokta uzaklık |
| SNA | Maksillanın kafa kaidesine göre sagital yönde konumunu belirten açı. |
| SNAAng_2D | S-N-A arasındaki açının midsagittal düzlem üzerinde izdüşümü |
| SNB | Mandibulanın kafa kaidesine göre sagital yönde konumunu belirten açı. |
| SNBAng_2D | S-N-B arasındaki açının midsagittal düzlem üzerinde izdüşümü |
| SNBasionAng_2D | S-N- Ba arasındaki açının midsagittal düzlem üzerinde izdüşümü |
| TotFaceHtNGn_2D | N-Gn arasındaki uzaklığın midsagittal düzlem üzerinde izdüşümü |
| U1InclinationAng_2D | Üst çene sağ insizal diş kök ucu - kronu birleştiren çizgi ile A-Pog birleştiren çizgi arasındaki açının midsagittal düzlem üzerinde izdüşümü |
| U1OPAng_2D | Üst çene sağ insizal diş kök ucu - kronu birleştiren çizgi ile Oklüzal düzlem arasındaki açının midsagittal düzlem üzerinde izdüşümü |
| U1PalatalPlnAng_2D | Üst çene sağ insizal diş kök ucu - kronu birleştiren çizgi ile SNA-SNP birleştiren çizgi arasındaki açının midsagittal düzlem üzerinde izdüşümü |
| U1ProtrU1APog_2D | Üst çene sağ insizal diş labiali ile Pog-A birleştiren çizgiye olan uzaklığın midsagittal düzlem üzerinde izdüşümü |
| U1toFHAng_2D | Üst çene sağ insizal diş kök ucu - kronu birleştiren çizgi ile sağ Po-sağ Or arasındaki açının midsagittal düzlem üzerinde izdüşümü |
| U1toL1Ang_2D | Üst çene sağ insizal diş kök ucu - kronu birleştiren çizgi ile Alt çene sağ insizal diş kök ucu ile kronu birleştiren çizgi arasındaki açının midsagittal düzlem üzerinde izdüşümü |
| U1toNA_2D | Üst çene sağ insizal diş labiali ile A-N noktalarını birleştiren çizgiye olan uzaklığın midsagittal düzlem üzerinde izdüşümü |
| U1toNAAng_2D | Üst çene sağ insizal diş kök ucu - kronu birleştiren çizgi ile A-N noktalarını birleştiren çizgi ile arasındaki açının midsagittal düzlem üzerinde izdüşümü |
| U1toNB_2D | Üst çene sağ insizal diş labiali ile B-N noktalarını birleştiren çizgiye olan uzaklığın midsagittal düzlem üzerinde izdüşümü |
| U1toSNAng_2D | Üst çene sağ insizal diş kök ucu - kronu birleştiren çizgi ile S-N noktalarını birleştiren çizgi ile arasındaki açının midsagittal düzlem üzerinde izdüşümü |
| UpFaceHt(NANS)_2D | SNA ile N arasındaki uzaklığın midsagittal düzlem üzerinde izdüşümü |
| WitsAppraisal_2D | Oklüzal düzlemde A il B arasındaki uzaklığın midsagittal düzlem üzerinde izdüşümü |

### 3.9.Araştırmada Kullanılan İstatistik Yöntem

Çalışmada kullanılan istatistik yöntemler aşağıda belirtilmiştir.

1. KIKT datalarından elde edilen tüm ölçümler aynı araştırmacı tarafından iki kere yapılmış ve analizler için bu ölçümlerin ortalaması kullanılmıştır.

2. Veriler bilgisayar ortamına aktarıldıktan sonra SPSS 20.0.0 (SPSS, Chicago, IL, USA) programı ile çözümlenmiştir.

3. Araştırmacının ölçümlerinin doğruluğunu (*intra observer variability*) tespit etmek için çalışma 1 ay içerisinde aynı araştırmacı tarafından tekrarlanmış ve sonuç Wilcoxon matched-pairs signed-ranks test ile istatistiksel olarak değerlendirilmiştir.

4. *ANOVA* testi ile parametrelerin birbirleri ile karşılaştırmaları yapılmıştır.

5. *Bonferroni* testi ile de çoklu karşılaştırmalar yapılmıştır.

6. *Pearson* testi ile değişkenlerin arasında bulunan bağlantı değerlendirmeleri yapılmıştır.

7. Parametrik değerlerin sağ-sol karşılaştırmasında *Bivariate* Korelasyon; non-parametrik değerlerin sağ-sol karşılaştırmasında *Marjinal Homojenite* testi uygulanmıştır.

8. Cinsiyet değerlendirmelerinde t-testi uygulanmıştır.

9. Bireylerden elde edilen ve *Microsoft Excel*'e aktarılan verilerin aritmetik ortalama, standart sapma ve standart hata değerleri saptanmıştır.

# 4. BULGULAR

## 4.1. PPC Tipi-Cinsiyet

Çalışmamızda, yaşları 18 ile 91 arasında değişen 377si erkek (yaş ortalaması 45,7), 448'i kadın (yaş ortalaması 54,3) olmak üzere toplam 825 hasta incelenmiştir.

Yapılan retrospektif değerlendirmede 12 farklı PPC tipi tespit edilmiştir. Bunlar konkav-düz-konveks, öne eğimli-düz, konveks-düz, düz, konkav, düz-vertikal kavisli, düz-arkaya eğimli, konkav-konveks, arkaya eğimli, düz-konkav-düz, düz-konkav, düz-konveks olarak sınıflandırılmıştır (Şekil 4.1.).

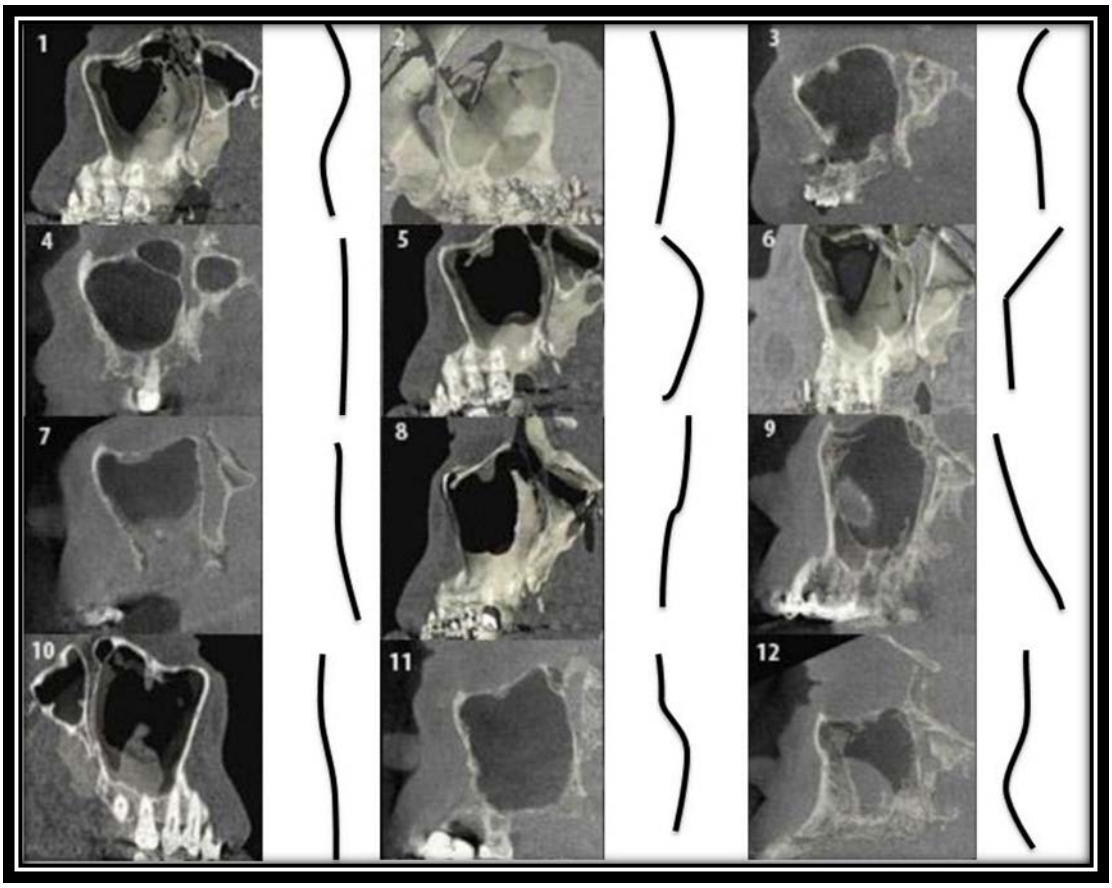


Şekil 4.1. PPC tipleri (1)konkav-düz-konveks (2)öne eğimli-düz (3) konveks-düz (4)düz (5)konkav (6)düz-vertikal kavisli (7)düz-arkaya eğimli (8)konkav-konveks (9) arkaya eğimli (10)düz-konkav-düz (11)düz-konkav (12) düz-konveks.

Tablo 4.1. PPC tiplerinin cinsiyet ve lokalizasyona göre dağılımı ve istatistiksel incelemesi

| | | SAĞ | | | SOL | | | Çoklu karşılaştırmalar | | | |
|---|---|---|---|---|---|---|---|---|---|---|---|
| | | cinsiyet | | Toplam | cinsiyet | | Toplam | p değerleri | | | |
| | | erkek(1) | kadın(2) | | erkek(3) | kadın(4) | | 1_2 | 1_3 | 2_4 | 3_4 |
| PPC KANAL TİPİ | konkav-düz-konveks | **4(,5%)** | **5(,6%)** | **9(1,1%)** | **5(,6%)** | 8(1,0%) | 13(1,6%) | p>0,05 | p>0,05 | p>0,05 | p>0,05 |
| | öne eğimli-düz | 49(5,9%) | 63(7,6%) | 112(13,6%) | 47(5,7%) | 56(6,8%) | 103(12,5%) | p>0,05 | p>0,05 | p>0,05 | p>0,05 |
| | konveks-düz | 11(1,3%) | 9(1,1%) | 20(2,4%) | 6(,7%) | **6(,7%)** | **12(1,5%)** | p>0,05 | p>0,05 | p>0,05 | p>0,05 |
| | düz | **76(9,2%)** | 69(8,4%) | **145(17,6%)** | 58(7,0%) | 63(7,6%) | 121(14,7%) | p>0,05 | p>0,05 | p>0,05 | p>0,05 |
| | konkav | 38(4,6%) | 55(6,7%) | 93(11,3%) | 43(5,2%) | 62(7,5%) | 105(12,7%) | p>0,05 | p>0,05 | p>0,05 | p>0,05 |
| | düz-vertikal kavisli | 46(5,6%) | **70(8,5%)** | 116(14,1%) | 52(6,3%) | 63(7,6%) | 115(14,0%) | p>0,05 | p>0,05 | p>0,05 | p>0,05 |
| | düz-arkaya eğimli | 62(7,5%) | 65(7,9%) | 127(15,4%) | **75(9,1%)** | **68(8,3%)** | **143(17,4%)** | p>0,05 | p>0,05 | p>0,05 | p>0,05 |
| | konkav-konveks | 14(1,7%) | 12(1,5%) | 26(3,2%) | 19(2,3%) | 28(3,4%) | 47(5,7%) | p>0,05 | p>0,05 | p>0,05 | p>0,05 |
| | arkaya eğimli | 13(1,6%) | 14(1,7%) | 27(3,3%) | 10(1,2%) | 12(1,5%) | 22(2,7%) | p>0,05 | p>0,05 | p>0,05 | p>0,05 |
| | düz-konkav-düz | 19(2,3%) | 28(3,4%) | 47(5,7%) | 32(3,9%) | 25(3,0%) | 57(6,9%) | p>0,05 | p>0,05 | p>0,05 | p>0,05 |
| | düz-konkav | 30(3,6%) | 47(5,7%) | 77(9,3%) | 24(2,9%) | 45(5,5%) | 69(8,4%) | p>0,05 | p>0,05 | p>0,05 | p>0,05 |
| | düz-konveks | 15(1,8%) | 11(1,3%) | 26(3,2%) | 6(,7%) | 11(1,3%) | 17(2,1%) | p>0,05 | p>0,05 | p>0,05 | p>0,05 |
| | Toplam | 377(45,7%) | 448(54,3%) | 825(100,0%) | 377(45,8%) | 447(54,2%) | 824(100,0%) | p>0,05 | p>0,05 | p>0,05 | p>0,05 |

Çalışmamızda erkek ve kadın arasında PPC tipleri açısından istatistiksel bir fark tespit edilmemiştir (p>0,05).

Tablo 4.1. incelendiği zaman sağda PPC tipi olarak erkekte ‘düz’ en fazla görülürken, en az ‘konkav-düz-konveks’ tip; kadında ‘düz-vertikal kavisli’ en fazla görülürken en az ‘konkav-düz-konveks’ tipe rastlanmıştır. Solda PPC tipi olarak erkekte ‘düz-arkaya-eğimli’ en fazla görülürken en az ‘konkav-düz-konveks’ tip; kadında ‘düz-arkaya eğimli’ en fazla görülürken en az ‘konveks-düz’ tipe rastlanmıştır. Erkek ve kadında toplamda ise sağda ‘düz’ en fazla görülürken en az ‘konkav-düz-konveks’ tip; solda ‘düz-arkaya eğimli’ en fazla görülürken en az ‘konveks-düz’ tip tespit edilmiştir.

Elde edilen veriler doğrultusunda erkek ve kadınlarda tespit edilen PPC tiplerinin sağ ve sol karşılaştırmalarında için istatistiksel bir farklılık tespit edilmemiştir (p>0,05).

## 4.2. PMF Şekli-Cinsiyet

Çalışmamızda 6 çeşit PMF şekli belirlenmiştir. Bunlar A, B, C, D, E, F olarak adlandırılmıştır (Şekil 4.2.).

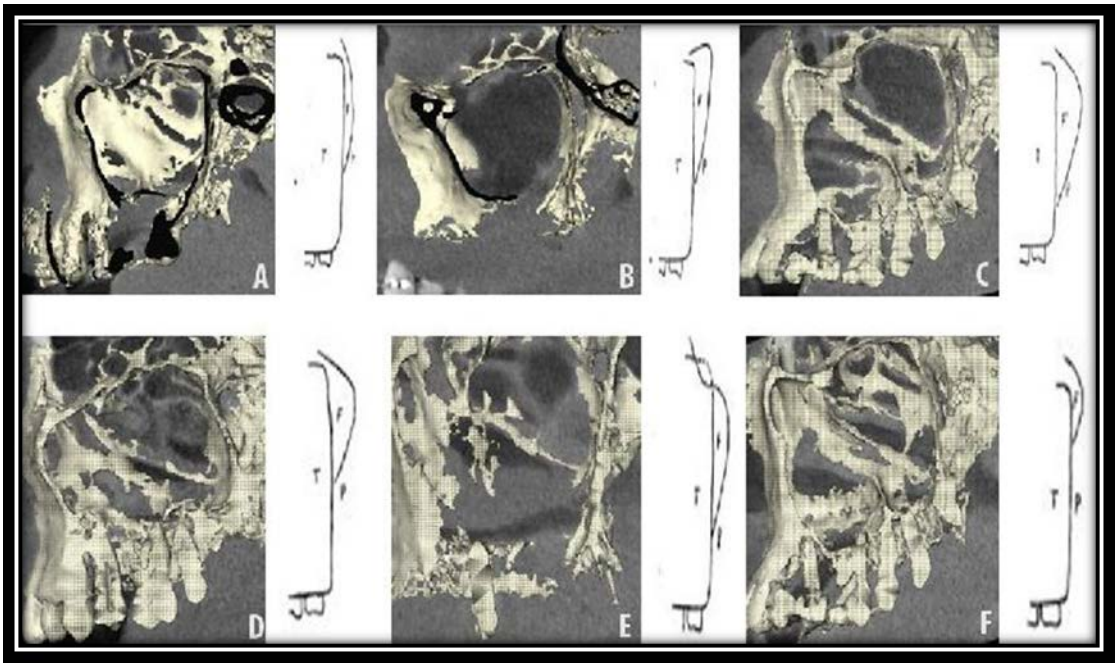


Şekil 4.2. PMF şekilleri.

Tablo 4.2. PMF tiplerinin cinsiyet ve lokalizasyonlarına göre dağılımı ve istatistiksel incelemesi.

| | | SAĞ | | | SOL | | | Çoklu karşılaştırmalar | | | |
|---|---|---|---|---|---|---|---|---|---|---|---|
| | | cinsiyet | | Toplam | cinsiyet | | Toplam | p değerleri | | | |
| | | erkek(1) | kadın(2) | | erkek(3) | kadın(4) | | 1_2 | 1_3 | 2_4 | 3_4 |
| PMF ŞEKLİ | A | 48 (5,8%) | 72 (8,7%) | 120 (14,5%) | 58 (7,0%) | 87 (10,5%) | 145 (17,6%) | p>0,05 | p>0,05 | p>0,05 | p>0,05 |
| | B | **35 (4,2%)** | **48 (5,8%)** | **83 (10,1%)** | **29 (3,5%)** | **40 (4,8%)** | **69 (8,4%)** | p>0,05 | p>0,05 | p>0,05 | p>0,05 |
| | C | **88 (10,7%)** | 82 (9,9%) | 170 (20,6%) | **96 (11,6%)** | 72 (8,7%) | **168 (20,4%)** | p>0,05 | p>0,05 | p>0,05 | p>0,05 |
| | D | 86 (10,4%) | 88 (10,7%) | **174 (21,1%)** | 68 (8,2%) | 84 (10,2%) | 152 (18,4%) | p>0,05 | p>0,05 | p>0,05 | p>0,05 |
| | E | 72 (8,7%) | **99 (12,0%)** | 171 (20,7%) | 59 (7,2%) | **90 (10,9%)** | 149 (18,1%) | p>0,05 | p>0,05 | p>0,05 | p>0,05 |
| | F | 48 (5,8%) | 59 (7,2%) | 107 (13,0%) | 67 (8,1%) | 75 (9,1%) | 142 (17,2%) | p>0,05 | p>0,05 | p>0,05 | p>0,05 |
| | TOPLAM | 377(45,7%) | 448(54,3%) | 825(100,0%) | 377(45,7%) | 448(54,3%) | 825(100,0%) | p>0,05 | p>0,05 | p>0,05 | p>0,05 |

Tablo 4.2. incelendiğinde sağda ve solda PMF şekli olarak erkekte ‘C’ olarak adlandırılan şekil en fazla görülürken, en az ‘B’ olarak adlandırılan şekil; kadında ‘E’ olarak adlandırılan şekil en fazla görülürken en az ‘B’ olarak adlandırılan şekle rastlanmıştır. Erkek ve kadında toplamda ise sağda ‘D’ olarak adlandırılan şekil en fazla görülürken en az ‘B’ olarak adlandırılan şekil; solda ‘C’ olarak adlandırılan şekil en fazla görülürken en az ‘B’ olarak adlandırılan şekil tespit edilmiştir.

Çalışmamızda elde edilen veriler doğrultusunda erkek ve kadınlarda tespit edilen total PMF şekillerinin sağ ve sol karşılaştırmalarında istatistiksel bir farklılık tespit edilmemiştir (p>0,05).

### 4.3. Dişsizlik Durumu-Cinsiyet

Çalışmamızda hastalar dişsizlik durumlarına göre; *Anodonti:* Tamamen dişsiz; *Oligodonti:* Çok sayıda diş noksanlığı; *Hipodonti*: Az sayıda diş noksanlığı; *Full denture:* Tamamen dişli olarak sınıflandırılmışlardır.

Elde edilen veriler doğrultusunda yapılan karşılaştırmalarda gruplar arasında istatistiksel olarak anlamlı bir fark bulunmamıştır (p>0,05).

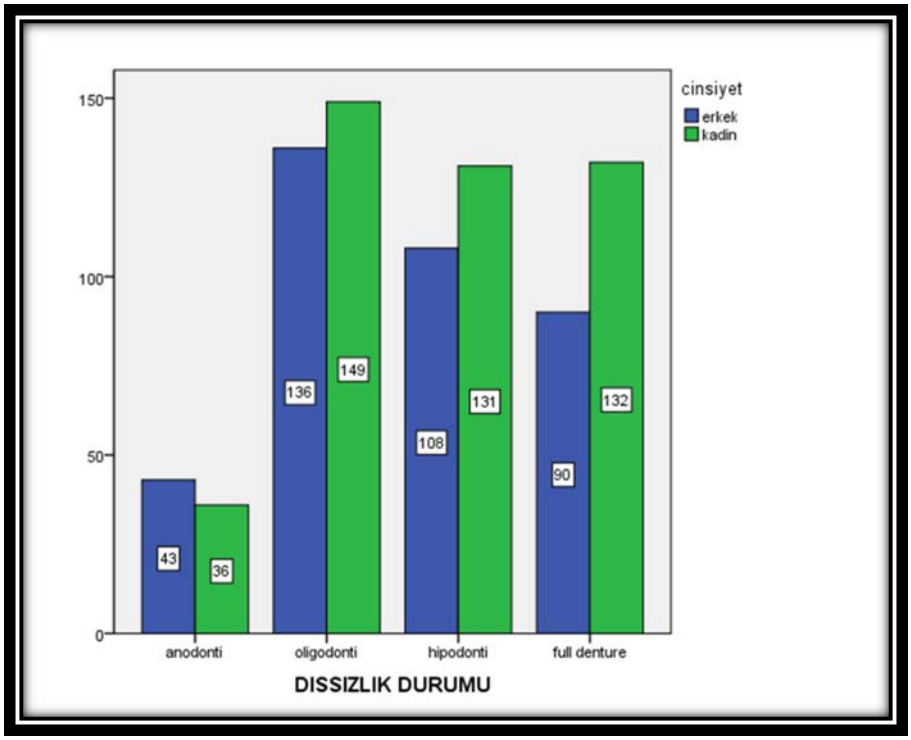


Şekil 4.3. Çalışma grubunun dişsizlik durumu ve cinsiyet dağılımı.

## 4.4. Sinus Maxillaris; Sinus Sphenoidalis; 20 Yaş Dişi-Cinsiyet

Tablo 4.3. *Sinus maxillaris, sinus sphenoidalis*, maksiller 20 yaş dişi varlığının cinsiyet ve lokalizasyonlarına göre dağılımı ve istatistiksel incelemesi.

| | | SAĞ | | | SOL | | | Çoklu karşılaştırmalar | | | |
|---|---|---|---|---|---|---|---|---|---|---|---|
| | | cinsiyet | | Toplam | cinsiyet | | Toplam | p değerleri | | | |
| | | erkek(1) | kadin(2) | | erkek(3) | kadin(4) | | 1--2 | 1--3 | 2--4 | 3--4 |
| MAX SINUS PAT | yok(a) | 201(24,4%) | 320(38,8%) | 521(63,2%) | 213(25,8%) | 333(40,4%) | 546(66,2%) | a_b,c | p>0,05 | p>0,05 | a_c |
| | muk.kal.(b) | 67(8,1%) | 57(6,9%) | 124(15,0%) | 56(6,8%) | 60(7,3%) | 116(14,1%) | b_a | p>0,05 | p>0,05 | b_c |
| | patoloji(c) | 109(13,2%) | 71(8,6%) | 180(21,8%) | 108(13,1%) | 55(6,7%) | 163(19,8%) | c_a | p>0,05 | p>0,05 | c_a,b |
| | TOPLAM | 377(45,7%) | 448(54,3%) | 825(100,0%) | 377(45,7%) | 448(54,3%) | 825(100,0%) | <0,001 | p>0,05 | p>0,05 | <0,001 |
| SPH SINUS PAT | yok(d) | 337(40,8%) | 424(51,4%) | 761(92,2%) | 332(40,2%) | 423(51,3%) | 755(91,5%) | d_e | p>0,05 | p>0,05 | d_e |
| | muk.kal.(e) | 24(2,9%) | 7(,8%) | 31(3,8%) | 24(2,9%) | 13(1,6%) | 37(4,5%) | e_d | p>0,05 | p>0,05 | e_d |
| | patoloji(f) | 16(1,9%) | 17(2,1%) | 33(4,0%) | 21(2,5%) | 12(1,5%) | 33(4,0%) | p>0,05 | p>0,05 | p>0,05 | p>0,05 |
| | TOPLAM | 377(45,7%) | 448(54,3%) | 825(100,0%) | 377(45,7%) | 448(54,3%) | 825(100,0%) | 0,001 | p>0,05 | p>0,05 | 0,005 |
| 20YAS DISI | yok | 260(31,5%) | 306(37,1%) | 566(68,6%) | 243(29,5%) | 299(36,2%) | 542(65,7%) | p>0,05 | 0,035 | p>0,05 | p>0,05 |
| | var | 117(14,2%) | 142(17,2%) | 259(31,4%) | 134(16,2%) | 149(18,1%) | 283(34,3%) | p>0,05 | 0,035 | p>0,05 | p>0,05 |
| | TOPLAM | 377(45,7%) | 448(54,3%) | 825(100,0%) | 377(45,7%) | 448(54,3%) | 825(100,0%) | p>0,05 | 0,035 | p>0,05 | p>0,05 |

*Sinus maxillaris* patolojileri için yapılan karşılaştırmalarda erkek ve kadınlarda toplamda istatistiksel olarak anlamlı farklılıklar tespit edilmiştir (p<0,001). Hem sağ hem sol tarafta erkekte daha fazla sayıda maksiller sinüs patolojisi görülmüştür (p<0,001). Mukoza kalınlaşması sağda erkeklerde daha fazla sayıda görülürken sol tarafta mukoza kalınlaşması daha fazla kadında görülmüş aralarındaki fark istatistiksel olark anlamlı bulunmuştur (p<0,01).

Çalışmamızda elde edilen veriler doğrultusunda erkek ve kadınlarda *sinus maxillaris* patolojisi açısından sağ ve sol arasında istatistiksel bir farklılık tespit edilmemiştir (p>0,05).

*Sinus sphenoidalis* patolojileri için yapılan karşılaştırmalarda hem sağ hem sol tarafta vakaların çoğunda herhangi bir patoloji izlenmemişken vakaların solda %4,5'inde; sağda %3,8'inde mukoza kalınlaşmasına rastlanmıştır. Erkeklerde kadınlardan daha fazla patolojiye rastlanmış; ancak çalışmamızda yapılan karşılaştırmalarda sağ ve sol tarafta erkek ve kadınlar arasında istatistiksel olarak anlamlı fark bulunmamıştır (p>0,05).

Ancak maksiller 20 yaş dişi varlığı açısından erkeklerde sağ ve sol arasında istatistiksel olarak anlamlı fark bulunmuştur. Buna göre erkeklerde sağda daha az sayıda maksiller 20 yaş dişi tespit edilmiştir (p=0,035).

### 4.5. Canalis Incisivus-Cinsiyet

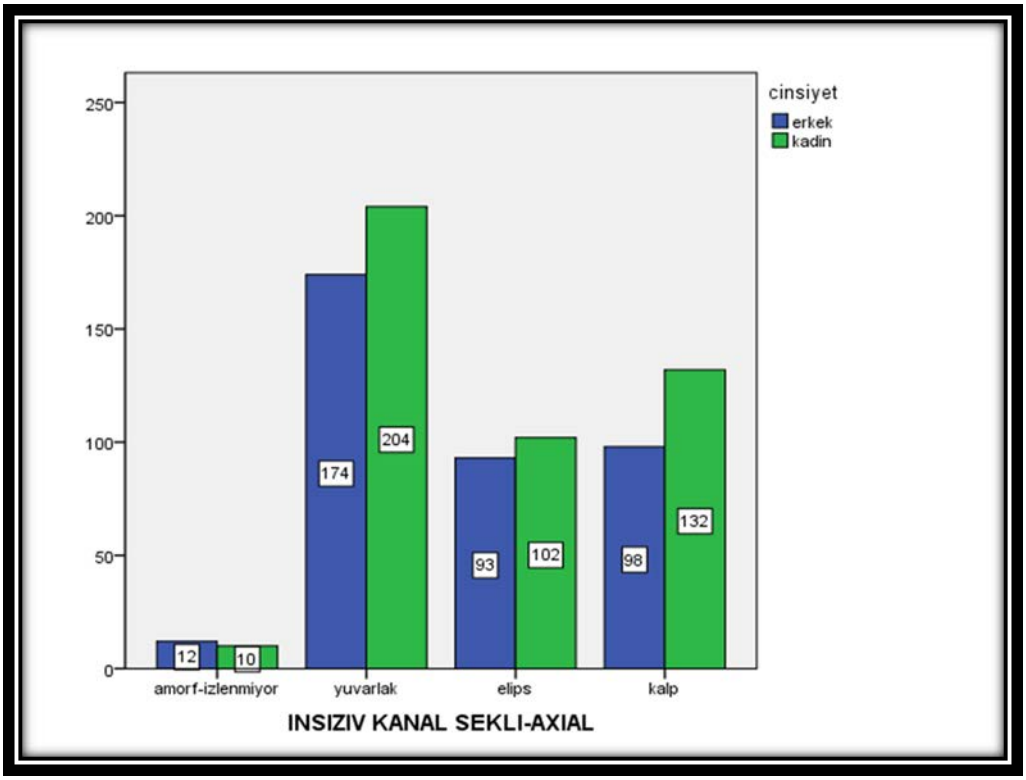


Şekil 4.4. Canalis Incisivus şekil varyasyonları ve cinsiyete göre dağılımı.

Şekil 4.4. de izlendiği gibi, çalışmamızda erkekte en fazla yuvarlak, en az amorf *canalis incisivus* şekli tespit edilmiştir. Kadınlarda da erkeklerde olduğu gibi en fazla yuvarlak; en az amorf şekilli *canalis incisivus* tespit edilmiştir. Erkek ve kadın arasında istatistiksel olarak *canalis incisivus* şekli açısından anlamlı bir fark bulunmamıştır (p>0,05).

### 4.6. Canalis Incisivus-Dişlerle ilgili Ölçümler

Çalışmamızda maksiller sağ ve sol kesici dişlerin sagittal projeksiyonda apeksi, labial kole, palatinal kole seviyelerinde *canalis incisivus*'a (IC) uzaklık

ölçümlerinin ortalama değerleri ve standart sapmaları cinsiyetlere göre ayrı ayrı belirlenmiştir.

Tablo 4.4. Maksiller sağ ve sol kesici dişlerin apeksi, labial kole, palatinal kole seviyelerinde *canalis incisivus*'a (IC) uzaklık ölçümlerinin ortalama değerleri ve standart sapmaları cinsiyetlere göre ayrı ayrı belirlenmiş değerleri ve istatistiksel incelemeleri.

| | | Santral | | | | Lateral | | | | Kanin | | | |
|---|---|---|---|---|---|---|---|---|---|---|---|---|---|
| | | Erkek | Kadın | p değeri | Toplam | Erkek | Kadın | p değeri | Toplam | Erkek | Kadın | p değeri | Toplam |
| SAĞ | Inc can- apex | 9,5(3,3) | 8,3(1,7) | <0,001 | 8,8(2,6) | 11,5(2,4) | 10,4(1,9) | <0,001 | 10,9(2,2) | 18,9(3,4) | 17,1(3,0) | <0,001 | 17,9(3,3) |
| | Inc can-labial | 13,6(2,8) | 13,0(1,9) | 0,001 | 13,3(2,4) | 15,1(2,9) | 14,5(2,0) | 0,004 | 14,8(2,5) | 18(2,8) | 17,0(2,1) | <0,001 | 17,4(2,5) |
| | Inc can-palatinal | 10,2(3,2) | 9,9(2,1) | p>0,05 | 10,0(2,7) | 13,4(3,0) | 12,9(2,0) | 0,020 | 13,1(2,5) | 17,7(3,0) | 16,9(2,1) | <0,001 | 17,2(2,6) |
| SOL | Inc can- apex | 9,6(3,5) | 8,4(1,7) | <0,001 | 8,9(2,7) | 11,9(2,6) | 11,0(2,1) | <0,001 | 11,4(2,4) | 19,4(3,2) | 17,8(2,9) | <0,001 | 18,5(3,2) |
| | Inc can-labial | 13,6(2,8) | 13,1(2,0) | ,011 | 13,3(2,4) | 15,3(2,8) | 14,9(2,2) | p>0,05 | 15,1(2,5) | 18,3(2,7) | 17,5(2,4) | <0,001 | 17,9(2,6) |
| | Inc can-palatinal | 10,3(3,1) | 10,1(2,3) | p>0,05 | 10,2(2,7) | 13,9(3,2) | 13,6(2,3) | p>0,05 | 13,7(2,7) | 18,2(2,8) | 17,5(3,2) | ,003 | 17,8(3,0) |
| | p değeri | <0,001 | <0,001 | <0,001 | <0,001 | <0,001 | <0,001 | <0,001 | <0,001 | <0,001 | <0,001 | <0,001 | <0,001 |

### 4.6.1. Santral Dişler ile İlgili Ölçümlerin Değerlendirmesi

Çalışmamızda maksiller sağ ve sol santral dişlerinin apekslerinin IC'ye uzaklık ölçümlerinde erkek ve kadınlar arasında istatistiksel olarak anlamlı bir farklılık bulunmuştur. Erkeklerde Tablo 4.4. de görüldüğü gibi ölçümler kadınlardaki ölçümlerden daha uzundur ($p<0,001$).

Çalışmamızda maksiller santral dişlerin kole hattında labiali ile IC'ye uzaklık ölçümlerinin erkeklerde kadınlara oranla daha uzun olduğu belirlenmiş, istatistiksel olarak fark anlamlı bulunmuştur (sağ $p=0,001$; sol $p=0,011$).

Sağ ve sol maksiller santral dişlerin kole hattında palatinali ile IC'ye uzaklık ölçümleri erkek ve kadınlar arasında istatistiksel olarak anlamlı bulunmamıştır ($p>0,05$).

### 4.6.2. Lateral Dişler ile İlgili Ölçümlerin Değerlendirmesi

Çalışmamızda maksiller sağ ve sol lateral dişlerin apekslerinin IC'ye uzaklık ölçümlerinde erkek ve kadınlar arasında istatistiksel olarak anlamlı; erkeklerde daha uzun olduğu bulunmuştur ($p<0,001$).

Maksiller sağ lateral dişlerin kole hattında labiali ile IC'ye uzaklık ölçümlerinde erkek ve kadınlar arasında istatistiksel olarak anlamlı bir farklılık bulunmuş; erkeklerde daha uzun olduğu tespit edilmiştir ($p=0,004$).

Maksiller sağ lateral dişlerin kole hattında palatinali ile ICye uzaklık ölçümlerinde erkek ve kadınlar arasında istatistiksel olarak anlamlı bir farklılık bulunmuş; erkeklerde daha uzun olduğu tespit edilmiştir ($p=0,02$).

Çalışmamızda maksiller sol lateral dişlerin kole hattında labiali, palatinali ile IC'ye uzaklık ölçümlerinde erkek ve kadınlar arasında istatistiksel olarak anlamlı bir farklılık bulunmamıştır ($p>0,05$).

### 4.6.3.Kanin Dişler ile İlgili Ölçümlerin Değerlendirmesi

Çalışmamızda maksiller sağ ve sol kanin dişlerinin apekslerinin ve kole hattında labiallerinin IC'ye uzaklık ölçümlerinde erkek ve kadınlar arasında istatistiksel olarak anlamlı bir farklılık bulunmuş; erkeklerde daha uzun olduğu tespit edilmiştir ($p<0,001$).

Hem maksiller sağ hem de sol kanin dişlerin kole hattında palatinalinin IC'ye uzaklık ölçümlerinde erkek ve kadınlar arasında istatistiksel olarak anlamlı bir farklılık bulunmuş; erkeklerde daha uzun olduğu tespit edilmiştir (sağ $p<0,001$; sol $p=0,003$).

## 4.7. Fissura Pterygomaxillaris Uzunluk; Genişlik; Alan Ölçümleri

Çalışmamızda PMF'nin sagittal düzlemde uzunluk, genişlik ve alan; aksiyal ve koronal düzlemde alan ölçümlerinin lokalizasyon ve cinsiyetlere göre dağılımları değerlendirilmiştir. Ortalama değerler, standart sapmalar, sağ-sol karşılaştırmalar, erkek-kadın arasında karşılaştırmalar yapılmıştır.

Tablo 4.5. PMF'nin uzunluk; genişlik; sagittal, aksiyal ve koronal düzlemde alan ölçümlerinin lokalizasyon ve cinsiyetlere göre ortalama değerleri ve istatistiksel incelemeleri.

| | | S A G | | | S O L | | | Çoklu karşılaştırmalar | | | |
|---|---|---|---|---|---|---|---|---|---|---|---|
| | cinsiyet | erkek(1) | kadin(2) | Toplam | erkek(3) | kadin(4) | Toplam | p değerleri | | | |
| | | Ortalama (s.d.) | Ortalama (s.d.) | Ortalama (s.d.) | Ortalama (s.d.) | Ortalama (s.d.) | Ortalama (s.d.) | 1_2 | 1_3 | 2_4 | 3_4 |
| SAGITTAL | Fissur uzunlugu | 18,3(3,4) | 17,1(3,0) | 17,7(3,2) | 18,5(3,4) | 17,1(3,1) | 17,7(3,3) | <0,001 | <0,001 | <0,001 | <0,001 |
| | Fissur genisligi | 7,2(1,7) | 6,7(1,4) | 7,0(1,6) | 6,8(1,6) | 6,5(1,3) | 6,6(1,4) | <0,001 | <0,001 | <0,001 | ,001 |
| | Fissur alan | 104,2(27,7) | 90,3(21,9) | 96,7(25,6) | 102,6(25,5) | 90,5(21,7) | 96,0(24,3) | <0,001 | <0,001 | <0,001 | <0,001 |
| AXIAL | Fissur alan | 90,2(30,8) | 90,5(28,6) | 90,4(29,6) | 90,9(33,9) | 88,8(28,9) | 89,8(31,3) | p>0,05 | <0,001 | <0,001 | p>0,05 |
| KORONAL | Fissur alan | 104,5(32,7) | 96,9(28,4) | 100,3(30,6) | 103,8(33,1) | 96,1(29,1) | 99,6(31,2) | <0,001 | <0,001 | <0,001 | <0,001 |

Çalışmamızda sağ PMF'nin sagittal düzlemde uzunluğu, genişliği, alanı ve koronal düzlemde alanı ölçümlerinin ortalama değerlerinin erkeklerde kadınlardan daha fazla olduğu tespit edilmiş ve farkın istatistiksel olarak anlamlı olduğu bulunmuştur (p<0,001).

PMF'nin aksiyal düzlemdeki alan ölçümlerinin hem sağ hem de solda ortalama değerleri arasında erkekler ve kadınlarda istatistiksel olarak anlamlı bir fark bulunmamıştır (p>0,05).

Sol PMF'nin sagittal düzlemde uzunluk, alan ve koronal düzlemde alan ölçümlerinin ortalama değerlerinin erkeklerde kadınlardan daha fazla olduğu tespit edilmiş ve farkın istatistiksel olarak anlamlı olduğu bulunmuştur (p<0,001).

Sol PMF'nin sagittal düzlemde genişlik ölçümlerinin ortalama değerlerinin erkeklerde kadınlardan daha fazla olduğu tespit edilmiş ve farkın istatistiksel olarak anlamlı olduğu bulunmuştur (p=0,001).

Çalışmamızda sağ ve sol PMF'nin sagittal düzlemde uzunluk; genişlik; alan; aksiyal ve koronal düzlemde alan ölçümlerinin ortalama değerlerinin erkeklerde kadınlardan daha fazla olduğu tespit edilmiş ve farkın istatistiksel olarak anlamlı olduğu bulunmuştur (p<0,001).

## 4.8. PPC ile İlgili Ölçümler

### 4.8.1.Sagittal Düzlemde Yapılan Ölçümler ve İstatistiksel İncelemeleri

Çalışmamızda, PPC'nin başlangıç, 1.dirsek, 2.dirsek, bitiş genişlikleri; 3 boyutlu olarak kanal uzunluğu, dirsekler arası mesafe; PPC ile *sinus maxillaris* arka duvarı, PPC ile *sinus sphenoidalis* ön duvarı arası mesafe; *sinus maxillaris* arka duvar kalınlığı, *sinus sphenoidalis* ön duvar kalınlığı ölçümleri yapılarak lokalizasyon ve cinsiyetlere göre ortalama ve standart sapma değerleri belirlenip istatistiksel olarak incelenmiştir.

PPC'de yapılan incelemede dirsekler olduğu tespit edilmiş (Şekil 4.3.), kanalın dirsek yaptığı noktalardaki genişlik ölçümleri, dirsekler arasındaki mesafeler de ölçülmüş diğer parametrelerle olan ilişkileri de çalışmamıza dahil edilerek istatistiksel olarak da değerlendirilmiştir.

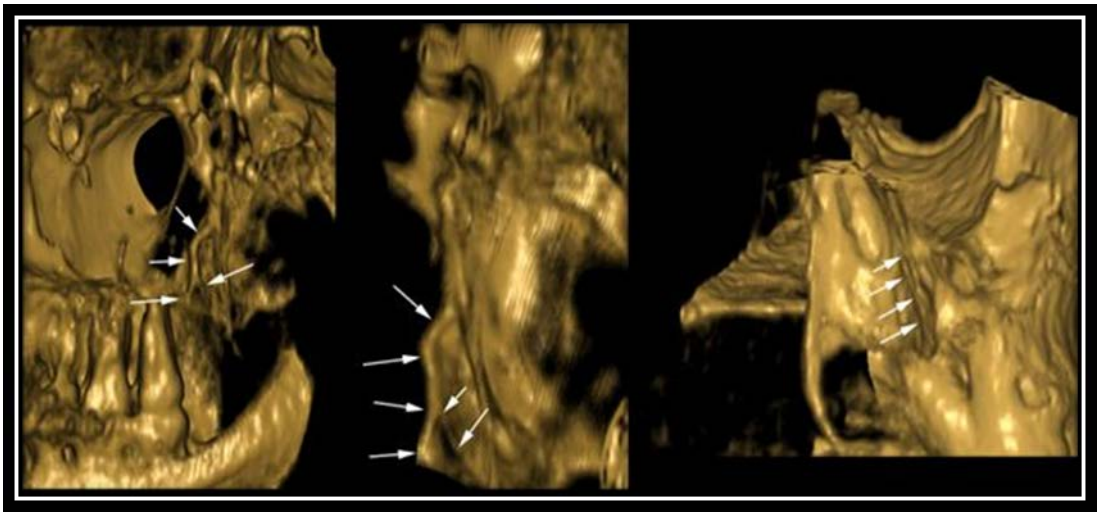

Şekil 4.5. PPC dirseklerinin 3 boyutlu imajlarda gösterilmesi.

Tablo 4.6. Sagittal düzlemde PPC'ın başlangıç, 1.dirsek, 2.dirsek, bitiş genişlikleri; 3 boyutlu olarak kanal uzunluğu, dirsekler arası mesafe; PPC ile *sinus maxillaris* arka duvarı, PPC ile *sinus sphenoidalis* ön duvarı arası mesafe; *sinus maxillaris* arka duvar kalınlığı, *sinus sphenoidalis* ön duvar kalınlığı ölçümlerinin lokalizasyon ve cinsiyetlere göre ortalama ve standart sapma değerleri karşılaştırılma ve istatiksel incelemeleri.

| | cinsiyet | SAĞ | | | SOL | | | Çoklu karşılaştırmalar p değerleri | | | |
|---|---|---|---|---|---|---|---|---|---|---|---|
| | | erkek(1) | kadin(2) | Toplam | erkek(3) | kadin(4) | Toplam | | | | |
| | | Ortalama(s.d.) | Ortalama(s.d.) | Ortalama(s.d.) | Ortalama(s.d.) | Ortalama(s.d.) | Ortalama(s.d.) | 1_2 | 1_3 | 2_4 | 3_4 |
| SAGITTAL | Kanal genisligi baslangic | 2,7(0,9) | 2,6(0,9) | 2,6(0,9) | 2,8(0,9) | 2,7(0,9) | 2,7(0,9) | p>0,05 | <0,001 | <0,001 | p>0,05 |
| | Kanal genisligi 1 dirsek | 2,3(0,7) | 2,2(0,8) | 2,2(0,8) | 2,4(0,9) | 2,3(0,6) | 2,3(0,7) | p>0,05 | <0,001 | <0,001 | ,014 |
| | Kanal genisligi 2 dirsek | 2,3(0,7) | 2,2(0,5) | 2,3(0,6) | 2,4(0,9) | 2,3(0,7) | 2,4(0,8) | p>0,05 | <0,001 | <0,001 | p>0,05 |
| | Kanal genisligi bitis | 2,8(0,8) | 2,7(0,7) | 2,8(0,7) | 2,8(0,8) | 2,7(0,7) | 2,8(0,7) | p>0,05 | <0,001 | <0,001 | p>0,05 |
| | Kanal uzunlugu egri | 19,5(2,8) | 18,7(2,7) | 19,1(2,8) | 19,9(2,7) | 19,2(2,7) | 19,5(2,7) | <0,001 | <0,001 | <0,001 | <0,001 |
| | Dirsekler arasi mesafe | 5,9(1,3) | 5,5(1,2) | 5,7(1,3) | 5,9(1,3) | 5,6(1,1) | 5,7(1,2) | <0,001 | <0,001 | <0,001 | <0,001 |
| | Kanal maksiller sinus mesafesi | 10,0(3,2) | 10,2(3,1) | 10,1(3,1) | 10,4(3,2) | 10,8(2,7) | 10,6(2,9) | p>0,05 | <0,001 | <0,001 | p>0,05 |
| | Kanal sphenoid sinus mesafesi | 25,3(4,1) | 22,7(3,8) | 23,9(4,2) | 25,4(4,1) | 22,6(3,7) | 23,9(4,1) | <0,001 | <0,001 | <0,001 | <0,001 |
| | Max sinus kalinlik | 2,0(0,4) | 2,2(2,3) | 2,1(1,7) | 1,9(0,4) | 1,9(0,4) | 1,9(0,4) | p>0,05 | <0,001 | 0,030 | p>0,05 |
| | Sphenoid sinus kalinlik | 2,0(0,4) | 2,2(1,5) | 2,1(1,1) | 2,1(0,7) | 2,0(0,4) | 2,1(0,5) | p>0,05 | <0,001 | <0,001 | ,045 |

Sağ PPC'nin başlangıç, 1.dirsek, 2.dirsek, bitiş genişlikleri, PPC ile *sinus maxillaris* arka duvarı arası mesafe, *sinus maxillaris* arka duvar kalınlığı, *sinus sphenoidalis* ön duvar kalınlığı ölçümleri erkek ve kadınlar arasında istatistiksel olarak anlamlı bir farklılık bulunmamıştır (p>0,05).

Sağ PPC uzunluğu, dirsekler arası mesafe ve PPC ile *sinus sphenoidalis* ön duvarı arası mesafe ölçümlerinin erkeklerde daha uzun olduğu tespit edilmiş; bu farkın istatistiksel olarak anlamlı olduğu bulunmuştur (p<0,001).

Sol PPC'ın başlangıç, 2.dirsek, bitiş genişlikleri, PPC ile *sinus maxillaris* arka duvarı arası mesafe, *sinus maxillaris* arka duvar kalınlığı ölçümlerinde erkek ve kadınlar arasında istatistiksel olarak anlamlı bir farklılık bulunmamıştır (p>0,05). Sol

*sinus sphenoidalis* ön duvar kalınlığı ölçümlerinin erkeklerde daha fazla olduğu tespit edilmiş; bu farkın istatistiksel olarak anlamlı olduğu bulunmuştur (p=0,045).

Sol PPC uzunluğu, dirsekler arası mesafe, PPC ile *sinus sphenoidalis* ön duvarı arası mesafe ölçümlerinin erkeklerde daha uzun olduğu tespit edilmiş; bu farkın istatistiksel olarak anlamlı olduğu bulunmuştur (p<0,001).

Sagittal düzlemde sağ ve sol ölçümleri karşılaştırmasında; erkeklerde PPC'nin sol taraf başlangıç, sol taraf 1.dirsek, sol taraf 2.dirsek, sol taraf bitiş genişlikleri; 3 boyutlu olarak sol taraf kanal eğri uzunluğu, sol taraf dirsekler arası mesafe; sol taraf PPC ile *sinus maxillaris* arka duvarı, sol taraf PPC ile *sinus sphenoidalis* ön duvarı arası mesafe; sağ *sinus maxillaris* arka duvar kalınlığı, sol *sinus sphenoidalis* ön duvar kalınlığı ölçümlerinin daha fazla olduğu tespit edilmiş; bu farkların istatistiksel olarak anlamlı olduğu bulunmuştur (p<0,001).

Sagittal düzlemde sağ ve sol ölçümleri karşılaştırmasında; kadınlarda PPC'nin sol taraf başlangıç, sol taraf 1.dirsek, sol taraf 2.dirsek, sağ taraf bitiş genişlikleri; 3 boyutlu olarak sol taraf kanal eğri uzunluğu, sol taraf dirsekler arası mesafe; sol taraf PPC ile *sinus maxillaris* arka duvarı, sağ taraf PPC ile *sinus sphenoidalis* ön duvarı arası mesafe; sağ *sinus sphenoidalis* ön duvar kalınlığı ölçümlerinin daha fazla olduğu tespit edilmiş; bu farkların istatistiksel olarak anlamlı olduğu bulunmuştur (p<0,001). *Sinus maxillaris* arka duvar kalınlığı ölçümlerinin kadınlarda sol tarafta daha az olduğu tespit edilmiş; bu fark istatistiksel olarak anlamlı bulunmuştur (p=0,03).

### 4.8.2. Koronal Düzlemde Yapılan Ölçümler

Çalışmamızda PPC'ın başlangıç, 1.dirsek, 2.dirsek, bitiş genişlikleri ölçümleri yapılarak lokalizasyon ve cinsiyetlere göre ortalama ve standart sapma değerleri belirlenip istatistiksel olarak incelenmiştir.

Tablo 4.7. Koronal düzlemde PPC'nin başlangıç, 1.dirsek, 2.dirsek, bitiş genişlikleri ölçümlerinin lokalizasyon ve cinsiyetlere göre ortalama ve standart sapma değerleri karşılaştırılması ve istatistiksel incelemeleri.

| | | SAĞ | | | SOL | | | Çoklu karşılaştırmalar | | | |
|---|---|---|---|---|---|---|---|---|---|---|---|
| | | erkek(1) | kadin(2) | Toplam | erkek(3) | kadin(4) | Toplam | p değerleri | | | |
| | | Ortalama (s.d.) | Ortalama (s.d.) | Ortalama (s.d.) | Ortalama (s.d.) | Ortalama (s.d.) | Ortalama (s.d.) | 1_2 | 1_3 | 2_4 | 3_4 |
| KORONAL | Kanal genislik baslangic | 2,7(1,4) | 2,6(0,4) | 2,6(1,0) | 2,6(0,4) | 2,6(0,4) | 2,6(0,4) | p>0,05 | p>0,05 | **<0,001** | p>0,05 |
| | Kanal genislik 1 dirsek | 2,4(0,5) | 2,4(0,4) | 2,4(0,4) | 2,4(0,4) | 2,4(0,4) | 2,4(0,4) | p>0,05 | **<0,001** | **<0,001** | p>0,05 |
| | Kanal genislik 2 dirsek | 2,4(0,4) | 2,4(0,4) | 2,4(0,4) | 2,5(0,5) | 2,5(0,5) | 2,5(0,5) | p>0,05 | **<0,001** | **<0,001** | p>0,05 |
| | Kanal genislik bitis | 2,8(0,5) | 2,7(0,4) | 2,7(0,4) | 2,7(0,4) | 2,7(0,4) | 2,7(0,4) | **,028** | **<0,001** | **<0,001** | p>0,05 |

Sağ PPC'nin başlangıç, 1.dirsek, 2.dirsek genişlikleri ölçümlerinde erkek ve kadınlar arasında istatistiksel olarak anlamlı bir farklılık bulunmamıştır (p>0,05). Sağ PPC'nin bitiş genişlikleri ölçümlerinde erkeklerde kadınlardan daha geniş olduğu ve bu farklılığın istatistiksel olarak anlamlı olduğu bulunmuştur (p=0,028).

Sol PPC'nin başlangıç, 1.dirsek, 2.dirsek ve bitiş genişlikleri ölçümleri erkek ve kadınlar arasında istatistiksel olarak anlamlı bir farklılık bulunmamıştır (p>0,05). Sağ ve sol PPC'nin başlangıç genişlikleri ölçümlerinde erkeklerde istatistiksel olarak anlamlı bir farklılık bulunmamıştır (p>0,05).

Sağ ve sol PPC'nin ölçümlerinin karşılaştırmasında erkeklerde; 1.dirsek, 2.dirsek genişliklerinin sağda daha fazla; bitiş genişlikleri ölçümlerinin sol tarafta daha fazla olduğu tespit edilmiş; bu farklılıklar istatistiksel olarak anlamlı bulunmuştur (p<0,001).

Sağ ve sol PPC'nin ölçümlerinin karşılaştırmasında kadınlarda; sağ taraf başlangıç, sol taraf 1.dirsek, sol taraf 2.dirsek ve sol taraf bitiş genişlikleri ölçümlerinin daha fazla olduğu tespit edilmiş; bu farklılıklar istatistiksel olarak anlamlı bulunmuştur (p<0,001).

## 4.9. Dişsizlik Durumu-PPC Tipi- Canalis Incisivus Şekli

### 4.9.1.Dişsizlik Durumu-PPC Tipi

Tablo 4.8. Dişsizlik durumu, PPC tipinin lokalizasyon ve cinsiyetlere göre dağılımları ve istatistiksel incelemeleri.

| | | | PPC KANAL TIPI- SAĞ | | | | | | | | | | | | | |
|---|---|---|---|---|---|---|---|---|---|---|---|---|---|---|---|---|
| cinsiyet | | | konkav-düz-konveks | öne eğimli-düz | konveks-düz | düz | konkav | düz-vertikal kavisli | düz-arkaya eğimli | konkav-konveks | arkaya eğimli | düz-konkav-düz | düz-konkav | düz-konveks | Toplam | p değeri |
| erkek | DISSIZLIK DURUMU | anodonti | 2 | 5 | 1 | 7 | 2 | 7 | 6 | 1 | 5 | 2 | 2 | 3 | 43 | |
| | | oligodonti | 1 | 19 | 4 | 34 | 12 | 14 | 22 | 5 | 1 | 8 | 12 | 4 | 136 | |
| | | hipodonti | 1 | 13 | 3 | 21 | 14 | 14 | 16 | 5 | 6 | 6 | 8 | 1 | 108 | |
| | | full denture | 0 | 12 | 3 | 14 | 10 | 11 | 18 | 3 | 1 | 3 | 8 | 7 | 90 | |
| | Toplam | | 4 | 49 | 11 | 76 | 38 | 46 | 62 | 14 | 13 | 19 | 30 | 15 | 377 | p>0,05 |
| kadin | DISSIZLIK DURUMU | anodonti | 1 | 4 | 3 | 7 | 4 | 5 | 3 | 1 | 0 | 5 | 2 | 1 | 36 | |
| | | oligodonti | 2 | 27 | 1 | 19 | 17 | 25 | 26 | 6 | 2 | 5 | 15 | 4 | 149 | |
| | | hipodonti | 0 | 19 | 3 | 15 | 18 | 20 | 21 | 4 | 9 | 9 | 11 | 2 | 131 | |
| | | full denture | 2 | 13 | 2 | 28 | 16 | 20 | 15 | 1 | 3 | 9 | 19 | 4 | 132 | |
| | Toplam | | 5 | 63 | 9 | 69 | 55 | 70 | 65 | 12 | 14 | 28 | 47 | 11 | 448 | p>0,05 |

| | | | PPC KANAL TIPI-SOL | | | | | | | | | | | | | |
|---|---|---|---|---|---|---|---|---|---|---|---|---|---|---|---|---|
| cinsiyet | | | konkav-düz-konveks | öne eğimli-düz | konveks-düz | düz | konkav | düz-vertikal kavisli | düz-arkaya eğimli | konkav-konveks | arkaya eğimli | düz-konkav-düz | düz-konkav | düz-konveks | Toplam | p değeri |
| erkek | DISSIZLIK DURUMU | anodonti | 0 | 6 | 0 | 9 | 5 | 5 | 9 | 1 | 1 | 5 | 1 | 1 | 43 | |
| | | oligodonti | 1 | 14 | 2 | 21 | 16 | 16 | 30 | 10 | 3 | 13 | 8 | 2 | 136 | |
| | | hipodonti | 2 | 18 | 1 | 17 | 11 | 14 | 16 | 5 | 2 | 11 | 9 | 2 | 108 | |
| | | full denture | 2 | 9 | 3 | 11 | 11 | 17 | 20 | 3 | 4 | 3 | 6 | 1 | 90 | |
| | Toplam | | 5 | 47 | 6 | 58 | 43 | 52 | 75 | 19 | 10 | 32 | 24 | 6 | 377 | p>0,05 |
| kadin | DISSIZLIK DURUMU | anodonti | 1 | 5 | 0 | 6 | 4 | 5 | 8 | 4 | 0 | 1 | 1 | 1 | 36 | |
| | | oligodonti | 4 | 22 | 2 | 21 | 21 | 19 | 23 | 8 | 6 | 5 | 13 | 4 | 148 | |
| | | hipodonti | 1 | 10 | 2 | 19 | 21 | 20 | 19 | 6 | 3 | 11 | 17 | 2 | 131 | |
| | | full denture | 2 | 19 | 2 | 17 | 16 | 19 | 18 | 10 | 3 | 8 | 14 | 4 | 132 | |
| | Toplam | | 8 | 56 | 6 | 63 | 62 | 63 | 68 | 28 | 12 | 25 | 45 | 11 | 447 | p>0,05 |

Cinsiyetlerine ve dişsizlik durumlarına sınıflandırılmış hastalar PPC tipine göre kategorilerine ayrılmıştır. Yapılan karşılaştırmalarda istatistiksel olarak anlamlı bir farklılık bulunmamıştır (p>0,05).

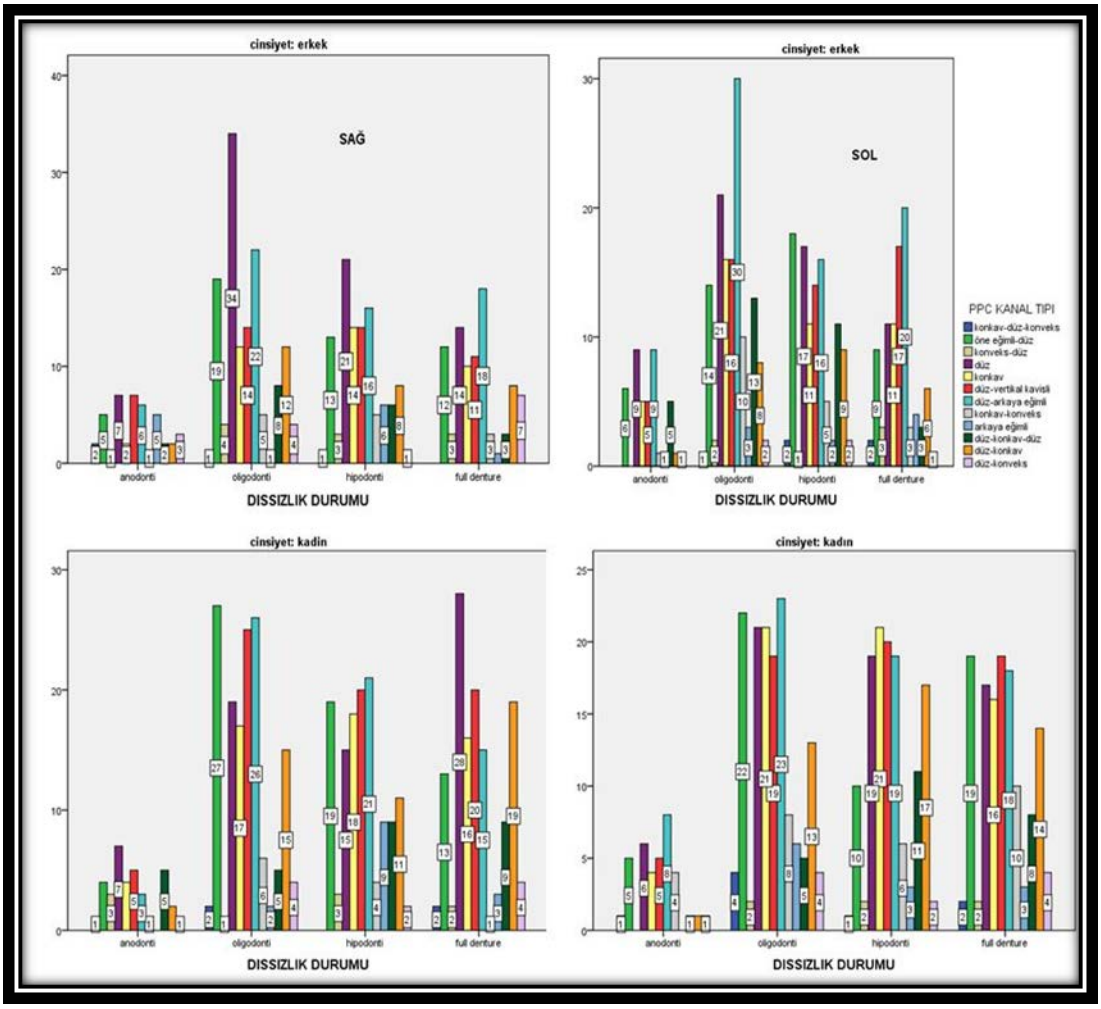


Şekil 4.6. Cinsiyet, dişsizlik durumu, PPC tipine göre dağılımlar.

Şekil 4.6. incelendiğinde erkeklerde sağ tarafta anodonti vakalarında en fazla düz ve düz-vertikal kavisli PPC tipi gözlenirken en az konveks-düz ve düz-arkaya eğimli PPC tipi tespit edilmiştir. Oligodonti vakalarında en fazla düz; en az konkav-düz-konveks ve arkaya eğimli PPC tipi tespit edilmiştir. Hipodonti vakalarında en fazla düz; en az konkav-düz-konveks ve düz-konveks PPC tipi tespit edilmiştir. Tamamen dişli vakalarda ise en fazla düz-arkaya eğimli; en az ise arkaya eğimli PPC tipi tespit edilmiştir. Erkeklerde sol tarafta anadonti vakalarında en fazla düz ve düz-arkaya eğimli PPC tipine rastlanırken konkav-düz-konveks ve konveks-düz PPC tiplerine hiç rastlanmamıştır. Oligodonti vakalarında en fazla düz-arkaya eğimli; en az konkav-düz-konveks PPC tipine rastlanmıştır. Hipodonti vakalarında

en fazla öne eğimli-düz; en az konveks-düz PPC tipi tespit edilmiştir. Tamamen dişli vakalarda ise en fazla düz-arkaya eğimli; en az düz-konveks PPC tipi tespit edilmiştir.

Kadınlarda sağ tarafta anadonti vakalarında en fazla düz PPC tipine rastlanırken arkaya eğimli PPC tipine hiç rastlanmamıştır. Oligodonti vakalarında en fazla öne eğimli-düz; en az konveks-düz PPC tipi tespit edilmiştir. Hipodonti vakalarında en fazla düz-arkaya eğimli; en az düz-konveks PPC tipi tespit edilmiştir. Tamamen dişli vakalarda ise en fazla düz; en az konkav-konveks PPC tipi tespit edilmiştir. Kadınlarda sol tarafta anodonti vakalarında en fazla düz-arkaya eğimli PPC tipine rastlanırken; konveks-düz ve arkaya eğimli PPC tipine hiç rastlanmamıştır. Oligodonti vakalarında en fazla düz-arkaya eğimli; en az konveks-düz PPC tipi tespit edilmiştir. Hipodonti vakalarında en fazla konkav; en az konkav-düz-konveks PPC tipi tespit edilmiştir. Tamamen dişli vakalarda ise en fazla öne eğimli-düz ve düz-vertikal kavisli; en az ise konkav-düz-konveks ve konveks-düz PPC tipi tespit edilmiştir.

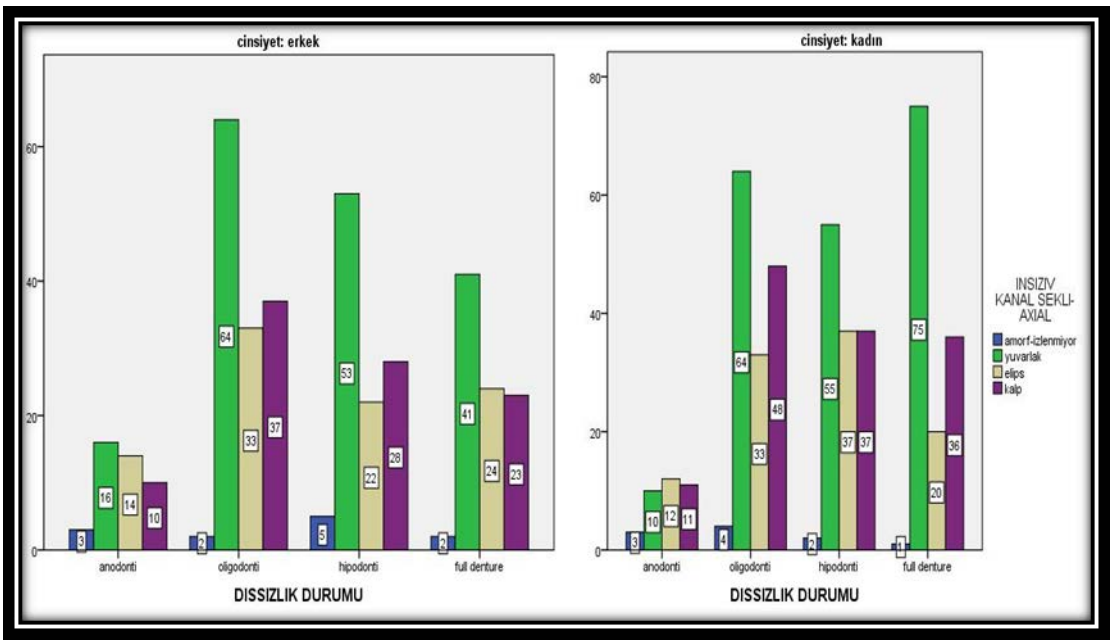


Şekil 4.7. Dişsizlik durumu, IC şekli-cinsiyete göre dağılımlar.

Cinsiyetlerine ve dişsizlik durumlarına sınıflandırılmış hastalar IC şekline göre kategorilerine ayrılmıştır. Yapılan karşılaştırmada istatistiksel olarak anlamlı bir farklılık bulunmamıştır (p>0,05).

Şekil 4.7. incelendiğinde erkeklerde yapılan dişsizlik durumu sınıflandırmalarının hepsinde en fazla yuvarlak IC şekli bulunurken; en az amorf şekilli IC tespit edilmiştir. Kadınlarda ise anodonti vakalarında en fazla elips; en az amorf şekilli IC şekli tespit edilmiştir. Kadınlarda diğer dişsizlik sınıflandırmalarının tümünde en fazla yuvarlak en az amorf şekilli IC şekli tespit edilmiştir.

### 4.10. PPC Dirsek Sayısı-Cinsiyet

Tablo 4.9. PPC dirsek sayılarının cinsiyet ve lokalizasyon göre dağılımı.

| | | SAĞ | | | | SOL | | | |
|---|---|---|---|---|---|---|---|---|---|
| | | cinsiyet | | p değeri | Toplam | cinsiyet | | p değeri | Toplam |
| | | erkek | kadin | | | erkek | kadin | | |
| PPC DIRSEK SAYISI | tek dirsek | 4 (,5%) | 8 (1,0%) | p>0,05 | 12 (1,5%) | 9(1,1%) | 9(1,1%) | p>0,05 | 18 (2,2%) |
| | iki dirsek | 373 (45,2%) | 440 (53,3%) | | 813 (98,5%) | 368 (44,6%) | 439 (53,2%) | | 807 (97,8%) |
| Total | | 377 (45,7%) | 448 (54,3%) | | 825 (100%) | 377(45,7%) | 448 (54,3%) | | 825 (100%) |

PPC dirsek sayısının lokalizasyon ve cinsiyete göre dağılımında istatistiksel olarak anlamlı bir farklılık bulunmamıştır (p>0,05). Yalnız elde edilen verilerin incelemesinde ve üstteki tabloda görüldüğü gibi PPC'lerin neredeyse hepsinde çift dirsek olduğu tespit edilmiştir.

## 4.11. Dişsizlik Durumu; Sinus Maxillaris Patolojisi; Sinus Sphenoidalis Patolojisi; 20 Yaş Dişi Varlığı-PPC Dirsek Sayısı

### 4.11.1. Dişsizlik Durumu- PPC Dirsek Sayısı Karşılaştırmaları

Tablo 4.10. Cinsiyet ve dişsizlik durumlarına göre gruplandırılmış hastaların PPC dirsek sayılarına göre karşılaştırılması

| cinsiyet | | | PPC DIRSEK SAYISI-SAĞ | | Toplam | p değeri | PPC DIRSEK SAYISI-SOL | | Toplam | p değeri | SAĞ-SOL |
|---|---|---|---|---|---|---|---|---|---|---|---|
| | | | tek dirsek | iki dirsek | | | tek dirsek | iki dirsek | | | p değeri |
| erkek | DISSIZLIK DURUMU | anodonti | 2 | 41 | 43 | p>0,05 | 1 | 42 | 43 | p>0,05 | p>0,05 |
| | | oligodonti | 5 | 131 | 136 | | 2 | 134 | 136 | | p>0,05 |
| | | hipodonti | 2 | 106 | 108 | | 0 | 108 | 108 | | p>0,05 |
| | | full denture | 0 | 90 | 90 | | 1 | 89 | 90 | | p>0,05 |
| | Toplam | | 9 | 368 | 377 | | 4 | 373 | 377 | | p>0,05 |
| kadın | DISSIZLIK DURUMU | anodonti | 0 | 36 | 36 | p>0,05 | 1 | 35 | 36 | p>0,05 | p>0,05 |
| | | oligodonti | 6 | 143 | 149 | | 4 | 145 | 149 | | p>0,05 |
| | | hipodonti | 2 | 129 | 131 | | 2 | 129 | 131 | | p>0,05 |
| | | full denture | 1 | 131 | 132 | | 1 | 131 | 132 | | p>0,05 |
| | Toplam | | 9 | 439 | 448 | | 8 | 440 | 448 | | p>0,05 |

Tablo 4.10.'da izlendiği gibi; cinsiyetlerine ve dişsizlik durumuna göre gruplandırılmış hastalarda PPC dirsek sayısı açısından istatistiksel olarak anlamlı bir farklılık bulunmamıştır (p>0,05). Yalnız elde edilen verilerin incelemesinde ve tabloda izlendiği gibi PPC'lerin neredeyse hepsinde çift dirsek olduğu tespit edilmiştir.

### 4.11.2. Sinus Maxillaris Patolojisi-PPC Dirsek Sayısı Karşılaştırmaları

Tablo 4.11. *Sinus maxillaris* patolojisi-PPC dirsek sayısının lokalizasyon ve cinsiyete göre incelemesi.

| SINUS MAXILLARIS PATOLOJI * PPC DIRSEK SAYISI | | | | | | | | | | |
|---|---|---|---|---|---|---|---|---|---|---|
| cinsiyet | | | PPC DIRSEK SAYISI-SAĞ | | Toplam | p değeri | PPC DIRSEK SAYISI-SOL | | Toplam | p değeri |
| | | | tek dirsek | iki dirsek | | | tek dirsek | iki dirsek | | |
| erkek | SINUS MAXILLARIS PATOLOJI | yok | 3 | 198 | 201 | p>0,05 | 2 | 211 | 213 | p>0,05 |
| | | muko.kal. | 2 | 65 | 67 | | 0 | 56 | 56 | |
| | | patoloji | 4 | 105 | 109 | | 2 | 106 | 108 | |
| | Toplam | | 9 | 368 | 377 | | 4 | 373 | 377 | |
| kadin | SINUS MAXILLARIS PATOLOJI | yok | 7 | 313 | 320 | p>0,05 | 5 | 328 | 333 | p>0,05 |
| | | muko.kal. | 1 | 56 | 57 | | 2 | 58 | 60 | |
| | | patoloji | 1 | 70 | 71 | | 1 | 54 | 55 | |
| | Toplam | | 9 | 439 | 448 | | 8 | 440 | 448 | |

Cinsiyetlerine ve *sinus maxillaris* patolojisi varlığına göre gruplandırılmış hastaların sağ ve sol PPC dirsek sayısına göre değerlendirmesinde istatistiksel olarak anlamlı bir farklılık bulunmamıştır (p>0,05)

Tablo 4.12. *Sinus sphenoidalis* patolojisi- PPC dirsek sayısının lokalizasyon ve cinsiyete göre incelenmesi.

| SINUS SPHENOIDALIS PATOLOJI * PPC DIRSEK SAYISI | | | | | | | | | | |
|---|---|---|---|---|---|---|---|---|---|---|
| cinsiyet | | | PPC DIRSEK SAYISI-SAĞ | | p değeri | Toplam | PPC DIRSEK SAYISI-SOL | | p değeri | Toplam |
| | | | tek dirsek | iki dirsek | | | tek dirsek | iki dirsek | | |
| erkek | SINUS SPHENOIDALIS PATOLOJI | yok | 6 | 331 | p>0,05 | 337 | 4 | 328 | p>0,05 | 332 |
| | | muko.kal. | 2 | 22 | p>0,05 | 24 | 0 | 24 | p>0,05 | 24 |
| | | patoloji | 1 | 15 | p>0,05 | 16 | 0 | 21 | p>0,05 | 21 |
| | Toplam | | 9 | 368 | p>0,05 | 377 | 4 | 373 | p>0,05 | 377 |
| kadin | SINUS SPHENOIDALIS PATOLOJI | yok | 7 | 417 | **0,05** | 424 | 5 | 418 | **<0,001** | 423 |
| | | muko.kal. | 1 | 6 | **0,05** | 7 | 2 | 11 | **<0,001** | 13 |
| | | patoloji | 1 | 16 | p>0,05 | 17 | 1 | 11 | p>0,05 | 12 |
| | Toplam | | 9 | 439 | **,031** | 448 | 8 | 440 | **<0,001** | 448 |

Cinsiyetlerine ve *sinus sphenoidalis* patolojisi varlığına göre gruplandırılmış hastaların sağ ve sol PPC dirsek sayısına göre değerlendirmesi yapılmış, kadınlarda *sinus sphenoidalis* patolojisi sağ PPC dirsek sayısı ve sol *sinus sphenoidalis* sol PPC

dirsek sayısı arasında istatistiksel olarak anlamlı bir farklılık bulunmuştur (sağ p=0,31; sol p<0,001). Sağ ve sol *sinus sphenoidalis'*de patoloji olmayan kadınların tamamına yakınında PPC çift dirsekli bulunmuş olup bu farklılık istatistiksel olarak anlamlı bulunmuştur (sağ p=0,05; sol p<0,001). Ayrıca benzer şekilde sağ ve sol *sinus sphenoidalis*'de mukoza kalınlaşması olan kadınların tamamına yakınında PPC çift dirsekli bulunmuş olup bu farklılık istatistiksel olarak anlamlı bulunmuştur (sağ p=0,05; sol p<0,001). Sonuç olarak vakaların çoğunluğunda *sinus sphenoidalis* patolojisine rastlanmazken, patoloji olan vakalarda PPC çoğunlukla çift dirsekli bulunmuştur.

### 4.11.3. 20 Yaş Dişi Varlığı-PPC Dirsek Sayısı Karşılaştırmaları

Tablo 4.13. 20 yaş dişi varlığı- PPC dirsek sayısının lokalizasyon ve cinsiyete göre incelenmesi.

| 20 YAS DISI * PPC DIRSEK SAYISI | | | | | | | | | | |
|---|---|---|---|---|---|---|---|---|---|---|
| cinsiyet | | | PPC DIRSEK SAYISI-R | | p değeri | Toplam | PPC DIRSEK SAYISI-L | | p değeri | Toplam |
| | | | tek dirsek | iki dirsek | | | tek dirsek | iki dirsek | | |
| erkek | 20 YAS DISI | yok | 9 | 251 | 0,034 | 260 | 2 | 241 | p>0,05 | 243 |
| | | var | 0 | 117 | | 117 | 2 | 132 | | 134 |
| | Toplam | | 9 | 368 | | 377 | 4 | 373 | | 377 |
| kadin | 20 YAS DISI | yok | 8 | 298 | p>0,05 | 306 | 6 | 293 | p>0,05 | 299 |
| | | var | 1 | 141 | | 142 | 2 | 147 | | 149 |
| | Toplam | | 9 | 439 | | 448 | 8 | 440 | | 448 |

Cinsiyetlere ve 20 yaş dişlerinin varlığına göre gruplandırılmış hastaların sağ ve sol PPC dirsek sayısına göre değerlendirmesi yapılmış, vakaların çoğunluğunda 20 yaş dişi bulunmadığı; 20 yaş dişi var ise PPC'de dirsek sayısının daha fazla olduğu tespit edilmiştir, erkeklerde bu farklılık istatistiksel olarak anlamlı bulunmuştur (p=0,034).

## 4.12. FPP Hacim; PMF Alan-Cinsiyet Ölçümleri

Tablo 4.14. FPP hacim-PMF aksiyal, koronal, sagittal alan ölçümlerinin ortalama değerlerinin lokalizasyon ve cinsiyet incelemeleri.

| | SAĞ | | | SOL | | | Çoklu karşılaştırmalar | | | |
|---|---|---|---|---|---|---|---|---|---|---|
| | erkek(1) | kadın(2) | Toplam | erkek(3) | kadın(4) | Toplam | p değerleri | | | |
| | Ortalama(s.d.) | Ortalama(s.d.) | Ortalama(s.d.) | Ortalama(s.d.) | Ortalama(s.d.) | Ortalama(s.d.) | 1_2 | 1_3 | 2_4 | 3_4 |
| fossa hacim | 1005,1(319,9) | 919,9(265,5) | 960,5(295,5) | 993,3(325,2) | 912,1(267,7) | 950,8(299,0) | <0,001 | <0,001 | <0,001 | 0,001 |
| fissure axial alan | 90,2(30,8) | 90,5(28,6) | 90,4(29,6) | 90,9(33,9) | 88,8(28,9) | 89,8(31,3) | p>0,05 | <0,001 | <0,001 | p>0,05 |
| fissure coronal alan | 104,4(32,7) | 96,9(28,4) | 100,3(30,6) | 103,8(33,1) | 96,1(29,1) | 99,6(31,2) | <0,001 | <0,001 | <0,001 | <0,001 |
| fissure sagittal alan | 104,2(27,7) | 90,3(21,9) | 96,7(25,6) | 102,6(25,5) | 90,5(21,7) | 96,0(24,3) | <0,001 | <0,001 | <0,001 | <0,001 |

Sağ FPP hacim; PMF koronal ve sagittal alan ölçümlerinin ortalama değerlerinin cinsiyete göre karşılaştırılmasında istatistiksel olarak anlamlı bir farklılık bulunurken ($p<0,001$); aksiyal alan ölçümlerinin ortalama değerlerinin cinsiyete göre karşılaştırılmasında istatistiksel olarak anlamlı bir farklılık bulunmamıştır ($p>0,05$). Tablo 4.14. te görüldüğü gibi çalışmamızda erkeklerde sağ FPP hacim, PMF koronal ve sagittal alan ölçümleri kadınlardan daha fazla olduğu tespit edilmiştir.

Sol FPP hacim; PMF koronal ve sagittal alan ölçümlerinin ortalama değerlerinin cinsiyete göre karşılaştırılmasında ($p<0,001$) istatistiksel olarak anlamlı bir farklılık bulunurken; aksiyal alan ölçümlerinin ortalama değerlerinin cinsiyete göre karşılaştırılmasında istatistiksel olarak anlamlı fark bulunmamıştır ($p>0,05$). Tablo 4.14. te görüldüğü gibi çalışmamızda erkeklerde sol FPP hacim, PMF koronal ve sagittal alan ölçümlerinin kadınlardan daha fazla olduğu tespit edilmiştir.

FPP hacim; PMF koronal, aksiyal ve sagittal alan ölçümlerinin ortalama değerlerinin erkeklerde ve kadınlarda sağ ve sol karşılaştırılmasında istatistiksel olarak anlamlı bir farklılık bulunmuştur ($p<0,001$). Tablo 4.15. te görüldüğü gibi çalışmamızda sağ FPP hacim, PMF koronal ve sagittal alan ölçümlerinin soldan daha fazla olduğu tespit edilmiştir.

## 4.13. Dişsizlik Durumu; Sinus Maxillaris Patolojisi; Sinus Sphenoidalis Patolojisi; 20 yaş Dişi Varlığı-FPP Hacim; PMF Alan Karşılaştırmaları

### 4.13.1. Dişsizlik Durumu- FPP Hacim; PMF Alan Karşılaştırmaları

Tablo 4.15. Dişsizlik durumu-FPP hacmi ortalama değerlerinin lokalizasyona göre incelemesi. Parantez içindeki semboller istatistiksel olarak anlamlı farklılıkları göstermektedir (a,b,c,d).

| | | | fossa hacim SAĞ (s.d) | p değeri | fossa hacim SOL (s.d) | p değeri | SAĞ-SOL |
|---|---|---|---|---|---|---|---|
| DİŞSİZLİK DURUMU | anodonti(a) | Ortalama | 1066,4(280,7) | a-d | 1008,9(278,5) | a-d | <0,001 |
| | oligodonti(b) | | 999,3(284,2) | b-d | 994,8(283,0) | b-d | <0,001 |
| | hipodonti(c) | | 975,4(311,2) | c-d | 966,7(316,3) | c-d | <0,001 |
| | full denture(d) | | 771,6(218,0) | d-a,b,c | 783,4(261,7) | d-a,b,c | <0,001 |
| | Total | | 960,5(295,5) | <0,001 | 950,8(299,0) | <0,001 | <0,001 |
| | | | fissure axial alan SAĞ (s.d) | p değeri | fissure axial alan SOL (s.d) | p değeri | SAĞ-SOL |
| DİŞSİZLİK DURUMU | anodonti(a) | Ortalama | 94,7(35,4) | p>0,05 | 95,9(37,9) | a-d | <0,001 |
| | oligodonti(b) | | 90,0(28,9) | p>0,05 | 90,5(31,3) | p>0,05 | <0,001 |
| | hipodonti(c) | | 92,4(28,8) | p>0,05 | 91,8(30,3) | p>0,05 | <0,001 |
| | full denture(d) | | 87,0(29,1) | p>0,05 | 84,5(29,1) | d-a | <0,001 |
| | Total | | 90,4(29,6) | p>0,05 | 89,8(31,3) | 0,014 | <0,001 |

Tablo 4.15. (Devam) Dişsizlik durumu-FPP hacmi ortalama değerlerinin lokalizasyona göre incelemesi. Parantez içindeki semboller istatistiksel olarak anlamlı farklılıkları göstermektedir (a,b,c,d).

| | | | fissure coronal alan SAĞ (s.d) | p değeri | fissure coronal alan SOL (s.d) | p değeri | SAĞ-SOL |
|---|---|---|---|---|---|---|---|
| DISSIZLIK DURUMU | anodonti(a) | Ortalama | 112,9(31,2) | a-c, d | 114,1(30,9) | a-c, d | <0,001 |
| | oligodonti(b) | | 105,3(30,1) | b-d | 104,3(30,3) | b-d | <0,001 |
| | hipodonti(c) | | 100,9(29,5) | c-a,d | 100,1(30,4) | c-a,d | <0,001 |
| | full denture(d) | | 88,9(28,9) | d-a,b,c | 87,9(29,7) | d-a,b,c | <0,001 |
| | Total | | 100,3(30,6) | <0,001 | 99,6(31,2) | <0,001 | <0,001 |
| | | | fissure sagittal alan SAĞ (s.d) | p değeri | fissure sagittal alan SOL (s.d) | p değeri | SAĞ-SOL |
| DISSIZLIK DURUMU | anodonti(a) | Ortalama | 100,8(26,8) | a-d | 101,4(27,4) | a-d | <0,001 |
| | oligodonti(b) | | 100,0(24,3) | b-d | 99,1(22,5) | b-d | <0,001 |
| | hipodonti(c) | | 95,7(26,6) | p>0,05 | 94,2(23,1) | p>0,05 | <0,001 |
| | full denture(d) | | 92,0(25,1) | d-a,b | 92,2(25,7) | d-a,b | <0,001 |
| | Total | | 96,7(25,6) | ,002 | 96,0(24,3) | ,001 | <0,001 |

Dişsizlik durumu sağ FPP hacim ölçümleri karşılaştırmasında istatistiksel olarak anlamlı bir fark bulunmuştur (p<0,001). Bu farkın hangi dişsizlik durumları arasında olduğunun belirlenmesi için yapılan karşılaştırmalarda full denture hastaları ile diğer tüm dişsizlik durumları arasında FPP hacimleri karşılaştırıldığında değerinde istatistiksel olarak anlamlı fark bulunmuştur (p<0,001). Buna göre çalışmamızda diş noksanlığı arttıkça sağ FPP hacminde artış tespit edilmiştir.

Dişsizlik durumu sol FPP hacim ölçümlerinin karşılaştırmasında da istatistiksel olarak anlamlı bir fark bulunmuştur (p<0,001). Bu farkın hangi dişsizlik durumları arasında olduğunun belirlenmesi için yapılan karşılaştırmalarda full denture hastaları ile diğer tüm dişsizlik durumları arasında FPP hacimleri karşılaştırıldığında istatistiksel olarak anlamlı fark bulunmuştur (p<0,001). Buna göre çalışmamızda diş noksanlığı arttıkça sol FPP hacminde artış tespit edilmiştir.

Dişsizlik durumlarına göre gruplandırılmış hastaların sağ ve sol FPP hacimlerinin karşılaştırılmasında istatistiksel olarak anlamlı bir fark bulunmuştur (p<0,001). Buna göre çalışmamızda sağ FPP hacminin soldan daha fazla olduğu bulunmuştur.

Dişsizlik durumu ile sağ PMF aksiyal alan karşılaştırması istatistiksel olarak anlamlı bir farklılık bulunmazken (p>0,05) dişsizlik durumu ile sol PMF aksiyal alan karşılaştırmasında istatistiksel olarak anlamlı bir fark bulunmuştur (p=0,014). Anadonti ile full denture hastaları arasında sol PMF aksiyal alan istatistiksel olarak anlamlı bir fark bulunmuştur (p=0,027). Buna göre çalışmamızda diş noksanlığı arttıkça PMF aksiyal alanının arttığı tespit edilmiştir.

Dişsizlik durumu ile sağ ve sol PMF koronal alan karşılaştırmasında istatistiksel olarak anlamlı bir fark bulunmuştur (p<0,001). Bu farkın hangi dişsizlik durumları arasında olduğunun belirlenmesi için yapılan karşılaştırmalarda full denture hastaları ile diğer tüm dişsizlik durumları arasında PMF koronal alan karşılaştırıldığında istatistiksel olarak anlamlı fark bulunmuştur (p<0,001). Buna göre çalışmamızda diş noksanlığı arttıkça sağ ve sol PMF koronal alanında artış tespit edilmiştir.

Dişsizlik durumu ile sağ ve sol PMF sagittal alan karşılaştırmasında istatistiksel olarak anlamlı bir fark bulunmuştur (sağ p=0,002; sol p=0,001). Buna göre çalışmamızda diş noksanlığı arttıkça sağ ve sol PMF sagittal alanında artış tespit edilmiştir.

### 4.13.2. Sinus Maxillaris Patolojisi-FPP Hacim; PMF Alan Karşılaştırmaları

Tablo 4.16. Sağ *sinus maxillaris* patolojisi ile FPP'nin hacim; PMF aksiyal, koronal ve sagittal alan ölçümlerinin karşılaştırılması. Parantez içindeki semboller istatistiksel olarak anlamlı farklılıkları göstermektedir (x,y,z).

| | | | fossa hacim SAĞ (s.d) | p değeri | fossa hacim SOL (s.d) | p değeri | SAĞ-SOL |
|---|---|---|---|---|---|---|---|
| MAX-SINUS PAT-SAĞ | yok(x) | Ortalama | 933,9(285,1) | x-z | 918,5(283,8) | NA | <0,001 |
| | muko.kal.(y) | | 984,6(310,5) | p>0,05 | 969,8(279,5) | NA | <0,001 |
| | patoloji(z) | | 1013(305,2) | z-x | 1022,4(336,3) | NA | <0,001 |
| | Total | | 960,5(300,3) | **0,020** | 950,8(299,0) | NA | <0,001 |
| | | | **fissure axial alan SAĞ** | **p değeri** | **fissure axial alan SOL** | **p değeri** | **SAĞ-SOL** |
| MAX-SINUS PAT-SAĞ | yok(x) | Ortalama | 89,2(29,1) | p>0,05 | 88,9(30,3) | NA | <0,001 |
| | muko.kal.(y) | | 88,4(29,3) | p>0,05 | 89,2(33,2) | NA | <0,001 |
| | patoloji(z) | | 95,1(31,0) | p>0,05 | 92,6(32,7) | NA | <0,001 |
| | Total | | 90,4(29,6) | p>0,05 | 89,8(31,3) | NA | <0,001 |
| | | | **fissure coronal alan SAĞ** | **p değeri** | **fissure coronal alanSOL** | **p değeri** | **SAĞ-SOL** |
| MAX-SINUS PAT-SAĞ | yok(x) | Ortalama | 98,7(30,1) | p>0,05 | 98,6(30,9) | NA | <0,001 |
| | muko.kal.(y) | | 99,9(30,2) | p>0,05 | 99,4(29,8) | NA | <0,001 |
| | patoloji(z) | | 105,4(32,2) | p>0,05 | 102,9(32,9) | NA | <0,001 |
| | Total | | 100,3(30,6) | p>0,05 | 99,6(31,2) | NA | <0,001 |
| | | | **fissure sagittal alan SAĞ** | **p değeri** | **fissure sagittal alan SOL** | **p değeri** | **SAĞ-SOL** |
| MAX-SINUS PAT-SAĞ | yok(x) | Ortalama | 95,2(24,7) | p>0,05 | 95,3(23,8) | NA | <0,001 |
| | muko.kal.(y) | | 96,9(26,9) | p>0,05 | 96,1(27,0) | NA | <0,001 |
| | patoloji(z) | | 100,9(27,1) | p>0,05 | 98,0(23,7) | NA | <0,001 |
| | Total | | 96,7(25,6) | p>0,05 | 96,0(24,3) | NA | <0,001 |

Sağ *sinus maxillaris* patolojisine göre gruplandırılmış hastalar ile FPP hacim ölçümleri karşılaştırmasında istatistiksel olarak anlamlı bir fark bulunmuştur (p=0,02). Çalışmamızda sağ *sinus maxillaris*'de patoloji varsa sağ FPP hacminin arttığı; bu farkın istatistiksel olarak anlamlı olduğu bulunmuştur (p=0,023).

Sağ *sinus maxillaris* patolojisine göre gruplandırılmış hastalar ile sağ PMF aksiyal, koronal ve sagittal alan ölçümleri karşılaştırmasında istatistiksel olarak

anlamlı bir fark bulunmamıştır. Çalışmamızda sağ *sinus maxillaris*'de patoloji varsa sağ aksiyal, koronal ve sagittal PMF alanına etki etmediği tespit edilmiştir (p>0,05).

Tablo 4.17. Sol *sinus maxillaris* patolojisi ile FPP'nin hacim; PMF aksiyal, koronal ve sagittal alan ölçümlerinin karşılaştırılması. Parantez içindeki semboller istatistiksel olarak anlamlı farklılıkları göstermektedir (x,y,z).

| | | | fossa hacim SAĞ (s.d) | p değeri | fossa hacim SOL (s.d) | p değeri | SAĞ-SOL |
|---|---|---|---|---|---|---|---|
| MAX. SINUS PAT. SOL | yok(x) | Ortalama | 936,5(278,5) | NA | 929,0(278,8) | x-z | <0,001 |
| | muko.kal.(y) | | 990,2(314,3) | NA | 922,3(278,1) | y-z | <0,001 |
| | patoloji(z) | | 1014,3(325,5) | NA | 1037,1(354,1) | z-x,y | <0,001 |
| | Total | | 960,5(306,1) | NA | 950,8(299,0) | 0,001 | |
| | | | fissür axial alan SAĞ | p değeri | fissür axial alan SOL | p değeri | SAĞ-SOL |
| MAX. SINUS PAT. SOL | yok(x) | Ortalama | 90,6(30,1) | NA | 90,0(31,0) | p>0,05 | <0,001 |
| | muko.kal.(y) | | 86,3(29,3) | NA | 87,9(33,9) | p>0,05 | <0,001 |
| | patoloji(z) | | 92,4(28,3) | NA | 90,4(30,4) | p>0,05 | <0,001 |
| | Total | | 90,4(29,6) | NA | 89,8(31,3) | p>0,05 | <0,001 |
| | | | fissür koronal alan SAĞ | p değeri | fissür koronal alanSOL | p değeri | SAĞ-SOL |
| MAX. SINUS PAT. SOL | yok(x) | Ortalama | 98,8(29,6) | NA | 98,4(30,2) | p>0,05 | <0,001 |
| | muko.kal.(y) | | 101,1(33,3) | NA | 100,3(32,6) | p>0,05 | <0,001 |
| | patoloji(z) | | 104,8(31,7) | NA | 103,5(33,1) | p>0,05 | <0,001 |
| | Total | | 100,3(30,6) | NA | 99,6(31,2) | p>0,05 | <0,001 |
| | | | fissür sagittal alan SAĞ | p değeri | fissür sagittal alan SOL | p değeri | SAĞ-SOL |
| MAX. SINUS PAT. SOL | yok(x) | Ortalama | 95,5(25,0) | NA | 94,8(23,3) | p>0,05 | <0,001 |
| | muko.kal.(y) | | 95,2(25,8) | NA | 94,8(25,1) | p>0,05 | <0,001 |
| | patoloji(z) | | 101,8(27,2) | NA | 100,9(26,3) | p>0,05 | <0,001 |
| | Total | | 96,7(25,6) | NA | 96,0(24,3) | p>0,05 | <0,001 |

Sol *sinus maxillaris* patolojisine göre gruplandırılmış hastalar ile FPP hacim ölçümleri karşılaştırmasında istatistiksel olarak anlamlı bir fark bulunmuştur

(p=0,01). Çalışmamızda sol *sinus maxillaris*'de patoloji varsa sol FPP hacminin arttığı; bu farkın istatistiksel olarak anlamlı olduğu bulunmuştur (p=0,001).

Sol *sinus maxillaris* patolojisine göre gruplandırılmış hastalar ile sol PMF aksiyal, koronal ve sagittal alan ölçümleri karşılaştırmasında istatistiksel olarak anlamlı bir fark bulunmamıştır. Çalışmamızda sol *sinus maxillaris'*de patoloji varsa sol aksiyal, koronal ve sagittal PMF alanına etki etmediği tespit edilmiştir (p>0,05).

### 4.13.3. Sinus Sphenoidalis Patolojisi-FPP Hacim; PMF Alan Karşılaştırmaları

Tablo 4.18. Sağ *sinus sphenoidalis* patolojisi ile FPP'nin hacim; PMF aksiyal, koronal ve sagittal alan ölçümlerinin karşılaştırılması. Parantez içindeki semboller istatistiksel olarak anlamlı farklılıkları göstermektedir (x,y,z).

| | | | fossa hacim SAĞ (s.d) | p değeri | fossa hacim SOL (s.d) | p değeri | SAĞ-SOL |
|---|---|---|---|---|---|---|---|
| SPH. SINUS PAT. SAĞ | yok(x) | Ortalama | 954,3(290,0) | x-y | 944,1(290,1) | NA | <0,001 |
| | muko.kal.(y) | | 1183,8(361,0) | y-z,x | 1103,8(446,6) | NA | <0,001 |
| | patoloji(z) | | 879,2(265,0) | z-x | 934,5(267,6) | NA | <0,001 |
| | Total | | 960,5(296,0) | <0,001 | 950,8(299,0) | NA | <0,001 |
| | | | fissür axial alanSAĞ (s.d) | p değeri | fissür axial alan SOL (s.d) | p değeri | SAĞ-SOL |
| SPH. SINUS PAT. SAĞ | yok(x) | Ortalama | 90,1(29,6) | p>0,05 | 89,5(31,4) | NA | <0,001 |
| | muko.kal.(y) | | 91,6(31,2) | p>0,05 | 90,4(32,0) | NA | <0,001 |
| | patoloji(z) | | 94,3(28,8) | p>0,05 | 94,1(29,0) | NA | <0,001 |
| | Total | | 90,4(29,6) | p>0,05 | 89,8(31,3) | NA | <0,001 |
| | | | fissür koronal alan SAĞ (s.d) | p değeri | fissürkoronalal an SOL (s.d) | p değeri | SAĞ-SOL |
| SPH. SINUS PAT. SAĞ | yok(x) | Ortalama | 99,5(30,2) | x-y | 98,6(30,5) | NA | <0,001 |
| | muko.kal.(y) | | 113,2(38,1) | y-x | 108,5(35,3) | NA | <0,001 |
| | patoloji(z) | | 108,1(31,0) | NA | 116,5(37,3) | NA | <0,001 |
| | Total | | 100,3(30,6) | 0,016 | 99,6(31,2) | NA | <0,001 |
| | | | fissür sagittal alan SAĞ (s.d) | p değeri | fissür sagittal alan SOL (s.d) | p değeri | SAĞ-SOL |
| SPH. SINUS PAT. SAĞ | yok(x) | Ortalama | 96,1(25,1) | x-y | 95,5(24,1) | NA | <0,001 |
| | muko.kal.(y) | | 110,8(32,7) | y-x | 105,1(25,7) | NA | <0,001 |
| | patoloji(z) | | 96,4(27,2) | p>0,05 | 100,2(25,7) | NA | <0,001 |
| | Total | | 96,7(25,6) | ,007 | 96,0(24,3) | NA | <0,001 |

Sağ *sinus sphenoidalis* patolojisine göre gruplandırılmış hastalar ile sağ FPP hacim ölçümleri karşılaştırmasında istatistiksel olarak anlamlı bir fark bulunmuştur ($p<0,001$). Bu farkın hangi gruplar arasında anlamlı olduğunun belirlenmesi için yapılan karşılaştırmalarda *sinus sphenoidalis'*de mukoza kalınlaşması olan hastalarda FPP hacminin diğerlerine göre istatistiksel olarak fazla olduğu gözlenmiştir ($p<0,001$).

Sağ *sinus sphenoidalis* patolojisine göre gruplandırılmış hastalar ile sağ PMF aksiyal alan ölçümleri karşılaştırmasında istatistiksel olarak anlamlı fark bulunmamıştır ($p>0,05$). Çalışmamızda sağ *sinus sphenoidalis*'de patoloji varsa sağ aksiyal PMF alanına etki etmediği tespit edilmiştir.

Sağ *sinus sphenoidalis* patolojisine göre gruplandırılmış hastalar ile sağ PMF koronal alan ölçümleri karşılaştırmasında istatistiksel olarak anlamlı bir fark bulunmuştur ($p=0,016$). Mukoza kalınlaşması olan hastalarda patoloji olmayan hastalara oranla PMF koronal alanının daha fazla olduğu gözlenmiştir ($p=0,043$).

Sağ *sinus sphenoidalis* patolojisine göre gruplandırılmış hastalar ile sağ PMF sagittal alan ölçümleri karşılaştırmasında istatistiksel olarak anlamlı bir fark bulunmuştur ($p=0,007$). Mukoza kalınlaşması olan hastalarda patoloji olmayan hastalara oranla PMF sagittal alanının daha fazla olduğu gözlenmiştir ($p=0,05$).

Tablo 4.19. Sol *sinus sphenoidalis* patolojisi ile FPP'nin hacim; PMF aksiyal, koronal ve sagittal alan ölçümlerinin karşılaştırılması. Parantez içindeki semboller istatistiksel olarak anlamlı farklılıkları göstermektedir (x,y,z).

| | | | fossa hacim SAĞ (s.d) | p değeri | fossa hacim SOL (s.d) | p değeri | SAĞ-SOL |
|---|---|---|---|---|---|---|---|
| SPH. SINUS PAT. SOL | yok(x) | Ortalama | 948,0(288,0) | NA | 938,2(287,6) | x-y | <0,001 |
| | muko.kal.(y) | | 1068,0(334,0) | NA | 1072,7(388,7) | y-x | <0,001 |
| | patoloji(z) | | 1092,1(351,0) | NA | 1059,3(356,0) | p>0,05 | <0,001 |
| | Total | | 960,5(296,0) | NA | 950,8(299,0) | 0,008 | <0,001 |
| | | | **fissür axial alan SAĞ (s.d)** | **p değeri** | **fissür axial alan SOL (s.d)** | **p değeri** | **SAĞ-SOL** |
| SPH. SINUS PAT. SOL | yok(x) | Ortalama | 90,4(29,8) | NA | 89,6(31,1) | p>0,05 | <0,001 |
| | muko.kal.(y) | | 90,6(28,3) | NA | 88,9(31,4) | p>0,05 | <0,001 |
| | patoloji(z) | | 88,2(27,3) | NA | 93,8(35,4) | p>0,05 | <0,001 |
| | Total | | 90,4(29,6) | NA | 89,8(31,3) | p>0,05 | <0,001 |
| | | | **fissür koronal alanSAĞ (s.d)** | **p değeri** | **fissürkoronalalan SOL (s.d)** | **p değeri** | **SAĞ-SOL** |
| SPH. SINUS PAT. SOL | yok(x) | Ortalama | 99,2(30,1) | NA | 98,5(30,4) | x-y | <0,001 |
| | muko.kal.(y) | | 117,4(30,5) | NA | 116,4(30,7) | y-x | <0,001 |
| | patoloji(z) | | 106,4(36,3) | NA | 108,2(41,4) | p>0,05 | <0,001 |
| | Total | | 100,3(30,6) | NA | 99,6(31,2) | ,001 | <0,001 |
| | | | **fissür sagittal alan SAĞ (s.d)** | **p değeri** | **fissür sagittal alan SOL (s.d)** | **p değeri** | **SAĞ-SOL** |
| SPH. SINUS PAT. SOL | yok(x) | Ortalama | 95,7(25,0) | NA | 95,1(23,6) | x-y | <0,001 |
| | muko.kal.(y) | | 109,7(32,8) | NA | 108,5(28,2) | y-x | <0,001 |
| | patoloji(z) | | 103,3(27,3) | NA | 103,7(29,1) | p>0,05 | <0,001 |
| | Total | | 96,7(25,6) | NA | 96,0(24,3) | ,001 | <0,001 |

Sol *sinus sphenoidalis* patolojisine göre gruplandırılmış hastalar ile sol FPP hacim ölçümleri karşılaştırmasında p=0,008 değerinde istatistiksel olarak anlamlı fark bulunmuştur. Bu farkın hangi gruplar arasında olduğunun belirlenmesi için yapılan karşılaştırmalarda *sinus sphenoidalis'*de mukoza kalınlaşması olan hastalarda FPP hacminin diğerlerine göre istatistiksel olarak fazla olduğu gözlenmiştir (p=0,036).

Sol *sinus sphenoidalis* patolojisine göre gruplandırılmış hastalar ile sol PMF aksiyal alan ölçümleri karşılaştırmasında istatistiksel olarak anlamlı fark bulunmamıştır (p>0,05). Çalışmamızda sol *sinus sphenoidalis'*de patoloji varsa sol aksiyal PMF alanına etki etmediği tespit edilmiştir.

Sol *sinus sphenoidalis* patolojisine göre gruplandırılmış hastalar ile sol PMF koronal alan ölçümleri karşılaştırmasında istatistiksel olarak anlamlı bir fark bulunmuştur (p=0,001). Mukoza kalınlaşması olan hastalarda patoloji olmayan hastalara oranla PMF koronal alanının daha fazla olduğu gözlenmiştir (p=0,002).

Sol *sinus sphenoidalis* patolojisine göre gruplandırılmış hastalar ile sol PMF sagittal alan ölçümleri karşılaştırmasında istatistiksel olarak anlamlı bir fark bulunmuştur (p=0,001). Mukoza kalınlaşması olan hastalarda patoloji olmayan hastalara oranla PMF sagittal alanının daha fazla olduğu gözlenmiştir (p=0,003).

### 4.13.4. Cinsiyet-FPP Hacim; PMF Alan Karşılaştırmaları

Tablo 4.20. FPP hacmi, PMF aksiyal, koronal ve sagittal alan ölçümlerinin cinsiyetlere göre dağılımı ve istatistiksel inceleme.

| | | | fossa hacim SAĞ (s.d) | p değeri | fossa hacim SOL (s.d) | p değeri | SAĞ-SOL |
|---|---|---|---|---|---|---|---|
| CİNSİYET | erkek | Ortalama | 1005,1(320,0) | p<0,001 | 993,3(325,2) | p<0,001 | p<0,001 |
| | kadin | | 919,8(266,0) | | 912,1(267,7) | | |
| | Total | | 960,5(296,0) | | 950,8(299,0) | | |
| | | | **fissür axial alan SAĞ (s.d)** | **p değeri** | **fissür axial alan SOL (s.d)** | **p değeri** | **SAĞ-SOL** |
| CİNSİYET | erkek | Ortalama | 90,2(30,8) | p>0,05 | 90,9(33,9) | p>0,05 | p<0,001 |
| | kadin | | 90,5(28,6) | | 88,8(28,9) | | |
| | Total | | 90,4(29,6) | | 89,8(31,3 | | |
| | | | **fissür koronal alan SAĞ (s.d)** | **p değeri** | **fissürkoronalala n SOL (s.d)** | **p değeri** | **SAĞ-SOL** |
| CİNSİYET | erkek | Ortalama | 104,5(32,7) | p>0,05 | 103,8(33,1) | p<0,001 | p<0,001 |
| | kadin | | 96,9(28,4) | | 96,1(29,1) | | |
| | Total | | 100,3(30,6) | | 99,6(31,2) | | |
| | | | **fissür sagittal alanSAĞ (s.d)** | **p değeri** | **fissür sagittal alanSOL (s.d)** | **p değeri** | **SAĞ-SOL** |
| CİNSİYET | erkek | Ortalama | 104,2(27,7) | p<0,001 | 102,6(25,5) | p<0,001 | p<0,001 |
| | kadin | | 90,3(21,9) | | 90,5(21,7) | | |
| | Total | | 96,7(25,6) | | 96,0(24,3) | | |

Çalışmamızda sağ ve sol FPP hacimlerinin ortalama değerlerinin karşılaştırılmasında fark erkekler ve kadınlar arasında istatistiksel olarak anlamlı olup, erkeklerde FPP hacmi daha fazla bulunmuştur (p<0,001).

Sağ ve sol PMF aksiyal alan ortalama değerlerinin karşılaştırılmasında fark erkekler ve kadınlar arasında istatistiksel olarak anlamlı bulunmamıştır (p>0,05).

Sağ PMF koronal alan ortalama değerlerinin karşılaştırılmasında fark erkekler ve kadınlar arasında istatistiksel olarak anlamlı bulunmazken(p>0,05); sol PMF koronal alan ortalama değerleri erkekler ve kadınlar arasındaki fark istatistiksel olarak anlamlı bulunmuş, erkeklerde alanın daha fazla olduğu gözlenmiştir (p<0,001).

Sağ ve sol PMF sagittal alan ortalama değerleri erkekler ve kadınlar arasındaki fark istatistiksel olarak anlamlı bulunurken, erkeklerde alanın daha fazla olduğu gözlenmiştir (p<0,001).

Cinsiyetlerine göre gruplandırılmış hastaların FPP hacim, PMF aksiyal, koronal, sagittal alan ölçüm değerleri sağ-sol karşılaştırmaları arasındaki fark istatistiksel olarak anlamlı bulunurken, sağ tarafta daha fazla olduğu gözlenmiştir (p<0,001).

## 4.14. Dekatlara Göre Yaş-FPP Hacim; PMF Alan Karşılaştırmaları

### 4.14.1. Dekatlara Göre Yaş-FPP Hacim Karşılaştırması

Tablo 4.21. Yaş gruplarına göre FPP hacim ölçümlerinin karşılaştırması. Parantez içindeki semboller istatistiksel olarak anlamlı farklılıkları göstermektedir (a,b,c,d,e,f,g).

| Yaş grupları | fossa hacim sağ | p değeri | fossa hacim sol | p değeri | sağ-sol |
|---|---|---|---|---|---|
| 18-30 yaş(a) | 805,2(246,5) | a-c,d,e,g | 820,2(282,5) | a-d,e | p<0,001 |
| 31-40 yaş(b) | 921,5(321,5) | b-e | 899,7(297,5) | b-e | p<0,001 |
| 41-50 yaş(c) | 949,5(271,0) | c-a | 940,7(294,0) | c-a | p<0,001 |
| 51-60 yaş(d) | 1000,1(289,8) | d-a | 993,8(305,2) | d-a | p<0,001 |
| 61-70 yaş(e) | 1065,7(315,1) | e-a,b | 1040,2(282,6) | e-a,b | p<0,001 |
| 71-80 yaş(f) | 1073,7(211,5) | f-a,b | 1048,9(239,5) | f-a,b | p<0,001 |
| 81-91 yaş(g) | 1170,3(186,9) | g-a | 1190,3(122,4) | g-a | p<0,001 |
| Toplam | 998(295,5) | p<0,001 | 990,5(299,0) | p<0,001 | p<0,001 |

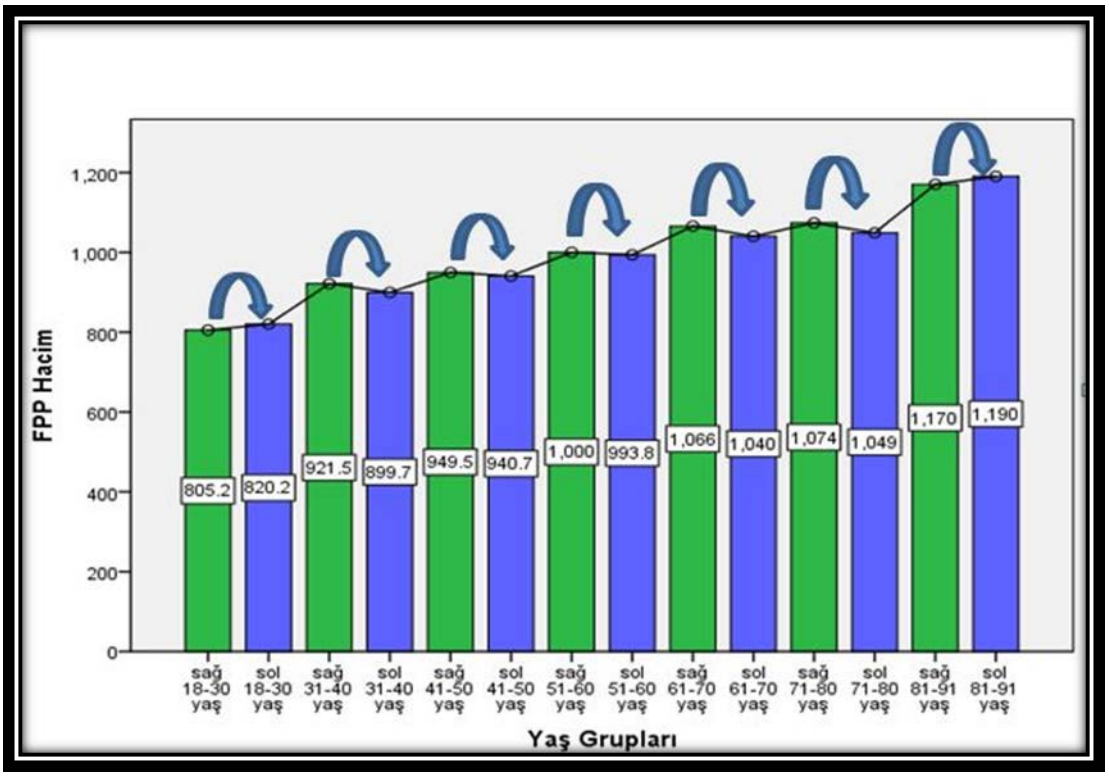


Şekil 4.8. Dekatlara göre FPP hacimlerinin sağ-sol karşılaştırması.

Çalışmamızda hastalar yaşlarına göre 7 gruba (dekat) ayrılmış bu grupların FPP hacmi; PMF aksiyal, koronal ve sagittal alan ölçümlerine göre ve sağ-sol karşılaştırmaları yapılmıştır. 18-30 yaş, 31-40 yaş, 41-50 yaş, 51-60 yaş, 61-70 yaş, 71-80 yaş, 81-91 yaş olarak gruplara ayrılmıştır. Buna göre;

Sağ FPP hacmi yaş ilerledikçe artmaktadır. 18-30 yaşta ortalama fossa hacmi 805,2 ±246,5 $mm^3$ iken bu değer 81-91 yaşta 1170,3±186,9 $mm^3$'e çıkmıştır. Sol FPP hacminin de aynı şekilde yaş ilerledikçe arttığı bulunmuştur. 18-30 yaşta ortalama fossa hacmi 820,2 ± 282,5 $mm^3$ iken bu değer 81-91 yaşta 1190,3 ± 122,4 $mm^3$'e çıkmıştır.

Tüm dekatlarda FPP hacim ölçümlerinin sağ tarafta daha fazla olduğu; sağ-sol karşılaştırmasında bu farkın istatistiksel olarak anlamlı olduğu bulunmuştur ($p<0,001$).

### 4.14.2. Dekatlara Göre Yaş-PMF Alanı Karşılaştırması

Çalışmamızda dekatlara göre gruplara ayrılmış hastaların sağ ve sol PMF alan ölçümlerine göre karşılaştırmaları yapılmıştır.

Sağ ve sol PMF aksiyal alan ölçümlerinin tüm dekatlardaki hastalarda yaş grupları açısından karşılaştırmalarında yaş ilerledikçe arttığı gözlenmiş ama istatistiksel olarak anlamlı fark tespit edilmemiştir (p>0,05).

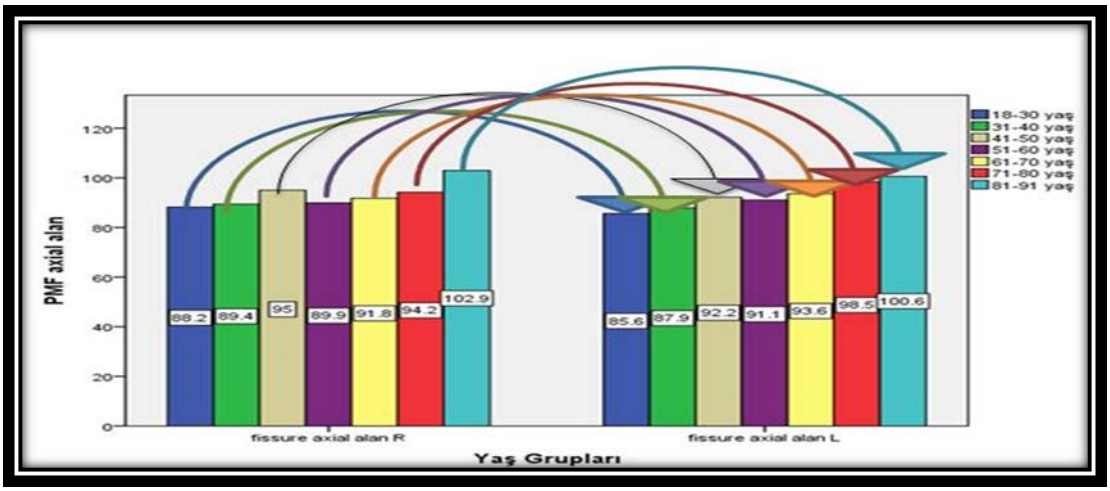


Şekil 4.9. Yaş gruplarına göre PMF aksiyal alan sağ-sol karşılaştırması.

Tüm dekatlarda PMF aksiyal alan ölçümleri sağ-sol karşılaştırmasında sağ taraf alanının daha fazla olduğu; bu farkın istatistiksel olarak anlamlı olduğu bulunmuştur (p<0,001).

Tablo 4.22. Yaş grupları ile PMF koronal alan ölçümlerinin karşılaştırması

| Yaş grupları | fissure koronal alan sağ | p değeri | fissure koronal alan sol | p değeri | sağ-sol |
|---|---|---|---|---|---|
| 18-30 yaş(a) | 88,7(27,8) | a-c,d,e | 88,7(29,6) | a-c,d,e | p<0,001 |
| 31-40 yaş(b) | 98,2(30,5) | p>0,05 | 97,2(32,2) | p>0,05 | p<0,001 |
| 41-50 yaş(c) | 103,7(31,5) | c-a | 101,5(32,0) | c-a | p<0,001 |
| 51-60 yaş(d) | 106,5(29,6) | d-a | 104,5(29,6) | d-a | p<0,001 |
| 61-70 yaş(e) | 107,2(30,0) | e-a | 108,4(29,9) | e-a | p<0,001 |
| 71-80 yaş(f) | 107,7(32,7) | f-a | 109,5(31,4) | f-a | p<0,001 |
| 81-91 yaş(g) | 108,4(36,8) | g-a | 109,9(33,3) | g-a | p<0,001 |
| Toplam | 102,9(30,6) | p<0,001 | 102,81(31,2) | p<0,001 | p<0,001 |

Sağ PMF koronal alan ölçümleri 18-30 yaş ile 41-50 yaş arasında artarak (p<0,001); 18-30 yaş ile 51-60 yaş arasında artarak (p<0,001); 18-30 yaş ile 61-70 yaş arasında artarak (p<0,001) istatistiksel olarak anlamlı fark göstermiştir.

Sol PMF koronal alan ölçümleri 18-30 yaş ile 41-50 yaş arasında artarak (p=0,004); 18-30 yaş ile 51-60 yaş arasında artarak (p<0,001); 18-30 yaş ile 61-70 yaş arasında artarak (p<0,001) istatistiksel olarak anlamlı fark göstermiştir.

Tüm dekatlarda PMF koronal alan ölçümleri sağ-sol karşılaştırmasında sağ taraf alanının daha fazla olduğu; bu farkın istatistiksel olarak anlamlı olduğu bulunmuştur (p<0,001).

Tablo 4.23. Yaş grupları ile PMF sagittal alan ölçümlerinin karşılaştırması.

| Yaş grupları | fissure sagittal alan sağ | p değeri | fissure sagittal alan sol | p değeri | sağ-sol |
|---|---|---|---|---|---|
| 18-30 yaş(a) | 90,9(25,3) | a-d,e | 91,0(25,4) | a-d,e | p<0,001 |
| 31-40 yaş(b) | 97,9(26,2) | p>0,05 | 94,8(23,3) | p>0,05 | p<0,001 |
| 41-50 yaş(c) | 95,2(26,5) | p>0,05 | 95,0(23,8) | p>0,05 | p<0,001 |
| 51-60 yaş(d) | 99,7(25,6) | d-a | 98,8(23,3) | d-a | p<0,001 |
| 61-70 yaş(e) | 101,4(24,0) | e-a | 101,5(22,3) | e-a | p<0,001 |
| 71-80 yaş(f) | 108,3(25,5) | f-a | 103,6(29,3) | f-a | p<0,001 |
| 81-91 yaş(g) | 109,9(19,6) | g-a | 105,1(22,4) | g-a | p<0,001 |
| Toplam | 100.5(25,6) | p=0,005 | 98,5(24,3) | p=0,005 | p<0,001 |

Sağ PMF sagittal alan ölçümleri 18-30 yaş ile 51-60 yaş arasında artarak (p=0,008); 18-30 yaş ile 61-70 yaş arasında artarak istatistiksel olarak anlamlı fark göstermiştir (p=0,006). Bu artışın 31-40 yaş arasında istatistiksel olarak anlamlı olmasa da artışın bu dekatta fazlalaştığı tespit edilmiştir (p>0,05).

Sol PMF sagittal alan ölçümleri 18-30 yaş ile 51-60 yaş arasında artarak (p=0,02); 18-30 yaş ile 61-70 yaş arasında artarak istatistiksel olarak anlamlı fark göstermiştir (p=0,003). Bu artışın sağ tarafta olduğu gibi sol tarafta da 31-40 yaş arasında istatistiksel olarak anlamlı olmasa da bu dekatta fazlalaştığı tespit edilmiştir (p>0,05).

Tüm dekatlarda PMF sagittal alan ölçümleri sağ-sol karşılaştırmasında sağ taraf alanının daha fazla olduğu; bu farkın istatistiksel olarak anlamlı olduğu bulunmuştur (p<0,001).

## 4.15. Dekatlara Göre Yaş-Dişsizlik Durumu; Sinus Maxillaris Patolojisi; Sinus Sphenoidalis Patolojisi; 20 Yaş Dişi Varlığı Karşılaştırmaları

### 4.15.1. Dekatlara Göre Yaş-Dişsizlik Durumu Karşılaştırması

Tablo 4.24. Yaş gruplarının dişsizlik durumuna göre karşılaştırılması ve istatistiksel incelemesi

| | | DISSIZLIK DURUMU | | | | p değeri | Toplam |
|---|---|---|---|---|---|---|---|
| | | anodonti | oligodonti | hipodonti | full denture | | |
| yaş grupları | 18-30(a) | 1 | 13 | 36 | 160 | a-b,c,d,e,f,g | 210 |
| | 31-40(b) | 5 | 19 | 50 | 33 | b-a,c,d,e,f,g | 107 |
| | 41-50(c) | 8 | 47 | 56 | 15 | c-a,b,d,e,f,g | 126 |
| | 51-60(d) | 36 | 105 | 63 | 10 | d-a,b,c | 214 |
| | 61-70(e) | 16 | 75 | 29 | 3 | e-a,b,c | 123 |
| | 71-80(f) | 9 | 22 | 4 | 1 | f-a,b,c | 36 |
| | 81-91(g) | 4 | 4 | 1 | 0 | g-a,b,c | 9 |
| Toplam | | 79 | 285 | 239 | 222 | p<0,001 | 825 |

Çalışmamızda 18-30 yaş, 31-40 yaş, 41-50 yaş grubu bireylerde tam dişlilik durumu giderek istatistiksel olarak anlamlı bir şekilde azalırken (p<0,001), diş noksanlığı yaş ilerledikçe arttığı belirlenmiştir. Bu durum en fazla oligodonti, şeklinde iken en az anodonti şeklinde olduğu belirlenmiştir.

### 4.15.2. Dekatlara Göre Yaş-Sinus Maxillaris Patolojisi Karşılaştırması

Tablo 4.25. Yaş gruplarının *sinus maxillaris* patolojisine göre karşılaştırması

| | | MAXILLAR SINUS PATOLOJI-SAĞ | | | | Toplam | MAXILLAR SINUS PATOLOJI-SOL | | | | Toplam | SAĞ-SOL |
|---|---|---|---|---|---|---|---|---|---|---|---|---|
| | | yok | muko.kal. | patoloji | p değeri | | yok | muko.kal. | patoloji | p değeri | | |
| yaş grupları | 18-30(a) | 149 | 26 | 35 | a-d | 210 | 153 | 31 | 26 | p>0,05 | 210 | NA |
| | 31-40(b) | 69 | 11 | 27 | p>0,05 | 107 | 72 | 9 | 26 | p>0,05 | 107 | NA |
| | 41-50(c) | 83 | 19 | 24 | p>0,05 | 126 | 78 | 17 | 31 | p>0,05 | 126 | NA |
| | 51-60(d) | 117 | 42 | 55 | d-a | 214 | 132 | 37 | 45 | p>0,05 | 214 | NA |
| | 61-70(e) | 81 | 18 | 24 | p>0,05 | 123 | 83 | 16 | 24 | p>0,05 | 123 | NA |
| | 71-80(f) | 17 | 8 | 11 | p>0,05 | 36 | 22 | 6 | 8 | p>0,05 | 36 | NA |
| | 81-91(g) | 5 | 0 | 4 | p>0,05 | 9 | 6 | 0 | 3 | p>0,05 | 9 | NA |
| Toplam | | 521 | 124 | 180 | ,026 | 825 | 546 | 116 | 163 | p>0,05 | 825 | NA |

Çalışmamızda 51-60 yaş grubundaki hastalar sağ *sinus maxillaris* patolojisi açısından karşılaştırıldığında diğer yaş gruplarına göre istatistiksel olarak patoloji varlığı açısından anlamlı bir şekilde fazla bulunmuştur (p=0,032). İstatistiksel olarak anlamlı olmasa da sağ tarafta *sinus maxillaris'*de patoloji varlığının daha fazla olduğu tespit edilmiştir.

Tüm dekatlarda hastalar ile sol *sinus maxillaris* patolojisi karşılaştırılmasında istatistiksel olarak anlamlı bir fark bulunmamıştır (p>0,05). Çalışmamızda *sinus maxillaris* patolojisinin sağ-sol karşılaştırmasında da istatistiksel bir fark bulunmamıştır (p>0,05).

### 4.15.3. Dekatlara Göre Yaş-Sinus Sphenoidalis Patolojisi Karşılaştırması

Tablo 4.26. Yaş gruplarının *sinus sphenoidalis* patolojisine göre karşılaştırması

| | | SPHENOID SINUS PATOLOJI-SAĞ | | | | Toplam | SPHENOID SINUS PATOLOJI-SOL | | | | Toplam | SAĞ-SOL |
|---|---|---|---|---|---|---|---|---|---|---|---|---|
| | | yok | muko.kal. | patoloji | p değeri | | yok | muko.kal. | patoloji | p değeri | | |
| yaş grupları | 18-30(a) | 201 | 5 | 4 | a-d,e | 210 | 202 | 5 | 3 | p>0,05 | 210 | NA |
| | 31-40(b) | 101 | 3 | 3 | p>0,05 | 107 | 99 | 3 | 5 | p>0,05 | 107 | NA |
| | 41-50(c) | 120 | 4 | 2 | c-d,e | 126 | 110 | 9 | 7 | p>0,05 | 126 | NA |
| | 51-60(d) | 197 | 6 | 11 | d-a,c | 214 | 197 | 9 | 8 | p>0,05 | 214 | NA |
| | 61-70(e) | 103 | 9 | 11 | e-a,c | 123 | 108 | 8 | 7 | p>0,05 | 123 | NA |
| | 71-80(f) | 32 | 3 | 1 | p>0,05 | 36 | 30 | 3 | 3 | p>0,05 | 36 | NA |
| | 81-91(g) | 7 | 1 | 1 | p>0,05 | 9 | 9 | 0 | 0 | p>0,05 | 9 | NA |
| Toplam | | 761 | 31 | 33 | ,016 | 825 | 755 | 37 | 33 | p>0,05 | 825 | NA |

Çalışmamızda 51-60 yaş arası hastalarda sağ *sinus sphenoidalis* patolojisi diğer yaş gruplarından daha fazla görülmüş, bu farklılık istatistiksel olarak anlamlı bulunmuştur (p=0,001). Benzer şekilde 61-70 yaş arası hastalarda da *sinus sphenoidalis* patolojisi diğer yaş gruplarına göre fazla görülmüş ve bu fark istatistiksel olarak anlamlı bulunmuştur (p=0,002). 41-50 yaş grubundaki hastalar ile diğer tüm dekatlarda sağ *sinus sphenoidalis* patolojisi karşılaştırılmasında 61-70 yaş grubundaki hastalar ile p=0,01 değeri ile istatistiksel olarak anlamlı fark bulunmuştur. Tüm dekatlarda hastalar ile sol *sinus sphenoidalis* patolojisi karşılaştırılmasında istatistiksel olarak anlamlı fark bulunmamıştır. Çalışmamızda *sinus sphenoidalis* patolojisinin sağ-sol karşılaştırmasında da istatistiksel bir fark bulunmamıştır (p>0,05).

### 4.15.4. Dekatlara Göre Yaş-20 Yaş Dişi Varlığı Karşılaştırması

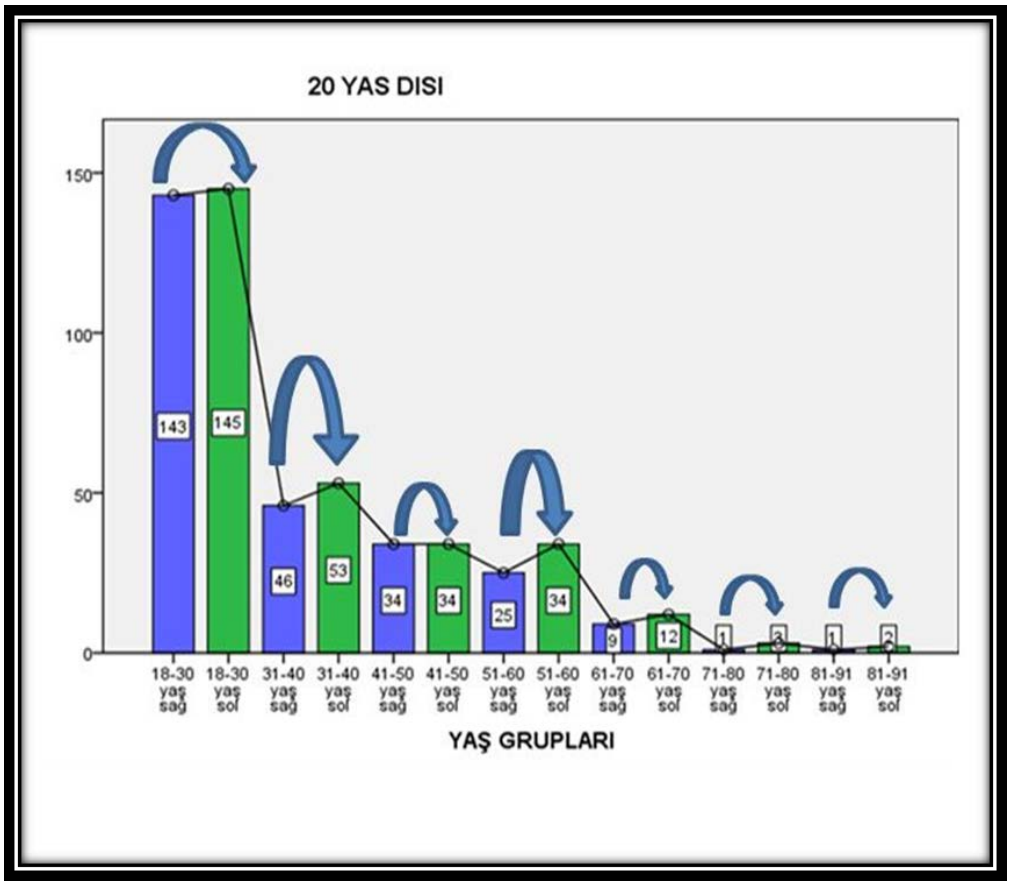


Şekil 4.10. Yaş gruplarına göre 20 yaş dişi varlığı karşılaştırması.

Çalışmamızda 18-30 yaş grubundaki hastalar ile diğer tüm dekatlarda sağ 20 yaş dişleri varlığı karşılaştırılmasında yaş artışına bağlı olarak 20 yaş dişi sayısının azaldığı; bu farkın istatistiksel olarak anlamlı olduğu bulunmuştur ($p<0,001$).

Tüm dekatlarda hastalarda 20 yaş dişleri varlığı sağ-sol karşılaştırmalarında istatistiksel olarak anlamlı fark bulunmamıştır ($p>0,05$).

## 4.16. Dekatlara Göre Yaş-Canalis Incisivus Şekli-PPC Tipi-PMF Şekli Karşılaştırmaları

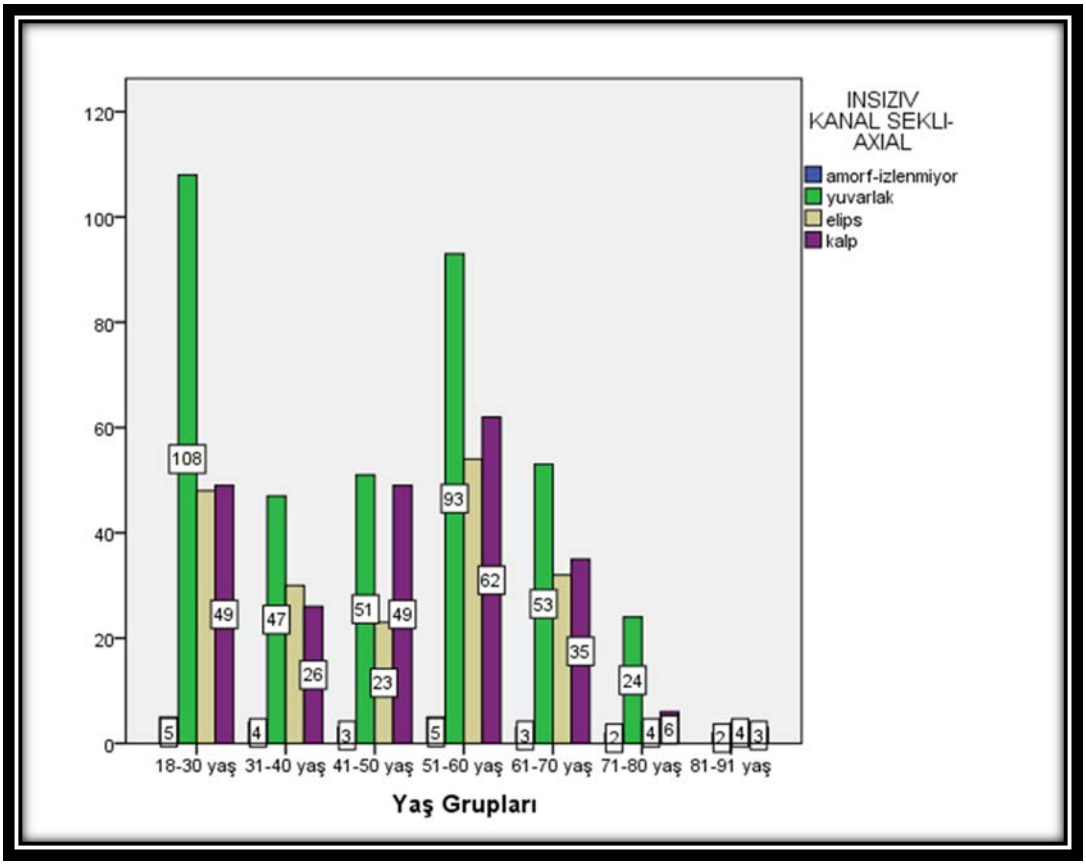


Şekil 4.11. Yaş gruplarına göre *canalis incisivus* şekilleri

Yaş gruplarına göre *canalis incisivus* şekilleri değerlendirmesinde erkek ve kadınlar arasında IC şekli açısından istatistiksel olarak anlamlı fark olmadığı tespit edilmiştir (p>0,05). Erkekte, kadında ve toplamda kanal şekli olarak en fazla yuvarlak; en az amorf şekilli olduğu tespit edilmiştir.

Yukarıdaki grafik incelendiğinde tüm yaş grupları göz önünde bulundurulduğunda 81-91 yaş grubundaki hastalarda *canalis incisivus* şekli izlenememektedir. Yaş artışı ile *canalis incisivus* şeklinin izlenebilirliği özellikle 71-80 yaş ile 81-91 yaş arasında anlamlı şekilde azaldığı tespit edilmiştir.

Tablo 4.27. Yaş gruplarına göre PPC tipleri karşılaştırması.

| | | PPCKANALTIPI-SAĞ | | | | | | | | | | | | p değeri | Toplam | SAĞ-SOL |
|---|---|---|---|---|---|---|---|---|---|---|---|---|---|---|---|---|
| | | konkav-düz-konveks | öne eğimli-düz | konveks-düz | düz | konkav | düz-vertikal kavisli | düz-arkaya eğimli | konkav-konveks | arkaya eğimli | düz-konkav-düz | düz-konkav | düz-konveks | | | |
| Yaş grupları | 18-30 | 2 | 27 | 4 | 37 | 31 | 27 | 28 | 5 | 5 | 15 | 19 | 10 | p>0,05 | 210 | NA |
| | 31-40 | 0 | 11 | 4 | 19 | 10 | 16 | 22 | 2 | 3 | 4 | 15 | 1 | p>0,05 | 107 | NA |
| | 41-50 | 1 | 16 | 4 | 20 | 16 | 23 | 19 | 8 | 5 | 6 | 7 | 1 | p>0,05 | 126 | NA |
| | 51-60 | 3 | 32 | 3 | 36 | 18 | 30 | 34 | 7 | 10 | 11 | 21 | 9 | p>0,05 | 214 | NA |
| | 61-70 | 2 | 16 | 2 | 25 | 15 | 13 | 20 | 3 | 3 | 8 | 12 | 4 | p>0,05 | 123 | NA |
| | 71-80 | 1 | 8 | 3 | 7 | 2 | 6 | 2 | 0 | 1 | 2 | 3 | 1 | p>0,05 | 36 | NA |
| | 81-91 | 0 | 2 | 0 | 1 | 1 | 1 | 2 | 1 | 0 | 1 | 0 | 0 | p>0,05 | 9 | NA |
| Toplam | | 9 | 112 | 20 | 145 | 93 | 116 | 127 | 26 | 27 | 47 | 77 | 26 | p>0,05 | 825 | NA |
| | | PPCKANALTIPI-SOL | | | | | | | | | | | | p değeri | Toplam | SAĞ-SOL |
| | | konkav-düz-konveks | öne eğimli-düz | konveks-düz | düz | konkav | düz-vertikal kavisli | düz-arkaya eğimli | konkav-konveks | arkaya eğimli | düz-konkav-düz | düz-konkav | düz-konveks | | | |
| Yaş grupları | 18-31 | 4 | 27 | 6 | 25 | 27 | 38 | 29 | 14 | 6 | 13 | 18 | 3 | p>0,05 | 210 | NA |
| | 31-41 | 3 | 10 | 1 | 16 | 14 | 10 | 20 | 5 | 2 | 11 | 13 | 2 | p>0,05 | 107 | NA |
| | 41-51 | 1 | 14 | 2 | 18 | 19 | 14 | 20 | 8 | 2 | 14 | 10 | 4 | p>0,05 | 126 | NA |
| | 51-61 | 4 | 28 | 0 | 34 | 26 | 26 | 47 | 10 | 7 | 10 | 15 | 6 | p>0,05 | 213 | NA |
| | 61-71 | 1 | 16 | 3 | 25 | 16 | 18 | 19 | 5 | 3 | 5 | 10 | 2 | p>0,05 | 123 | NA |
| | 71-81 | 0 | 6 | 0 | 1 | 3 | 7 | 7 | 5 | 2 | 3 | 2 | 0 | p>0,05 | 36 | NA |
| | 81-92 | 0 | 2 | 0 | 2 | 0 | 2 | 1 | 0 | 0 | 1 | 1 | 0 | p>0,05 | 9 | NA |
| Toplam | | 13 | 103 | 12 | 121 | 105 | 115 | 143 | 47 | 22 | 57 | 69 | 17 | p>0,05 | 824 | NA |

Çalışmamızda dekatlara göre ayrılmış hasta gruplarıyla *canalis pterygopalatinus* tipleri arasında karşılaştırmalar yapılmış ve tüm dekatlardaki hastalar ile sağ-sol PPC tipleri açısından karşılaştırılmasında istatistiksel olarak anlamlı fark bulunmamıştır (p>0,05).

Tüm dekatlardaki hastalar ile PPC tipleri arasında sağ-sol karşılaştırılmasında istatistiksel olarak anlamlı fark bulunmamıştır (p>0,05).

Tablo 4.28. Yaş gruplarına göre PMF şekilleri karşılaştırması.

| | | FISSUR SEKLI-SAĞ | | | | | | p değeri | Toplam | SAĞ-SOL |
|---|---|---|---|---|---|---|---|---|---|---|
| | | A | B | C | D | E | F | | | |
| Yaş grupları | 18-30 | 41 | 20 | 40 | 31 | 48 | 30 | p>0,05 | 210 | NA |
| | 31-40 | 17 | 11 | 25 | 20 | 17 | 17 | p>0,05 | 107 | NA |
| | 41-50 | 18 | 9 | 30 | 25 | 28 | 16 | p>0,05 | 126 | NA |
| | 51-60 | 24 | 19 | 44 | 60 | 41 | 26 | p>0,05 | 214 | NA |
| | 61-70 | 16 | 15 | 20 | 27 | 27 | 18 | p>0,05 | 123 | NA |
| | 71-80 | 2 | 7 | 8 | 10 | 9 | 0 | p>0,05 | 36 | NA |
| | 81-91 | 2 | 2 | 3 | 1 | 1 | 0 | p>0,05 | 9 | NA |
| Toplam | | 120 | 83 | 170 | 174 | 171 | 107 | p>0,05 | 825 | NA |
| | | FISSUR SEKLI-SOL | | | | | | p değeri | Toplam | SAĞ-SOL |
| | | A | B | C | D | E | F | | | |
| Yaş grupları | 18-30 | 41 | 18 | 44 | 32 | 37 | 38 | p>0,05 | 210 | NA |
| | 31-40 | 23 | 4 | 21 | 20 | 18 | 21 | p>0,05 | 107 | NA |
| | 41-50 | 22 | 8 | 26 | 22 | 31 | 17 | p>0,05 | 126 | NA |
| | 51-60 | 32 | 18 | 44 | 48 | 37 | 35 | p>0,05 | 214 | NA |
| | 61-70 | 19 | 13 | 24 | 23 | 19 | 25 | p>0,05 | 123 | NA |
| | 71-80 | 5 | 7 | 6 | 7 | 6 | 5 | p>0,05 | 36 | NA |
| | 81-91 | 3 | 1 | 3 | 0 | 1 | 1 | p>0,05 | 9 | NA |
| Toplam | | 145 | 69 | 168 | 152 | 149 | 142 | p>0,05 | 825 | NA |

Çalışmamızda dekatlara göre ayrılmış hasta gruplarıyla *fissura pterygomaxillaris* şekilleri arasında karşılaştırmalar yapılmış ve tüm dekatlardaki hastalar ile sağ-sol PMF şekilleri açısından karşılaştırılmasında istatistiksel olarak anlamlı fark bulunmamıştır (p>0,05).

Tüm dekatlardaki hastalar ile PMF şekilleri arasında sağ-sol karşılaştırılmasında istatistiksel olarak anlamlı fark bulunmamıştır (p>0,05).

## 4.17. Dekatlara Göre Yaş- PPC Dirsek Sayısı

Tablo 4.29. Yaş gruplarına göre PPC dirsek sayısı karşılaştırması.

| | | PPC DIRSEK SAYISI-SAĞ | | p değeri | Toplam | PPC DIRSEK SAYISI-SOL | | p değeri | Toplam | SAĞ-SOL |
|---|---|---|---|---|---|---|---|---|---|---|
| | | tek dirsek | iki dirsek | | | tek dirsek | iki dirsek | | | |
| Yaş grupları | 18-30 | 1 | 209 | p>0,05 | 210 | 2 | 208 | p>0,05 | 210 | NA |
| | 31-40 | 4 | 103 | p>0,05 | 107 | 2 | 105 | p>0,05 | 107 | NA |
| | 41-50 | 0 | 126 | p>0,05 | 126 | 1 | 125 | p>0,05 | 126 | NA |
| | 51-60 | 8 | 206 | p>0,05 | 214 | 6 | 208 | p>0,05 | 214 | NA |
| | 61-70 | 5 | 118 | p>0,05 | 123 | 1 | 122 | p>0,05 | 123 | NA |
| | 71-80 | 0 | 36 | p>0,05 | 36 | 0 | 36 | p>0,05 | 36 | NA |
| | 81-91 | 0 | 9 | p>0,05 | 9 | 0 | 9 | p>0,05 | 9 | NA |
| Toplam | | 18 | 807 | p>0,05 | 825 | 12 | 813 | p>0,05 | 825 | NA |

Çalışmamızda dekatlara göre gruplandırılmış hastalar ile sağ ve sol *canalis pterygopalatinus* dirsek sayısı karşılaştırmaları yapılmış ve yaş gruplarına göre gruplandırılmış hastalar ile sağ ve sol canalis pterygopalatinus dirsek sayısı arasında istatistiksel olarak anlamlı fark bulunmamıştır (p>0,05).

Dekatlara göre gruplandırılmış hastalar ile *canalis pterygopalatinus* dirsek sayısı sağ-sol karşılaştırmaları sonucunda istatistiksel olarak anlamlı fark bulunmamıştır (p>0,05).

## 4.18. Canalis Incisivus ile İlgili Sefalometrik bulgular

### 4.18.1. IC Uzunluk Ölçümleri

**Erkekler**

Çalışmamızda erkeklerde sagittal projeksiyonda IC uzunluğu arttıkça AntCranBaseSN2D ölçümünün de arttığı, bu farkın istatistiksel olarak anlamlı olduğu bulunmuştur (p<0,05).

**Kadınlar**

Çalışmamızda kadınlarda sagittal projeksiyonda IC uzunluğu arttıkça U1ProtrU1APog2D, U1toNB2D, MaxMandDifferential, Overjet2D ölçümlerinin de arttığı, bu farkın istatistiksel olarak anlamlı olduğu bulunmuştur (p<0,05).

**Erkek ve Kadınlar**

Çalışmamızda erkeklerde ve kadınlarda sagittal projeksiyonda IC uzunluğu arttıkça LFH, AntFaceHtNMe2D, LwFaceHtANSGn2D, LwFaceHtANSMe2D, TotFaceHtNGn2D ölçümlerinin de arttığı, bu farkın istatistiksel olarak anlamlı olduğu bulunmuştur (p<0,05).

Tablo 4.30. IC uzunluk ortalama ve (s.d.) ölçümleri sefalometrik parametreler karşılaştırması

| | insiziv kanal sagittal uzunluk(s.d.) | Sefalometrik parametreler | ortalama(s.d.) | p değeri |
|---|---|---|---|---|
| erkek | 15,5(2,2) | AntCranBaseSN2D | 69,1(2,9) | ,026 |
| | | U1ProtrU1APog2D | 6,3(2,2) | ,103 |
| | | U1toNB2D | 9,9(3,1) | ,609 |
| | | MaxMandDifferential | 29,6(7,3) | ,123 |
| | | Overjet2D | 3,4(2,5) | ,180 |
| | | LFH | 70,4(9,0) | ,023 |
| | | AntFaceHtNMe2D | 123,4(8,9) | ,017 |
| | | LwFaceHtANSMe2D | 68,4(9,1) | ,023 |
| | | LwFaceHtANSGn2D | 70,4(9,0) | ,018 |
| | | TotFaceHtNGn2D | 121,8(9,1) | ,014 |
| kadın | insiziv kanal sagittal uzunluk(s.d.) | Sefalometrik parametreler | ortalama(s.d.) | p değeri |
| | 13,8(2,8) | AntCranBaseSN2D | 65,7(2,4) | ,444 |
| | | U1ProtrU1APog2D | 6,2(3,1) | ,033 |
| | | U1toNB2D | 9,9(3,1) | ,024 |
| | | MaxMandDifferential | 25,8(6,3) | ,050 |
| | | Overjet2D | 3,8(1,5) | ,688 |
| | | LFH | 63,9(8,7) | ,006 |
| | | AntFaceHtNMe2D | 114,1(7,9) | ,001 |
| | | LwFaceHtANSMe2D | 61,7(8,9) | ,006 |
| | | LwFaceHtANSGn2D | 63,9(8,7) | ,010 |
| | | TotFaceHtNGn2D | 112,4(7,9) | ,001 |

### 4.18.2. IC Genişlik Ölçümleri

Tablo 4.31. IC genişlik ortalama ve (s.d.) ölçümleri ile sefalometrik parametrelerin karşılaştırması.

| | insiziv kanal genislik baslangic sagittal | Sefalometrik parametreler | ortalama(s.d.) | p değeri | insiziv kanal genislik 1.dirsek sagittal | p değeri |
|---|---|---|---|---|---|---|
| erkek | 5,9(1,8) | OPtoFHAng2D | 10,2(4,2) | **,036** | 3,5(0,9) | ,540 |
| | | U1toNA2D | 4,3(2,7) | ,328 | | ,365 |
| | | U1toAperp2D | 3,9(2,2) | ,644 | | ,815 |
| | | UpLiptoEPIn2D | -5,6(5,5) | ,997 | | ,358 |
| | | U1ProtrU1APog2D | 6,3(2,2) | ,792 | | ,428 |
| | | PostFaceHtSGo2D | 85,3(8,1) | ,766 | | ,636 |
| | | Overjet2D | 3,4(2,5) | ,894 | | ,698 |
| | **insiziv kanal genislik baslangic sagittal** | **Sefalometrik parametreler** | **ortalama(s.d.)** | **p değeri** | **insiziv kanal genislik 1.dirsek sagittal** | **p değeri** |
| kadın | 5,7(1,7) | OPtoFHAng2D | 10,0(5,0) | ,444 | 3,2(0,8) | ,106 |
| | | U1toNA2D | 4,3(2,8) | **,033** | | ,259 |
| | | U1toAperp2D | 4,2(2,4) | **,024** | | ,640 |
| | | UpLiptoEPIn2D | -5,8(2,9) | **,050** | | **,003** |
| | | U1ProtrU1APog2D | 6,2(3,1) | ,688 | | **,050** |
| | | PostFaceHtSGo2D | 75,7(5,7) | **,006** | | ,630 |
| | | Overjet2D | 3,8(1,5) | **,001** | | ,739 |
| | **insiziv kanal genislik 2.dirsek sagittal** | **Sefalometrik parametreler** | **ortalama(s.d.)** | **p değeri** | **insiziv kanal genislik bitiş sagittal** | **p değeri** |
| erkek | 3,4(1,0) | OPtoFHAng2D | 10,2(4,2) | ,901 | 6,1(1,5) | ,234 |
| | | U1toNA2D | 4,3(2,7) | ,485 | | **,049** |
| | | U1toAperp2D | 3,9(2,2) | ,552 | | **,037** |
| | | UpLiptoEPIn2D | -5,6(5,5) | ,044 | | ,209 |
| | | U1ProtrU1APog2D | 6,3(2,2) | ,230 | | ,485 |
| | | PostFaceHtSGo2D | 85,3(8,1) | ,923 | | ,906 |
| | | Overjet2D | 3,4(2,5) | ,924 | | ,879 |
| | **insiziv kanal genislik 2.dirsek sagittal** | **Sefalometrik parametreler** | **ortalama(s.d.)** | **p değeri** | **insiziv kanal genislik bitiş sagittal** | **p değeri** |
| kadın | 3,3(0,8) | OPtoFHAng2D | 10,0(5,0) | ,300 | 5,9(1,5) | ,443 |
| | | U1toNA2D | 4,3(2,8) | ,249 | | ,420 |
| | | U1toAperp2D | 4,2(2,4) | ,397 | | ,291 |
| | | UpLiptoEPIn2D | -5,8(2,9) | ,194 | | ,634 |
| | | U1ProtrU1APog2D | 6,2(3,1) | ,149 | | ,217 |
| | | PostFaceHtSGo2D | 75,7(5,7) | **,042** | | ,853 |
| | | Overjet2D | 3,8(1,5) | **,039** | | ,746 |

**Erkekler**

Çalışmamızda erkeklerde sagittal projeksiyonda IC'nin başlangıç genişliği arttıkça OPtoFHAng2D ölçümünün de arttığı, bu farkın istatistiksel olarak anlamlı olduğu bulunmuştur ($p<0,05$).

Çalışmamızda erkeklerde sagittal projeksiyonda IC'nin bitiş noktasının genişliği arttıkça U1toNA2D, U1toAperp2D ölçümlerinin de arttığı, bu farkın istatistiksel olarak anlamlı olduğu bulunmuştur ($p<0,05$).

**Kadınlar**

Çalışmamızda kadınlarda sagittal projeksiyonda IC'nin başlangıç genişliği ölçümü ve IC'nin 1. dirsek genişliği arttıkça UpLiptoEPln2D, U1toNA2D, U1ProtrU1APog2D, U1toAperp2D, U1toNB2D ölçümlerinin de arttığı, bu farkın istatistiksel olarak anlamlı olduğu bulunmuştur (p<0,05).

Çalışmamızda kadınlarda sagittal projeksiyonda 2. dirsek genişlik ölçümü arttıkça PostFaceHtSGo2D ölçümünün azaldığı, bu farkın istatistiksel olarak anlamlı olduğu bulunmuştur (p<0,05).

Çalışmamızda kadınlarda sagittal projeksiyonda 2. dirsek genişlikleri arttıkça Overjet2D ölçümünün de arttığı, bu farkın istatistiksel olarak anlamlı olduğu bulunmuştur (p<0,05).

## 4.19. Canalis Pterygopalatinus ile İlgili Sefalometrik bulgular

### 4.19.1. PPC Uzunluk ölçümleri

Tablo 4.32. PPC uzunluk ortalama ve (s.d.) değerleri ile sefalometrik parametrelerin karşılaştırması.

| | PPC uzunluk sağ | Sefalometrik parametreler | ortalama(s.d.) | p değeri | PPC uzunluk sol | p değeri |
|---|---|---|---|---|---|---|
| erkek | 20,1(2,5) | AntFaceHtNMe2D | 123,4(8,9) | ,572 | 20,3(2,3) | ,323 |
| | | TotFaceHtNGn2D | 121,8(9,1) | ,541 | | ,355 |
| | | MaxMandDifferential | 29,6(7,3) | ,584 | | ,929 |
| | | OPtoABAng2D | 82,3(7,2) | ,452 | | ,701 |
| | **PPC uzunluk sağ** | **Sefalometrik parametreler** | **ortalama(s.d.)** | **p değeri** | **PPC uzunluk sol** | **p değeri** |
| kadın | 18,9(2,3) | AntFaceHtNMe2D | 114,1(7,9) | ,002 | 19,2(2,6) | ,027 |
| | | TotFaceHtNGn2D | 112,4(7,9) | ,003 | | ,430 |
| | | MaxMandDifferential | 25,8(6,3) | ,018 | | ,044 |
| | | OPtoABAng2D | 83,2(5,9) | ,008 | | ,048 |

**Erkekler**

Çalışmamızda erkeklerde sagittal projeksiyonda sağ ve sol PPC uzunluk ölçümleri ile analizde kullanılan parametreler arasında istatistiksel olarak anlamlı bir fark bulunmamıştır (p>0,05).

**Kadınlar**

Çalışmamızda kadınlarda sagittal projeksiyonda sağ ve sol PPC uzunluğu arttıkça AntFaceHtNMe2D, TotFaceHtNGn2D, MaxMandDifferential, OPtoABAng2D ölçümlerinin de arttığı, bu farkın istatistiksel olarak anlamlı olduğu bulunmuştur (p<0,05).

### 4.19.2. PPC Genişlik ölçümleri

Tablo 4.33. PPC genişlik, ortalama ve (s.d.) değerleriyle sefalometrik parametrelerin karşılaştırması.

| | Kanal genisligi baslangic sagittal sağ ppc | Sefalometrik parametreler | ortalama(s.d.) | p değeri | Kanal genisligi 1. dirsek sagittal sağ ppc | p değeri | Kanal genisligi 2. dirsek sagittal sağ ppc | p değeri | Kanal genisligi bitiş sagittal sağ ppc | p değeri |
|---|---|---|---|---|---|---|---|---|---|---|
| erkek | 2,8(0,4) | PostFaceHtSGo2D | 85,3(8,1) | ,361 | 2,4(0,5) | ,516 | 2,5(0,6) | ,810 | 2,9(0,4) | ,780 |
| | | ChinAngIdPgMP2D | 64,7(10,5) | ,927 | | ,838 | | ,595 | | ,110 |
| | | FacialLnInterFHAng2D | 94,4(3,9) | ,731 | | ,410 | | ,787 | | ,828 |
| | | PAFaceHtRatio2D | 0,7(0,1) | ,401 | | ,538 | | ,552 | | ,865 |
| | | GoGntoSNAng2D | 31,2(10,5) | ,641 | | ,419 | | ,450 | | ,719 |
| | | FMAMPFHAng2D | 25,5(8,9) | ,609 | | ,506 | | ,503 | | ,694 |
| | | MPSNAng2D | 33,3(10,7) | ,575 | | ,429 | | ,429 | | ,874 |
| | | MPOPAng2D | 18,8(8,7) | ,565 | | ,984 | | ,938 | | ,794 |
| | | NPogtoPogGoAng2D | 105,9(9,0) | ,653 | | ,731 | | ,635 | | ,436 |
| | Kanal genisligi baslangic sagittal sağ ppc | Sefalometrik parametreler | ortalama(s.d.) | p değeri | Kanal genisligi 1. dirsek sagittal sağ ppc | p değeri | Kanal genisligi 2. dirsek sagittal sağ ppc | p değeri | Kanal genisligi bitiş sagittal sağ ppc | p değeri |
| kadın | 2,6(0,6) | PostFaceHtSGo2D | 75,7(5,7) | ,446 | 2,2(0,3) | ,644 | 2,4(0,3) | ,607 | 2,8(0,6) | ,587 |
| | | ChinAngIdPgMP2D | 62,3(6,3) | ,049 | | ,137 | | ,007 | | ,036 |
| | | FacialLnInterFHAng2D | 94,0(4,0) | ,622 | | ,541 | | ,184 | | ,921 |
| | | PAFaceHtRatio2D | 0,7(0,1) | ,269 | | ,253 | | ,171 | | ,898 |
| | | GoGntoSNAng2D | 32,2(7,9) | ,677 | | ,278 | | ,196 | | ,797 |
| | | FMAMPFHAng2D | 26,1(7,6) | ,534 | | ,279 | | ,063 | | ,709 |
| | | MPSNAng2D | 34,5(8,0) | ,571 | | ,229 | | ,117 | | ,977 |
| | | MPOPAng2D | 18,6(5,8) | ,640 | | ,537 | | ,140 | | ,768 |
| | | NPogtoPogGoAng2D | 106,6(5,9) | ,390 | | ,534 | | ,484 | | ,854 |

Tablo 4.33. (Devam) PPC genişlik ortalama ve (s.d.) değerleriyle sefalometrik parametrelerin karşılaştırması

| | Kanal genisligi baslangic sagittal sol ppc | Sefalometrik parametreler | ortalama(s.d.) | p değeri | Kanal genisligi 1. dirsek sagittal sol ppc | p değeri | Kanal genisligi 2. dirsek sagittal sol ppc | p değeri | Kanal genisligi bitiş sagittal sol ppc | p değeri |
|---|---|---|---|---|---|---|---|---|---|---|
| erkek | 2,9(0,7) | PostFaceHtSGo2D | 85,3(8,1) | ,001 | 2,6(0,7) | ,000 | 2,6(0,6) | ,001 | 2,9(0,7) | ,000 |
| | | ChinAngIdPgMP2D | 64,7(10,5) | ,000 | | ,000 | | ,000 | | ,000 |
| | | FacialLnInterFHAng2D | 94,4(3,9) | ,032 | | ,020 | | ,045 | | ,011 |
| | | PAFaceHtRatio2D | 0,7(0,1) | ,002 | | ,001 | | ,005 | | ,000 |
| | | GoGntoSNAng2D | 31,2(10,5) | ,001 | | ,001 | | ,002 | | ,000 |
| | | FMAMPFHAng2D | 25,5(8,9) | ,004 | | ,002 | | ,003 | | ,000 |
| | | MPSNAng2D | 33,3(10,7) | ,002 | | ,001 | | ,002 | | ,000 |
| | | MPOPAng2D | 18,8(8,7) | ,001 | | ,000 | | ,000 | | ,000 |
| | | NPogtoPogGoAng2D | 105,9(9,0) | ,000 | | ,000 | | ,000 | | ,000 |
| | Kanal genisligi baslangic sagittal sol ppc | Sefalometrik parametreler | ortalama(s.d.) | p değeri | Kanal genisligi 1. dirsek sagittal sol ppc | p değeri | Kanal genisligi 2. dirsek sagittal sol ppc | p değeri | Kanal genisligi bitiş sagittal sol ppc | p değeri |
| kadın | 2,7(0,6) | PostFaceHtSGo2D | 75,7(5,7) | ,568 | 2,3(0,3) | ,888 | 2,4(0,4) | ,317 | 2,7(0,5) | ,618 |
| | | ChinAngIdPgMP2D | 62,3(6,3) | ,316 | | ,011 | | ,093 | | ,059 |
| | | FacialLnInterFHAng2D | 94,0(4,0) | ,666 | | ,021 | | ,618 | | ,842 |
| | | PAFaceHtRatio2D | 0,7(0,1) | ,608 | | ,073 | | ,887 | | ,681 |
| | | GoGntoSNAng2D | 32,2(7,9) | ,742 | | ,029 | | ,644 | | ,864 |
| | | FMAMPFHAng2D | 26,1(7,6) | ,519 | | ,003 | | ,221 | | ,493 |
| | | MPSNAng2D | 34,5(8,0) | ,721 | | ,016 | | ,572 | | ,955 |
| | | MPOPAng2D | 18,6(5,8) | ,650 | | ,200 | | ,316 | | ,069 |
| | | NPogtoPogGoAng2D | 106,6(5,9) | ,281 | | ,132 | | ,318 | | ,920 |

**Erkekler**

Çalışmamızda erkeklerde sagittal projeksiyonda sol PPC genişliği arttıkça PostFaceHtSGo2D, ChinAngIdPgMP2D, FacialLnInterFHAng2D, PAFaceHtRatio2D ölçümlerinin azaldığı, bu farkın istatistiksel olarak anlamlı olduğu bulunmuştur ($p<0,05$).

Çalışmamızda erkeklerde sagittal projeksiyonda sol PPC genişliği arttıkça GoGntoSNAng2D, FMAMPFHAng2D, MPSNAng2D, MPOPAng2D, NPogtoPogGoAng2D ölçümlerinin de arttığı, bu farkın istatistiksel olarak anlamlı olduğu bulunmuştur ($p<0,05$).

**Kadınlar**

Çalışmamızda kadınlarda sagittal projeksiyonda sağ ve sol PPC genişlik ölçümleri ile analizde kullanılan parametreler arasında istatistiksel olarak anlamlı bir fark bulunmamıştır (p>0,05).

## 4.20. Fissura Pterygomaxillaris ile İlgili Sefalometrik bulgular

### 4.20.1. PMF Uzunluk ölçümleri

Tablo 4.34. PMF uzunluk ortalama ve (s.d.) sefalometrik parametrelerin karşılaştırması.

| | | | | | | |
|---|---|---|---|---|---|---|
| **erkek** | **PMF uzunluk sağ** | **Sefalometrik parametreler** | **ortalama(s.d.)** | **p değeri** | **PMF uzunluk sol** | **p değeri** |
| | **17,9(3,3)** | U1toAperp2D | 3,9(2,2) | **,032** | **18,3(2,9)** | ,107 |
| | | PostFaceHtSGo2D | 85,3(8,1) | ,643 | | ,900 |
| **kadın** | **PMF uzunluk sağ** | **Sefalometrik parametreler** | **ortalama(s.d.)** | **p değeri** | **PMF uzunluk sol** | **p değeri** |
| | **16,7(3,5)** | U1toAperp2D | 4,2(2,4) | ,342 | **15,9(3,3)** | ,492 |
| | | PostFaceHtSGo2D | 75,7(5,7) | ,324 | | ,025 |

**Erkekler**

Çalışmamızda erkeklerde sagittal projeksiyonda sağ PMF uzunluğu arttıkça U1toAperp2D ölçümünün de arttığı, bu farkın istatistiksel olarak anlamlı olduğu bulunmuştur (p<0,05).

**Kadınlar**

Çalışmamızda kadınlarda sagittal projeksiyonda sol PMF uzunluğu arttıkça PostFaceHtSGo2D ölçümünün de arttığı, bu farkın istatistiksel olarak anlamlı olduğu bulunmuştur (p<0,05).

### 4.20.2. PMF Genişlik ölçümleri

Tablo 4.35. PMF genişlik ortalama ve (s.d.) ölçümleriyle sefalometrik parametrelerin karşılaştırması.

| | PMF genişlik sağ | Sefalometrik parametreler | ortalama(s.d.) | p değeri | PMF genişlik sol | p değeri |
|---|---|---|---|---|---|---|
| erkek | 7,9(1,9) | MaxSkeletal2D | -1(4,2) | ,599 | 7,2(1,6) | **,004** |
| | | MandSkeletal2D | -9,5(8,0) | ,974 | | **,027** |
| | | LwLiptoEPln2D | -4(5,5) | **,003** | | ,205 |
| | | LwLiptoHLine2D | 0,3(3,6) | **,004** | | ,108 |
| | | OPtoFHAng2D | 10,2(4,2) | **,039** | | ,269 |
| kadın | PMF genişlik sağ | Sefalometrik parametreler | ortalama(s.d.) | p değeri | PMF genişlik sol | p değeri |
| | 7,3(1,3) | MaxSkeletal2D | -0,3(4,2) | ,386 | 6,6(1,3) | ,274 |
| | | MandSkeletal2D | -8,1(8,3) | ,206 | | ,678 |
| | | LwLiptoEPln2D | -4,3(5,0) | ,651 | | ,708 |
| | | LwLiptoHLine2D | -1,2(6,8) | ,614 | | ,507 |
| | | OPtoFHAng2D | 10,0(5,0) | ,473 | | ,697 |

**Erkekler**

Çalışmamızda erkeklerde sagittal projeksiyonda sol PMF genişliği arttıkça MaxSkeletal2D, MandSkeletal2D ölçümlerinin de arttığı, bu farkın istatistiksel olarak anlamlı olduğu bulunmuştur ($p<0,05$).

Çalışmamızda erkeklerde sagittal projeksiyonda sağ PMF genişliği arttıkça LwLiptoEPln2D, LwLiptoHLine2D, OPtoFHAng2D ölçümlerinin de arttığı, bu farkın istatistiksel olarak anlamlı olduğu bulunmuştur ($p<0,05$).

**Kadınlar**

Çalışmamızda kadınlarda sagittal projeksiyonda sağ PMF genişliği arttıkça SNB, SNBAng2D, SNPogAng2D, PostFaceHtSGo2D, PAFaceHtRatio2D ölçümlerinin de arttığı, bu farkın istatistiksel olarak anlamlı olduğu bulunmuştur ($p<0,05$).

### 4.20.3. PMF Alan ölçümleri

Çalışmamızda PMF aksiyal alan ölçümleri yapılarak lokalizasyon ve cinsiyetlere göre ortalama ve standart sapma değerleri belirlenip istatistiksel olarak incelenmiştir.

Tablo 4.36. PMF aksiyal alan, ortalama ve (s.d.) ölçümleriyle sefalometrik parametrelerin karşılaştırması

| | fissure axial alan sağ | Sefalometrik parametreler | ortalama(s.d.) | p değeri | fissure axial alan sol | p değeri | | fissure axial alan sağ | Sefalometrik parametreler | ortalama(s.d.) | p değeri | fissure axial alan sol | p değeri |
|---|---|---|---|---|---|---|---|---|---|---|---|---|---|
| erkek | 91,0(24,2) | JawRelAng2D | 4,3(2,8) | **,042** | 87,8(27,1) | ,116 | kadın | 91,4(26,9) | JawRelAng2D | 4,0(2,6) | ,244 | 82,1(24,2) | ,739 |
| | | ProsthionNAAng2D | 2,9(1,6) | **,023** | | ,058 | | | ProsthionNAAng2D | 3,2(1,8) | ,142 | | ,969 |
| | | U1toNA2D | 4,3(2,7) | **,040** | | ,087 | | | U1toNA2D | 4,3(2,8) | ,689 | | ,895 |
| | | LMdL | 124,6(6,2) | ,095 | | **,037** | | | LMdL | 116,2(5,4) | ,676 | | ,232 |
| | | MandLengCPGn2D | 111,7(7,5) | ,061 | | **,007** | | | MandLengCPGn2D | 105,5(6,5) | ,815 | | ,417 |
| | | AngofConvexity2D | 8,4(5,5) | **,038** | | ,109 | | | AngofConvexity2D | 8,486,2) | ,141 | | ,537 |
| | | MaxMandDifferential | 29,6(7,3) | ,191 | | ,054 | | | MaxMandDifferential | 25,8(6,3) | ,076 | | ,705 |
| | | LFH | 70,4(9,0) | ,684 | | ,324 | | | LFH | 63,9(8,7) | ,217 | | ,907 |
| | | LMdRH | 63,5(6,2) | ,522 | | ,074 | | | LMdRH | 56,1(4,9) | ,090 | | ,077 |
| | | RMdL | 124,0(6,0) | ,062 | | **,012** | | | RMdL | 116,8(5,9) | ,814 | | ,273 |
| | | AntFaceHtNMe2D | 123,4(8,9) | ,416 | | ,079 | | | AntFaceHtNMe2D | 114,1(7,9) | ,477 | | ,620 |
| | | LwFaceHtANSGn2D | 68,4(9,1) | ,622 | | ,270 | | | LwFaceHtANSGn2D | 61,7(8,9) | ,145 | | ,671 |
| | | LwFaceHtANSMe2D | 70,4(9,0) | ,684 | | ,324 | | | LwFaceHtANSMe2D | 63,9(8,7) | ,217 | | ,908 |
| | | TotFaceHtNGn2D | 121,8(9,1) | ,384 | | ,068 | | | TotFaceHtNGn2D | 112,4(7,9) | ,339 | | ,879 |
| | | Overbite2D | 2,5(2,6) | ,290 | | ,697 | | | Overbite2D | 1,8(2,1) | **,017** | | ,413 |
| | | L1OPAng2D | 65,7(9,6) | ,441 | | ,322 | | | L1OPAng2D | 67,4(8,2) | **,012** | | ,268 |
| | | NPogtoPogGoAng2D | 105,9(9,0) | ,479 | | ,280 | | | NPogtoPogGoAng2D | 106,6(5,9) | **,020** | | ,217 |
| | | OPtoABAng2D | 82,3(7,2) | ,751 | | ,795 | | | OPtoABAng2D | 83,2(5,9) | **,040** | | ,276 |
| | | PalatalMandibleAng2D | 22,4(8,6) | ,970 | | ,551 | | | PalatalMandibleAng2D | 23,7(10,0) | ,054 | | ,358 |
| | | AntCranBaseSN2D | 69,1(2,9) | ,761 | | ,124 | | | AntCranBaseSN2D | 65,7(2,4) | ,184 | | ,471 |
| | | GoGntoSNAng2D | 31,2(10,5) | ,704 | | ,433 | | | GoGntoSNAng2D | 32,2(7,9) | ,073 | | ,346 |
| | | FMAMPFHAng2D | 25,5(8,9) | ,814 | | ,538 | | | FMAMPFHAng2D | 26,1(7,6) | ,341 | | ,938 |
| | | MPSNAng2D | 33,3(10,7) | ,772 | | ,494 | | | MPSNAng2D | 34,5(8,0) | ,129 | | ,537 |
| | | OPtoFHAng2D | 10,2(4,2) | ,711 | | ,645 | | | OPtoFHAng2D | 10,0(5,0) | ,123 | | ,578 |
| | | MaxSkeletal2D | -1(4,2) | ,338 | | ,322 | | | MaxSkeletal2D | -0,3(4,2) | ,741 | | ,715 |
| | | MandSkeletal2D | -9,5(8,0) | ,547 | | ,832 | | | MandSkeletal2D | -8,1(8,3) | ,986 | | ,497 |
| | | ChinAngldPgMP2D | 64,7(10,5) | ,337 | | ,274 | | | ChinAngldPgMP2D | 62,3(6,3) | ,329 | | ,735 |
| | | PAFaceHtRatio2D | 0,7(0,1) | ,732 | | ,414 | | | PAFaceHtRatio2D | 0,7(0,1) | ,067 | | ,260 |
| | | IMPAL1MPAng2D | 95,9(11,9) | ,728 | | ,651 | | | IMPAL1MPAng2D | 94,6(8,3) | ,193 | | ,768 |
| | | UpFaceHtNANS2D | 54,6(5,0) | ,715 | | ,340 | | | UpFaceHtNANS2D | 51,9(5,7) | ,304 | | ,421 |
| | | CranMxBsSNPPAng2D | 9,9(5,3) | ,629 | | ,964 | | | CranMxBsSNPPAng2D | 10,9(6,9) | ,312 | | ,538 |
| | | U1PalatalPlnAng2D | 109,0(7,3) | ,423 | | ,421 | | | U1PalatalPlnAng2D | 110,1(8,9) | ,063 | | ,093 |
| | | ABPlaneAng2D | -6,5(6,1) | ,307 | | ,517 | | | ABPlaneAng2D | -7(5,4) | ,171 | | ,426 |

Çalışmamızda PMF koronal alan ölçümleri yapılarak lokalizasyon ve cinsiyetlere göre ortalama ve standart sapma değerleri belirlenip istatistiksel olarak incelenmiştir.

Tablo 4.37. PMF koronal alan ortalama ve (s.d.) ölçümleriyle sefalometrik parametrelerin karşılaştırması

| | fissure koronal alan sağ | Sefalometrik parametreler | ortalama(s.d.) | p değeri | fissure koronal alan sol | p değeri | | fissure koronal alan sağ | Sefalometrik parametreler | ortalama(s.d.) | p değeri | fissure koronal alan sol | p değeri |
|---|---|---|---|---|---|---|---|---|---|---|---|---|---|
| erkek | 94,4(28,9) | JawRelAng2D | 4,3(2,8) | ,849 | 86,9(25,0) | ,466 | kadın | 82,5(21,2) | JawRelAng2D | 4,0(2,6) | ,396 | 77,0(20,9) | ,147 |
| | | ProsthionNAAng2D | 2,9(1,6) | ,733 | | ,658 | | | ProsthionNAAng2D | 3,2(1,8) | ,824 | | ,437 |
| | | U1toNA2D | 4,3(2,7) | ,899 | | ,872 | | | U1toNA2D | 4,3(2,8) | ,771 | | ,594 |
| | | LMdL | 124,6(6,2) | ,537 | | ,250 | | | LMdL | 116,2(5,4) | ,801 | | ,514 |
| | | MandLengCPGn2D | 111,7(7,5) | ,415 | | ,388 | | | MandLengCPGn2D | 105,5(6,5) | ,542 | | ,146 |
| | | AngofConvexity2D | 8,4(5,5) | ,916 | | ,570 | | | AngofConvexity2D | 8,4(6,2) | ,229 | | ,035 |
| | | MaxMandDifferential | 29,6(7,3) | ,424 | | ,637 | | | MaxMandDifferential | 25,8(6,3) | ,047 | | ,007 |
| | | LFH | 70,4(9,0) | ,330 | | ,369 | | | LFH | 63,9(8,7) | ,031 | | ,008 |
| | | LMdRH | 63,5(6,2) | ,654 | | ,368 | | | LMdRH | 56,1(4,9) | ,068 | | ,914 |
| | | RMdL | 124,0(6,0) | ,244 | | ,264 | | | RMdL | 116,8(5,9) | ,386 | | ,064 |
| | | AntFaceHtNMe2D | 123,4(8,9) | ,300 | | ,399 | | | AntFaceHtNMe2D | 114,1(7,9) | ,056 | | ,180 |
| | | LwFaceHtANSGn2D | 68,4(9,1) | ,228 | | ,257 | | | LwFaceHtANSGn2D | 61,7(8,9) | ,025 | | ,005 |
| | | LwFaceHtANSMe2D | 70,4(9,0) | ,330 | | ,369 | | | LwFaceHtANSMe2D | 63,9(8,7) | ,031 | | ,008 |
| | | TotFaceHtNGn2D | 121,8(9,1) | ,213 | | ,286 | | | TotFaceHtNGn2D | 112,4(7,9) | ,042 | | ,123 |
| | | Overbite2D | 2,5(2,6) | ,056 | | ,325 | | | Overbite2D | 1,8(2,1) | ,973 | | ,591 |
| | | L1OPAng2D | 65,7(9,6) | ,834 | | ,981 | | | L1OPAng2D | 67,4(8,2) | ,019 | | ,191 |
| | | NPogtoPogGoAng2D | 105,9(9,0) | ,887 | | ,913 | | | NPogtoPogGoAng2D | 106,6(5,9) | ,003 | | ,014 |
| | | OPtoABAng2D | 82,3(7,2) | ,137 | | ,030 | | | OPtoABAng2D | 83,2(5,9) | ,049 | | ,068 |
| | | PalatalMandibleAng2D | 22,4(8,6) | ,959 | | ,882 | | | PalatalMandibleAng2D | 23,7(10,0) | ,004 | | ,002 |
| | | AntCranBaseSN2D | 69,1(2,9) | ,866 | | ,723 | | | AntCranBaseSN2D | 65,7(2,4) | ,016 | | ,060 |
| | | GoGntoSNAng2D | 31,2(10,5) | ,670 | | ,676 | | | GoGntoSNAng2D | 32,2(7,9) | ,007 | | ,098 |
| | | FMAMPFHAng2D | 25,5(8,9) | ,590 | | ,513 | | | FMAMPFHAng2D | 26,1(7,6) | ,005 | | ,081 |
| | | MPSNAng2D | 33,3(10,7) | ,529 | | ,521 | | | MPSNAng2D | 34,5(8,0) | ,010 | | ,149 |
| | | OPtoFHAng2D | 10,2(4,2) | ,883 | | ,726 | | | OPtoFHAng2D | 10,0(5,0) | ,037 | | ,210 |
| | | MaxSkeletal2D | -1(4,2) | ,863 | | ,608 | | | MaxSkeletal2D | -0,3(4,2) | ,034 | | ,085 |
| | | MandSkeletal2D | -9,5(8,0) | ,452 | | ,714 | | | MandSkeletal2D | -8,1(8,3) | ,046 | | ,262 |
| | | ChinAngldPgMP2D | 64,7(10,5) | ,443 | | ,879 | | | ChinAngldPgMP2D | 62,3(6,3) | ,025 | | ,576 |
| | | PAFaceHtRatio2D | 0,7(0,1) | ,339 | | ,341 | | | PAFaceHtRatio2D | 0,7(0,1) | ,004 | | ,095 |
| | | IMPAL1MPAng2D | 95,9(11,9) | ,482 | | ,793 | | | IMPAL1MPAng2D | 94,6(8,3) | ,006 | | ,021 |
| | | UpFaceHtNANS2D | 54,6(5,0) | ,849 | | ,870 | | | UpFaceHtNANS2D | 51,9(5,7) | ,497 | | ,021 |
| | | CranMxBsSNPPAng2D | 9,9(5,3) | ,983 | | ,504 | | | CranMxBsSNPPAng2D | 10,9(6,9) | ,264 | | ,007 |
| | | U1PalatalPlnAng2D | 109,0(7,3) | ,734 | | ,888 | | | U1PalatalPlnAng2D | 110,1(8,9) | ,064 | | ,041 |
| | | ABPlaneAng2D | -6,5(6,1) | ,479 | | ,348 | | | ABPlaneAng2D | -7(5,4) | ,176 | | ,037 |

Çalışmamızda PMF sagittal alan ölçümleri yapılarak lokalizasyon ve cinsiyetlere göre ortalama ve standart sapma değerleri belirlenip istatistiksel olarak incelenmiştir.

Tablo 4.38. PMF sagittal alan ortalama ve (s.d.) ölçümleriyle sefalometrik parametrelerin karşılaştırması

| | fissure sagittal alan sağ | Sefalometrik parametreler | ortalama(s.d.) | p değeri | fissure sagittal alan sol | p değeri | | fissure sagittal alan sağ | Sefalometrik parametreler | ortalama(s.d.) | p değeri | fissure sagittal alan sol | p değeri |
|---|---|---|---|---|---|---|---|---|---|---|---|---|---|
| erkek | 109,0(25,0) | JawRelAng2D | 4,3(2,8) | ,960 | 106,4(21,9) | ,144 | kadın | 95,0(19,1) | JawRelAng2D | 4,0(2,6) | ,885 | 91,5(16,2) | ,691 |
| | | ProsthionNAAng2D | 2,9(1,6) | ,273 | | ,318 | | | ProsthionNAAng2D | 3,2(1,8) | ,423 | | ,841 |
| | | U1toNA2D | 4,3(2,7) | ,101 | | ,477 | | | U1toNA2D | 4,3(2,8) | ,690 | | ,571 |
| | | LMdL | 124,6(6,2) | ,014 | | ,001 | | | LMdL | 116,2(5,4) | ,005 | | ,087 |
| | | MandLengCPGn2D | 111,7(7,5) | ,004 | | ,069 | | | MandLengCPGn2D | 105,5(6,5) | ,003 | | ,107 |
| | | AngofConvexity2D | 8,4(5,5) | ,890 | | ,249 | | | AngofConvexity2D | 8,486,2) | ,900 | | ,592 |
| | | MaxMandDifferential | 29,6(7,3) | ,016 | | ,051 | | | MaxMandDifferential | 25,8(6,3) | ,179 | | ,934 |
| | | LFH | 70,4(9,0) | ,032 | | ,005 | | | LFH | 63,9(8,7) | ,588 | | ,839 |
| | | LMdRH | 63,5(6,2) | ,026 | | ,002 | | | LMdRH | 56,1(4,9) | ,321 | | ,206 |
| | | RMdL | 124,0(6,0) | ,002 | | ,018 | | | RMdL | 116,8(5,9) | ,008 | | ,068 |
| | | AntFaceHtNMe2D | 123,4(8,9) | ,004 | | ,005 | | | AntFaceHtNMe2D | 114,1(7,9) | ,137 | | ,661 |
| | | LwFaceHtANSGn2D | 68,4(9,1) | ,028 | | ,003 | | | LwFaceHtANSGn2D | 61,7(8,9) | ,762 | | ,888 |
| | | LwFaceHtANSMe2D | 70,4(9,0) | ,032 | | ,005 | | | LwFaceHtANSMe2D | 63,9(8,7) | ,588 | | ,839 |
| | | TotFaceHtNGn2D | 121,8(9,1) | ,004 | | ,004 | | | TotFaceHtNGn2D | 112,4(7,9) | ,224 | | ,614 |
| | | Overbite2D | 2,5(2,6) | ,597 | | ,393 | | | Overbite2D | 1,8(2,1) | ,403 | | ,801 |
| | | L1OPAng2D | 65,7(9,6) | ,523 | | ,053 | | | L1OPAng2D | 67,4(8,2) | ,047 | | ,423 |
| | | NPogtoPogGoAng2D | 105,9(9,0) | ,128 | | ,365 | | | NPogtoPogGoAng2D | 106,6(5,9) | ,548 | | ,231 |
| | | OPtoABAng2D | 82,3(7,2) | ,741 | | ,307 | | | OPtoABAng2D | 83,2(5,9) | ,771 | | ,800 |
| | | PalatalMandibleAng2D | 22,4(8,6) | ,444 | | ,283 | | | PalatalMandibleAng2D | 23,7(10,0) | ,813 | | ,675 |
| | | AntCranBaseSN2D | 69,1(2,9) | ,771 | | ,538 | | | AntCranBaseSN2D | 65,7(2,4) | ,831 | | ,142 |
| | | GoGntoSNAng2D | 31,2(10,5) | ,142 | | ,282 | | | GoGntoSNAng2D | 32,2(7,9) | ,849 | | ,144 |
| | | FMAMPFHAng2D | 25,5(8,9) | ,487 | | ,524 | | | FMAMPFHAng2D | 26,1(7,6) | ,673 | | ,395 |
| | | MPSNAng2D | 33,3(10,7) | ,183 | | ,353 | | | MPSNAng2D | 34,5(8,0) | ,957 | | ,172 |
| | | OPtoFHAng2D | 10,2(4,2) | ,837 | | ,975 | | | OPtoFHAng2D | 10,0(5,0) | ,715 | | ,621 |
| | | MaxSkeletal2D | -1(4,2) | ,406 | | ,704 | | | MaxSkeletal2D | -0,3(4,2) | ,628 | | ,873 |
| | | MandSkeletal2D | -9,5(8,0) | ,460 | | ,840 | | | MandSkeletal2D | -8,1(8,3) | ,459 | | ,576 |
| | | ChinAngldPgMP2D | 64,7(10,5) | ,879 | | ,917 | | | ChinAngldPgMP2D | 62,3(6,3) | ,486 | | ,031 |
| | | PAFaceHtRatio2D | 0,7(0,1) | ,139 | | ,681 | | | PAFaceHtRatio2D | 0,7(0,1) | ,862 | | ,181 |
| | | IMPAL1MPAng2D | 95,9(11,9) | ,312 | | ,401 | | | IMPAL1MPAng2D | 94,6(8,3) | ,048 | | ,963 |
| | | UpFaceHtNANS2D | 54,6(5,0) | ,210 | | ,676 | | | UpFaceHtNANS2D | 51,9(5,7) | ,304 | | ,298 |
| | | CranMxBsSNPPAng2D | 9,9(5,3) | ,775 | | ,338 | | | CranMxBsSNPPAng2D | 10,9(6,9) | ,684 | | ,334 |
| | | U1PalatalPlnAng2D | 109,0(7,3) | ,959 | | ,166 | | | U1PalatalPlnAng2D | 110,1(8,9) | ,747 | | ,115 |
| | | ABPlaneAng2D | -6,5(6,1) | ,324 | | ,426 | | | ABPlaneAng2D | -7(5,4) | ,667 | | ,562 |

**Erkekler**

Çalışmamızda erkeklerde horizontal projeksiyonda sağ PMF alanı arttıkça JawRelAng2D ölçümünün azaldığı, ProsthionNAAng2D, U1toNA2D ölçümlerinin arttığı, bu farkların istatistiksel olarak anlamlı olduğu bulunmuştur ($p<0,05$).

Çalışmamızda erkeklerde horizontal projeksiyonda sol PMF alanı arttıkça LMdL, MandLengCPGn2D ölçümlerinin de arttığı, bu farkın istatistiksel olarak anlamlı olduğu bulunmuştur ($p<0,05$).

Çalışmamızda erkeklerde aksiyal kesitte sağ PMF alanı arttıkça AngofConvexity2D ölçümünün azaldığı, bu farkın istatistiksel olarak anlamlı olduğu bulunmuştur ($p<0,05$).

Çalışmamızda erkeklerde sagittal projeksiyonda sağ PMF alanı arttıkça MaxMandDifferential ölçümünün de arttığı, bu farkın istatistiksel olarak anlamlı olduğu bulunmuştur (p<0,05).

Çalışmamızda erkeklerde sagittal projeksiyonda sağ ve sol PMF alanı arttıkça LFH, LMdRH, RMdL, LMdL, AntFaceHtNMe2D, LwFaceHtANSGn2D, LwFaceHtANSMe2D, TotFaceHtNGn2D ölçümlerinin de arttığı, bu farkın istatistiksel olarak anlamlı olduğu bulunmuştur (p<0,05).

Çalışmamızda erkeklerde sagittal projeksiyonda sol PMF alanı arttıkça LFH ölçümünün de arttığı, bu farkın istatistiksel olarak anlamlı olduğu bulunmuştur (p<0,05).

**Kadınlar**

Çalışmamızda kadınlarda horizontal projeksiyonda sağ PMF alanı arttıkça Overbite2D ölçümünün de arttığı, bu farkın istatistiksel olarak anlamlı olduğu bulunmuştur (p<0,05).

Çalışmamızda kadınlarda horizontal projeksiyonda sağ PMF alanı arttıkça L1OPAng2D, NPogtoPogGoAng2D, OPtoABAng2D ölçümlerinin azaldığı, bu farkın istatistiksel olarak anlamlı olduğu bulunmuştur (p<0,05).

Çalışmamızda kadınlarda frontal projeksiyonda sağ ve sol PMF alanı arttıkça LFH, LwFaceHtANSGn2D, LwFaceHtANSMe2D, MaxMandDifferential, NPogtoPogGoAng2D, PalatalMandibleAng2D ölçümlerinin azaldığı, bu farkın istatistiksel olarak anlamlı olduğu bulunmuştur (p<0,05).

Çalışmamızda kadınlarda frontal projeksiyonda sağ PMF alanı arttıkça AntCranBaseSN2D, TotFaceHtNGn2D, GoGntoSNAng2D, L1OPAng2D, FMAMPFHAng2D, MPSNAng2D, OPtoFHAng2D, OPtoABAng2D ölçümlerinin azaldığı, bu farkın istatistiksel olarak anlamlı olduğu bulunmuştur (p<0,05).

Çalışmamızda kadınlarda frontal projeksiyonda sağ PMF alanı arttıkça MaxSkeletal2D, MandSkeletal2D, ChinAngIdPgMP2D, PAFaceHtRatio2D ölçümlerinin de arttığı, bu farkın istatistiksel olarak anlamlı olduğu bulunmuştur (p<0,05).

Çalışmamızda kadınlarda frontal projeksiyonda sağ ve sol PMF alanı arttıkça IMPAL1MPAng2D ölçümlerinin de arttığı, bu farkın istatistiksel olarak anlamlı olduğu bulunmuştur (p<0,05).

Çalışmamızda kadınlarda frontal projeksiyonda sol PMF alanı arttıkça UpFaceHtNANS2D, AngofConvexity2D, CranMxBsSNPPAng2D, U1PalatalPlnAng2D ölçümlerinin de arttığı, bu farkın istatistiksel olarak anlamlı olduğu bulunmuştur (p<0,05).

Çalışmamızda kadınlarda frontal projeksiyonda sol PMF alanı arttıkça ABPlaneAng2D ölçümünün azaldığı, bu farkın istatistiksel olarak anlamlı olduğu bulunmuştur (p<0,05).

## 4.21. Fossa Pterygopalatina ile İlgili Sefalometrik bulgular

### 4.21.1. FPP Hacim ölçümleri

Tablo 4.39. FPP hacim ortalama ve (s.d.) değerleri sefalometrik parametrelerin karşılaştırması

| | FPP hacim sağ | Sefalometrik parametreler | ortalama (s.d.) | p değeri | FPP hacim sol | p değeri |
|---|---|---|---|---|---|---|
| erkek | 1009,4(451,0) | LFH | 70,4(9,0) | ,239 | 978,2(319,2) | ,213 |
| | | LwFaceHtANSGn2D | 68,4(9,1) | ,210 | | ,179 |
| | | LwFaceHtANSMe2D | 70,4(9,0) | ,239 | | ,213 |
| | | GoGntoSNAng2D | 31,2(10,5) | ,311 | | ,321 |
| | | MPSNAng2D | 33,3(10,7) | ,282 | | ,293 |
| | | NPogtoPogGoAng2D | 105,9(9,0) | ,514 | | ,412 |
| | | PalatalMandibleAng2D | 22,4(8,6) | ,785 | | ,851 |
| | | PogtoNB2D | 1,5(2,5) | ,258 | | ,518 |
| | | PAFaceHtRatio2D | 0,7(0,1) | ,296 | | ,153 |
| | | FMAMPFHAng2D | 25,5(8,9) | ,494 | | ,320 |
| | | YAxisSGnSNAng2D | 70,7(5,2) | ,546 | | ,791 |
| | | LMdRH | 63,5(6,2) | ,769 | | ,313 |
| | | MaxLengCPA2D | 82,1(6,5) | ,802 | | ,988 |
| | **FPP hacim sağ** | **Sefalometrik parametreler** | **ortalama( s.d.)** | **p değeri** | **FPP hacim sol** | **p değeri** |
| kadın | 842,6(265,0) | LFH | 63,9(8,7) | **,011** | 834,6(256,0) | **,027** |
| | | LwFaceHtANSGn2D | 61,7(8,9) | **,009** | | **,032** |
| | | LwFaceHtANSMe2D | 63,9(8,7) | **,011** | | **,027** |
| | | GoGntoSNAng2D | 32,2(7,9) | **,013** | | **,019** |
| | | MPSNAng2D | 34,5(8,0) | **,020** | | **,019** |
| | | NPogtoPogGoAng2D | 106,6(5,9) | **,022** | | **,026** |
| | | PalatalMandibleAng2D | 23,7(10,0) | **,018** | | **,032** |
| | | PogtoNB2D | 1,4(1,4) | **,019** | | **,002** |
| | | PAFaceHtRatio2D | 0,7(0,1) | **,024** | | **,018** |
| | | FMAMPFHAng2D | 26,1(7,6) | **,040** | | ,077 |
| | | YAxisSGnSNAng2D | 69,9(4,8) | **,026** | | ,076 |
| | | LMdRH | 56,1(4,9) | ,106 | | **,036** |
| | | MaxLengCPA2D | 79,8(6,2) | ,200 | | **,040** |

**Erkekler**

Çalışmamızda erkeklerde sağ ve sol FPP hacim ölçümleri ile analizde kullanılan parametreler arasında istatistiksel olarak anlamlı bir fark bulunmamıştır ($p>0,05$).

**Kadınlar**

Çalışmamızda kadınlarda sağ ve sol FPP hacmi arttıkça LFH, LwFaceHtANSGn2D, LwFaceHtANSMe2D, GoGntoSNAng2D, MPSNAng2D, NPogtoPogGoAng2D, PalatalMandibleAng2D ölçümlerinin azaldığı, bu farkın istatistiksel olarak anlamlı olduğu bulunmuştur ($p<0,05$).

Çalışmamızda kadınlarda sağ ve sol FPP hacmi arttıkça PogtoNB2D, PAFaceHtRatio2D ölçümlerinin de arttığı, bu farkın istatistiksel olarak anlamlı olduğu bulunmuştur ($p<0,05$).

Çalışmamızda kadınlarda sağ FPP hacmi arttıkça FMAMPFHAng2D, YAxisSGnSNAng2D ölçümlerinin ölçümlerinin azaldığı, bu farkın istatistiksel olarak anlamlı olduğu bulunmuştur ($p<0,05$).

Çalışmamızda kadınlarda sol FPP hacmi arttıkça LMdRH, MaxLengCPA2D ölçümlerinin de arttığı, bu farkın istatistiksel olarak anlamlı olduğu bulunmuştur ($p<0,05$).

# 5.TARTIŞMA

Çalışmamıza 825 hastaya ait KIKT datası dahil edilmiştir. Dental implant öncesi değerlendirme, gömülü yirmi yaş dişi cerrahisi, LeFort I osteotomisi öncesi planlama, ortodonti hastaları için sefalometrik analizlerin yapılması gibi çeşitli sebeplerden dolayı KIKT ile radyolojik tetkikleri yapılmış hasta verilerinin retrospektif olarak değerlendirilmesi gerçekleştirilmiştir. Çalışmamızda, yaşları 18 ile 91 arasında değişen 377si erkek, 448'i kadın olmak üzere toplam 825 hasta incelenmiştir. Hastaların yaş ortalamaları erkeklerde 45,7, kadınlarda ise 54,3 olarak tespit edilmiştir.

Çene yüz bölgesinde yapılacak anestezi prosedürlerinde ve cerrahi işlemlerde kemik yapılar arasında kalan nörovasküler yapıların şekil, boyut ve konumlarının değerlendirilmesi yapılacak işlemler sırasında ve sonrasında karşılaşılabilecek komplikasyonların en aza indirgenmesi açısından önemlidir. Bu devrede diagnostik görüntüleme yöntemleri olarak konvansiyonel görüntüleme olarak intraoral ve ekstraoral radyografların yetersiz kaldığı durumlarda ileri görüntüleme tekniklerinin kullanılması kaçınılmazdır. Tanaka ve diğerleri (2011) dentomaksillofasiyal bölgenin cerrahisinde anatomik varyasyonların göz önünde bulundurulmadan, gerek implant cerrahisinde gerekse diğer cerrahi prosedürlerin uygulanması açısından güvenli olduğu düşünülen alanların yetersiz değerlendirilmesi sonucu nörosensörial komplikasyonların postoperatif olarak ortaya çıkabileceğini belirtmişlerdir (Tanaka ve diğerleri, 2011).

Çalışmamızda yapılan retrospektif değerlendirmede daha önce literatürde sınıflandırılmamış olan PPC'nin FPP ile *foramen palatinum majus* arasında izlediği yolda gösterdiği farklılıklar göz önünde bulundurularak; konkav-düz-konveks, öne eğimli-düz, konveks-düz, düz, konkav, düz-vertikal kavisli, düz-arkaya eğimli, konkav-konveks, arkaya eğimli, düz-konkav-düz, düz-konkav, düz-konveks olarak 12 tip PPC belirlenmiştir.

Howard-Swirzinski ve diğerlerinin (2010); 265 kadın, 235 erkek toplam 500 hastada yaptıkları KIKT çalışmasında sagittal projeksiyonda PPC'nin sağ tarafta %91 anterior-inferior; %8 kanal seyri başlangıçta inferior, daha sonra anterior-inferior olacak şekilde; %1 diğer olarak; PPC'nin sol tarafta %94,5 anterior-inferior;

%5 kanal seyri öncelikle direkt olarak inferior, daha sonra anterior-inferior olacak şekilde; %0,5 diğer şeklinde seyrettiğini belirtmişlerdir. Aynı çalışmada, bilateral simetrik olarak incelendiğinde PPC'nin anterior-inferior yönde %88; öncelikle direkt olarak inferior, daha sonra anterior-inferior olacak şekilde %2; ve diğer olarak %0,02 olarak bulmuşlardır. Totalde anterior-inferior seyir %92,9; öncelikle direkt olarak inferior, daha sonra anterior-inferior olacak şekilde %6,5 ve diğer olarak %0,06 olarak bulmuşlardır (Howard-Swirzinski ve diğerleri, 2010).

Çalışmamızda daha fazla hasta üzerinde yapılan detaylı değerlendirmede PPC'nin seyri boyunca daha farklı traseler izlediğini belirleyerek sınıflandırmanın isimlendirilmesinde esas olarak kanalın sagittal projeksiyonda seyri esas alınmıştır.

Howard-Swirzinski ve diğerlerinin (2010) çalışmalarında belirledikleri önce anterior-inferior, sonra inferior yönde ilerleyen tip çalışmamızda öne eğimli-düz ve düz-vertikal kavisli; önce inferior sonra anterior-inferior yönde ilerleyen tip ise düz-konveks tip PPC ile benzerlik göstermektedir. Her ne kadar tipler açısından karşılaştırma doğru bulunmasa da, çalışmamızda toplamda önce anterior-inferior, sonra inferior yönde ilerleyen tipe karşılık gelen tipler sağ tarafta %19,9; sol tarafta toplamda %26,5 bulunurken; önce inferior sonra anterior-inferior yönde ilerleyen tip sağda %3,2; solda %2,1 oranında bulunmuştur. Yani bizim çalışmamızda anterior-inferior seyir gösteren PPC kanal tipi belirgin bir şekilde az tespit edilmiştir. Buna gerekçe olarak şekil varyasyonlarının daha detaylı değerlendirilmesi ve sınıflandırılması gösterilebilir.

Çalışmamızda PPC seyrinin posteriora doğru eğimli olan tipinin de var olduğu tespit edilmiş erkek ve kadınlarda toplamda düz-arkaya eğimli ve arkaya eğimli tip PPC sağ tarafta %18,7; sol tarafta % 20,1 oranında belirlenmiş olup bu varyasyonun da göz önünde bulundurularak bölgeye yapılacak anestezik uygulamalarda enjektörün yönlendirilmesinde dikkat edilmesi gerekliliği ortaya konulmuştur. Bu tip varyatif değişiklikler ancak uygulama öncesi radyolojik tetkiklerin yapılması ile belirlenebilir, fakat konvansiyonel radyografiler kanalın üç boyutlu yapısının değerlendirilmesi açısından yeterli değildir (Orhan ve diğerleri, 2011). Bu durumlarda gerek uygulama kolaylığı, maliyet ve hastaya verilen radyasyon dozunun BT'ye göre az oluşu ile KIKT'nin kemik dokuların incelenmesinde güvenle kullanılabileceğini çeşitli araştırmacılar yaptıkları

çalışmalarla ortaya koymuşlardır (Farman ve Scarfe, 2006; Hassan ve diğerleri, 2009; Pinsky ve diğerleri, 2006; Suomalainen ve diğerleri, 2008).

Çalışmamızda tespit edilen kanal tiplerinde konkavite ve konveksitelerin birlikte görüldüğü kanal tiplerinde anestezik uygulama derinliğine ulaşılamayabileceği göz önünde bulundurularak anestezi uygulamasının PPC aracılığı ile değil, PMF'den girilerek yapılmasının daha uygun bir yaklaşım olacağı düşünülmektedir. Zira kısa kanalların varlığında anestezik enjektör uzunluğunun ortalama kanal derinliğini aştığı durumlarda intravasküler enjeksiyon ve *n. infraorbitalis* zedelenmeleri gibi çevre nörovasküler yapılara zarar verilebileceği; oftalmik, intrakraniyal komplikasyonlara neden olabileceği (Hwang ve diğerleri, 2011); daha uzun kanalların varlığında ise gereken anestezik solüsyonun depolanamayacağı ve istenilen anestezik etkinin sağlanamayacağı göz önünde bulundurulmalıdır (Howard-Swirzinski ve diğerleri, 2010). Ayrıca PPC'ye erişimi engelleyecek herhangi bir patoloji varlığında ya da enjektörün kanal içerisinde ilerlemesine mani olacak düzensizlik durumlarında cerrahi uygulanması planlanan saha için gereken hemostaz sağlanamayabilir (Hawkins ve Isen, 1998). Peri-operatif ağrı kontrolü sağlanması için genel anestezi altında oral cerrahi müdahalede bulunulan hastalara kateter yerleştirilerek FPP'ye lokal anestezik uygulanması da anestezi gereksinimini azaltan ve post-operatif analjezi sağlayan farklı bir yöntemdir (Kohase ve diğerleri, 2002). Kateterin yerleştirilmesi esnasında ise; bölge anatomisinin iyi bilinmesinin, hem oluşabilecek komplikasyonların azaltılmasında hem de anestezi gereksiniminin efektif biçimde kullanılmasında yardımcı olacağı belirtilmiştir (Kohase ve diğerleri, 2002; Umino ve diğerleri, 2002).

Çalışmamızda fasiyal kanalda olduğu (Jäger ve Reiser, 2001) gibi PPC'de de dirseklerin var olduğu tespit edilmiştir. Çalışmamızda neredeyse bütün kanallar dirsekli bulunmuştur. Bu dirseklerin var oluşu da bölgeye yapılacak anestezik uygulamalar açısından, dirseklerin kanal trasesi ile yapacakları açının darlığına bağlı olarak uygulanabilirliğinde zorluk olarak klinisyenlerin karşısına çıkabileceği düşünülmelidir. Kanalın dirsek yaptığı noktalardaki darlıkları da anestezi uygulamasında zorluğa neden olabilecek bir başka parametredir. TN gibi oro-fasiyal ağrıların etyolojisinde dirsek bölgelerindeki darlıklarda vasküler yapıların sinirlere

bası yapabileceği göz önünde bulundurulmalıdır (Spin-Neto ve diğerleri, 2005; Sumioka ve diğerleri, 2011).

PPC'nin posterior maksilladaki seyri dikkate alındığında anteriorunda *sinus maxillaris*, posteriorunda *sinus sphenoidalis* olduğu; bu bölgelerdeki patolojik ve hacimsel değişikliklerin kanal şeklini ve dirsek yaptığı noktaları etkileyebileceği düşünülmektedir. *Sinus maxillaris* arka duvarı ve *sinus sphenoidalis* ön duvarındaki kalınlaşmaların PPC genişliği ile doğrudan ilintili olup olmadığı değerlendirilmiş, PPC genişliği arttıkça duvar kalınlıklarının arttığı görülmüştür. Bu da Moss'un FMT'deki komşu anatomik boşlukların birbirlerinin büyüme ve gelişimlerini etkileyeceği prensibi ile örtüşmektedir (Moss ve Salentijn, 1969).

Lawson ve diğerleri (2008) *sinus maxillaris* şeklinde kalıcı değişikliklerin, internal veya eksternal yavaş büyüyen patolojik kitlelerin sinüs duvarlarını genişletmesi veya daraltması neticesinde meydana geleceğini ifade etmişlerdir. Agresif infiltratif lezyonların kemik destrüksiyonuna neden olacağını; sıklıkla yeniden şekillenme ve erozyonlar nedeniyle miks radyolojik patern göstereceğini belirtmişlerdir. Medüller boşlukları kapsayan lezyonların (fibro-osseöz düzensizlikler, herediter anemiler ve kemik displazileri) ilerledikçe sinüsü ortadan kaldıracağını bildirmişlerdir (Lawson ve diğerleri, 2008).

Çalışmamızda PPC tiplerindeki şekil değişikliklerinin, FMT ile Lawson ve diğerlerinin (2008) çalışmalarındaki uygulanan kuvvetlerin sinüs şeklinde kalıcı değişikliklere neden olabileceği ilkesini doğrular nitelikte olup çevre anatomik yapılardaki morfolojik farklılıkların PPC şeklinde de değişikliklere neden olduğu düşünülmektedir. Ancak, özellikle bu hipotezimizin desteklenmesi için vaka kontrollü geniş çalışma gruplarına ihtiyaç duyulmaktadır. Özellikle *sinus maxillaris*'de uzun süren patolojileri olan hastaların takip BT'lerinin bu hususun incelenmesi için uygun olacağı düşünülmektedir.

PPC uzunluğu incelendiğinde; Methathrathip ve diğerlerinin (2005) 105 Thai kafatasında yaptıkları çalışmada PPC uzunluğu *foramen palatinum majus* ile *foramen rotundum'*un alt sınırı arasında rehber olarak lastik stop tespit edilmiş 25-lik iğnenin kanal içerisinde ilerletilip *foramen rotundum'*a ulaşmadan anatomik darlık noktasına gelindiği seviyede ölçüm yapılmış sonuçlar kaydedilmiştir. Buna göre erkeklerde ortalama değer 30,0±4,3 mm; kadınlarda 28,9±4,0 mm; toplamda 29,7±4,2 mm

olarak bulunmuştur. İstatistiksel olarak anlamlı bir farklılık olmamasına karşın (p>0,05) erkeklerde yapılan ölçümlerin ortalama değerinin kadınlardan daha fazla olduğu bulunmuştur (Methathrathip ve diğerleri, 2005).

Howard-Swirzinski ve diğerlerinin (2010) yaptıkları çalışmada PPC'nin uzunluğunu altta *foramen palatinum majus* ile üstte FPP'nin ortasında *canalis pterygoideus*'un ortası arasındaki mesafe olarak belirleyip yumuşak doku kalınlığını dahil etmeden KIKT kullanarak ölçmüşler, ortalama değeri 29,0 ±3,0 mm bulmuşlardır (Howard-Swirzinski ve diğerleri, 2010).

McKinney ve diğerleri (2010) yaptıkları bir başka çalışmada PPC uzunluğunu *foramen palatinum majus* ile FPP arasındaki mesafe olarak farklı yaş gruplarında ölçmüşler, PPC uzunluğunun direkt olarak yaş ile korelasyon gösterdiğini belirtmişlerdir. Yaptıkları ölçümlere göre PPC uzunluğunu 24 aydan küçük bireylerde ortalama olarak 9,14 ± 0,11mm; 3-4 yaş bireylerde ortalama 11,85 ± 1,35mm; 6-7 yaş bireylerde ortalama 15,28 ± 1,99mm; 9-10 yaş bireylerde ortalama 16,59 ± 2,27mm; 12-13 yaş bireylerde ortalama 19,84 ± 1,09mm; 15-16 yaş bireylerde ortalama 20,06 ± 0,17mm ve 18-64 yaş bireylerde ortalama 19,36 ± 2,7mm olarak tespit etmişlerdir (McKinney ve diğerleri, 2010).

Hwang ve diğerlerinin (2011) yaptıkları çalışmada ise PPC uzunluğu *foramen palatinum majus* ile FPP-PPC birleşimi seviyesine kadar olan nokta arasında ölçülmüş erkeklerde ortalama 13,7±2,1 mm; kadınlarda ortalama 13,8±1,9 mm ve toplamda ortalama 13,8±2,0 mm olarak tespit edilmiştir.

Çalışmamızda PPC uzunluğu erkeklerde ortalama 19,7±2,8; kadınlarda ortalama 19,0±2,7 ve toplamda ortalama 19,4±2,8 olarak belirlenmiştir. Çalışmamızdaki ortalama kanal uzunluğunun fazla bulunmasının sebebi KIKT verilerinin rekonstrüksiyonu ile Maxillim yazılımında kanal trasesi boyunca 3 boyutlu olarak eğri ölçüm yapılabilmiş olmasıdır. Literatür taramalarında daha önce yapılan çalışmalarda bu eğriliğin göz önünde bulundurulmadığı görülmüştür. Kanalın dirsek yaptığı, şekil olarak farklı tipler sergilediği göz önünde bulundurulduğunda yapılan eğri ölçümlerin FPP içine anestezik madde enjekte edilirken Douglas ve Wormald'ın (2006) çalışmalarında elde ettikleri ortalama 18,5 mm PPC uzunluk; 25 mm uzunluğunda iğne ucu kullanımı önerisi ile çalışmamızdaki verilerin uyumlu olduğu bulunmuştur. Daha önceki çalışmalardaki ölçümler ex-vivo değerlendirmeler

iken (Douglas ve Wormald, 2006; Malamed ve Trieger, 1983; Methathrathip ve diğerleri, 2005) bizim çalışmamız in-vivo hasta dataları üzerinde gerçekleştirilmiştir.

Cinsiyet karşılaştırmalarda PPC genişlik ve uzunlukları erkeklerde daha fazla çıkmış bu durumun seksüel dimorfizmden kaynaklandığı düşünülmektedir.

Yapılan literatür taramalarında, farklı etnik gruplarda adli tıp, antropoloji ve arkeoloji çalışmalarında insan kemiklerinde cinsiyete ve yaşa bağlı değişikliklerin olduğu belirlenmiş, gerek boyutsal gerekse morfolojik farklılıklar tarif edilmiştir.

*Seksüel dimorfizm* genellikle, kadınlarda daha belirgin olan sekonder seksüel özelliklerle birlikte tüm vücut ölçülerinde ergenlik çağındaki değişikliklerden meydana geldiği şeklinde algılanmaktadır. Tamamı olmasa da iskeletsel unsurların çoğunun vücut boyutlarında farklı derecelerde seksüel dimorfizm gösterdiği, pelvik kompleks göz önünde bulundurulduğunda cinsiyete bağlı şekil değişikliklerinin de olduğu belirlenmiştir (MacLaughlin ve Oldale, 1992). Bu farklılıkları ortaya koymak için dişlerde (Işcan ve Kedici, 2003); kafataslarında (Chiba ve Terazawa, 1998); vertebralarda (MacLaughlin ve Oldale, 1992); ekstremitelerde (Shao, 1989); humeruslarda (Işcan ve diğerleri, 1998); tibialarda (Işcan ve Miller-Shaivitz, 1984; Steyn ve Işcan, 1997); femurlarda (Di Bennardo ve Taylor, 1979; MacLaughlin ve Bruce, 1985; Steyn ve Işcan, 1997); pelvislerde (Işcan, 1983) değişik çalışmalar yapılmıştır. Çalışmamızdaki yaş grupları ergen dönemde oldukları için PPC genişlik ve uzunluklarının kadınlara göre erkeklerde, yukarıda belirtilen literatürlere uygun olarak, daha fazla olduğu bulunmuştur.

Cinsiyet ve dişsizlik durumlarına göre sınıflandırılmış hastalarda PPC tipine göre istatistiksel olarak bir farklılık bulunmamasına karşın ($p>0,05$) PPC tiplerinin değişkenlik göstermesi posterior maksillada diş noksanlıklarının kanal morfolojisine etki edebileceğini düşündürmektedir. Çalışmamızda PPC dirsek sayısının lokalizasyon, cinsiyet ve dişsizlik durumuna göre dağılımında istatistiksel olarak farklılık göstermediği tespit edilmiştir ($p>0,05$). Yalnız elde edilen verilerin incelenmesinde neredeyse tamamında PPC'ın çift dirsekli olduğu görülmüştür. Bununla birlikte çalışmamızda *sinus maxillaris* patolojisi PPC dirsek sayısı karşılaştırılmasında istatistiksel olarak anlamlı bir farklılık gözlenmezken ($p>0,05$); istatistiksel olarak farklılık gösteren *sinus sphenoidalis*'de patoloji veya mukoza kalınlaşması olan kadınlarda ($p<0,05$) vakaların çoğunluğunda PPC'ın çift dirsekli

olduğu bulunmuştur. Bu durum da *sinus maxillaris*'de patoloji varlığının PPC üzerinde dirsek sayısı açısından direkt ilintili olmadığını fakat *sinus sphenoidalis* varyasyonları veya patolojilerinin PPC'de açılanmalara neden olarak dirsek oluşumunda katkısı olduğunu veya tam tersi olarak dirsekli olan hastalarda *sinus sphenoidalis'te* bir şekilde patoloji gelişiminin daha fazla oranda olabileceği düşünülmektedir. Ancak geniş çaplı, vaka bazlı takip çalışmalarına ihtiyaç duyulmaktadır.

Konu ile ilgili çalışmalara bakıldığında; s*inus maxillaris*'in iki hızlı büyüme evresi olduğunu, bunların 0-3 ve 7-12 yaş aralığında olduğunu aktaran Cho ve diğerleri (2010), büyümenin yavaş da olsa ergenliğin çağının sonuna kadar devam ettiğini bildirmişlerdir. Sinüsün büyümesini tamamlamasından sonra birçok kronolojik ve patolojik olayın sinüs hacmine etki edeceğini belirtmişlerdir. Hacminin fazla olmasından dolayı, hacminde belirgin bir değişiklik olursa bu değişimin kraniyofasiyal anatomik özelliklere de etki edebileceğini belirtmişlerdir. Çalışmalarında kronik rinosinüziti olan hastalarda alveoler kemikte hiperostoz, *sinus maxillaris* hacminde azalma, Sınıf II maloklüzyonda artış, A-noktasının anteriora ilerlemesi gibi belirgin anatomik değişiklikler bulmuşlardır. Yaş ve alveoler kemik yüksekliğinin yetişkinlerde *sinus maxillaris* hacmini etkileyen kritik faktörler olduğunu bildirmişlerdir (Cho ve diğerleri, 2010).

Filho ve diğerlerinin (2008) kadın ve erkek kadavralar arasında *sinus sphenoidalis* simetrisi ve farklılıklarının karşılaştırıldığı çalışmada *sinus sphenoidalis* ile *spina nasalis anterior* arasındaki mesafe kadınlarda daha kısa bulunduğu bildirilmiştir (p=0,001). Aynı çalışmada; *sinus sphenoidalis*'e yakın komşuluğu olan nörovasküler yapıların *dehisens*i (açıklığı) ve protrüzyonunun (çıkıntı yapması) cinsiyete bağlı dağılımı değerlendirmesinde ise; kadınlarda *a. carotis interna* açıklığı riskinin erkeklerden 1,9 kat fazla olduğu, kadınlarda 3,4 kat fazla optik sinir protrüzyonu görüldüğü bildirilmiştir. Talala ve diğerleri (2000) yaptıkları çalışmada ise, *sinus sphenoidalis* anatomisinin detaylı değerlendirilmesi ile pnömatizasyonun fazla olduğu bölgeden komşu bölgelere geçişin, kalın duvarları aşmaktan daha kolay olacağını bildirmişlerdir. Bunun için de Filho ve diğerleri (2008) çalışmalarında sinüs simetrisinin bilinmesinin kontralateral geçişleri kolaylaştırabileceğini belirtmişlerdir. Talala ve diğerlerinin (2000) ile Filho ve diğerlerinin (2008)

çalışmalarında vurguladıkları şekilde *sinus sphenoidalis* pnömatizasyonu bölgede sinüs duvar kalınlıkları etkilediği, yakın komşuluğundaki kanal çeperlerinin şeklinde de değişikliklere neden olabileceğini düşündürmektedir.

Kazkayası ve diğerleri (2001) yaptıkları çalışmada *sinus sphenoidalis* pnömatizasyonu arttıkça sinüse komşu damar ve sinir yapılarının sinüs içerisine projeksiyonun arttığını bildirmişlerdir. Kazkayası ve diğerlerinin (2001) çalışmalarında *sinus sphenoidalis* pnömatizasyonun çevre sinir ve damar yapılarının sinüsle etkileşimi bulguları düşüncemizi desteklemektedir.

Çalışmamızda belirlediğimiz PPC'deki açılanmaların Castelnuovo ve diğerlerinin (2005) çalışmalarında belirttikleri gibi, *papilloma, ossifying fibroma, kondrosarkom,* yabancı cisim varlığı gibi *sinus sphenoidalis* patolojilerinin çevreye yayılımının kemik dokusunda değişikliklere neden olabileceği düşüncesini de doğrulamaktadır.

Ciobanu ve diğerleri (2009) yaptıkları çalışmada *sinus sphenoidalis*'in maksiller girinti gösterebileceğini; bu durumun ethmoid hücrelerinin *ekstramural* (organ dışı) migrasyonu anlamına gelen *Haller* hücreleri (Márquez ve diğerleri, 2008) ile karıştırılabileceğini bildirmişlerdir. Maksiller girinti gösteren sphenoid sinüslere yapılacak girişimlerde çevre anatomik yapılara yakın komşuluklar nedeniyle daha dikkatli yaklaşılması gerektiğini vurgulamışlardır. Girintilerin radyolojik değerlendirilmesinin BT ile üç boyutlu olarak yapılması ile *Haller* hücresi ile ayırıcı tanısının yapılabileceğini bildirmişlerdir (Ciobanu ve diğerleri, 2009). Ciobanu ve diğerlerinin (2009) çalışmalarında gösterdikleri gibi *sinus sphenoidalis* maksiller girintisi gibi anatomik varyasyonların PPC şeklini etkileyerek dirsek sayısında farklılık gösterebileceği de düşünülmektedir.

Cinsiyetlere ve 20 yaş dişlerinin varlığına göre gruplandırılmış hastaların lokalizasyonlarına göre PPC dirsek sayısı değerlendirmeleri sonucunda vakaların çoğunda 20 yaş dişi bulunmadığı; 20 yaş dişi var ise dirsek sayısının daha fazla olduğu tespit edilmiş olup; bu farklılık erkeklerde istatistiksel olarak anlamlı bulunmuştur ($p<0,05$). Bu durumun da 20 yaş dişi varlığının PPC'de açılanmalara neden olarak dirsek oluşumuna neden olan etkenlerden birisi olduğunu düşündürmektedir. Mahasantipiya ve diğerleri (2005) 202 alt yirmi yaş dişinin mandibular kanalla olan ilişkisini değerlendirdikleri çalışmada 135 vakada (%66,8)

kanalın daralmış olduğunu bildirmişlerdir. Bu durumun hastalarda perikoronitis olmasa da bölgede nörovasküler rahatsızlıklara neden olabileceğini belirtmişlerdir.

Yaptığımız literatür taramalarında üst yirmi yaş dişleri ile PPC ilişkisini araştıran çalışmalara rastlanmamış olup, Mahasantipiya ve diğerlerinin (2005) çalışmalarında mandibuler 20 yaş dişlerinin mandibuler kanalı daraltmasına benzer şekilde çalışmamızda tespit edilen PPC darlık ve dirseklenmelerinin sebepleri içerisinde üst yirmi yaş dişlerinden de kaynaklanabileceğini düşündürmektedir. Ghaeminia ve diğerleri (2009) yaptıkları çalışmada mandibuler 20 yaş dişleri ile mandibuler kanalın yakın ilişkide olduğunu, özellikle gömülü 20 yaş dişi cerrahisinde 20 yaş dişinin lokalizasyonu ile mandibuler kanal trasesindeki değişikliklerden dolayı komplikasyon riskinin arttığını bildirmişlerdir. Çalışmamızda maksiller gömülü 20 yaş dişlerinin PPC'ye yakınlığı göz önünde bulundurulduğunda; Ghaeminia ve diğerlerinin (2009) çalışmalarındaki mandibuler 20 yaş dişleri mandibuler kanal ilişkisine benzer şekilde, PPC şeklinin maksiller 20 yaş dişlerinden etkilenebileceği öngörülmektedir (Ghaeminia ve diğerlerinin, 2009).

Damakta görülen, özellikle malign transformasyon gösteren lezyonlar, arteriyel, venöz ya da lenfatik yollarla yayılım gösterirken, perinöral şekilde de yayılabilir. Ginsberg ve DeMonte (1998) çalışmalarında palatal karsinoma olduğu bilinen hastalar üzerinde tümörün perinöral yayılımın etkileyebileceği alanları değerlendirmişler, bazı yerlerde yayılımın aralıklı olduğunu bildirmişlerdir. N. palatinus majus üzerinden tümörün yayılımı sırasında foramenlerdeki destrüksiyonun BT ile incelenebileceğini belirtmişlerdir. *Foramen ovale, foramen rotundum, sinus cavernosus, Meckel* oyuğu veya FPP'nin klinik ve radyolojik olarak iyi değerlendirilmesinin primer tümörün yayılımın göstermek açısından gerekliliğini vurgulamışlardır (Ginsberg ve DeMonte, 1998).

Ginsberg (2002) perinöral yayılımı, tümör veya diğer patolojik durumların nöral kılıf boyunca dokularda yayılımını gösteren bir mekanizma olduğunu belirtmiştir. Özellikle tükrük bezi (başta adeno kistik karsinoma), mukozal (squamoz hücreli karsinoma (SCC) ve kutanöz (SCC veya desmoplastik melanoma) orijinli malign lezyonların perinöral yayılım yapabilirken, bazı benign tümörler (schwannoma/ nörofibroma ve meningioma), rinoserebral mukormiyoz, sarkoidoz da bu yolu tercih edebilirler. Özellikle bölgenin anatomisi, hastanın durumu ve

lezyonun orijini bu yayılımın hızı ve lokalizasyonu için önem arz ettiğini düşündürmektedir. Ayrıca kullanılan radyografi tetkikinin de tümörlerin teşhisinde kilit bir rol oynadığı da belirtilmiştir (Shimamoto ve diğerleri, 2012).

Çalışmamızda lokalizasyona göre değerlendirmelerde PPC genişlik ve uzunluklarının sol tarafta daha fazla olduğu tespit edilmiştir. Bu veriler Türk popülasyonunda, maksillada yer alan tümoral oluşumların PPC vasıtasıyla yukarı FPP'ye doğru sol tarafta yayılımın daha hızlı olabileceğini düşündürmektedir. Ancak geniş çaplı, vaka bazlı takip çalışmalarına ihtiyaç duyulmaktadır. Ayrıca karsinomların çevre kemik dokulara destrüktif yıkımlar yaparak yayılımı (Ginsberg ve DeMonte, 1998) göz önünde bulundurulduğunda geniş kanallardan yayılımının daha kolay ve hızlı olması beklenilmektedir.

Dekatlara göre yaş ile PPC tipleri arasında yapılan karşılaştırmalarda istatistiksel olarak anlamlı bir farklılık bulunmamıştır ($p>0,05$). Çalışmamızda PPC tipinin yaş ilerleyişine göre değişmediği fakat *sinus maxillaris* ve *sinus sphenoidalis* hacminde değişikliklerle birlikte FPP hacminin de etkilendiği buna bağlı olarak dolaylı yoldan kanal şeklinin de değişiklikler gösterebileceği düşünülmektedir. Çünkü *sinus maxillaris'*in genişlemesi maksilanın laterale ve inferiora sürüklenmesine yardımcı olur (Lund, 1988. Aktaran: Lieberman, 2011).

Yüzün hafifletilmesinde ve rezonans boşlukları olarak görev yapmasını yanı sıra sinüsler, korteksin bir tarafında apozisyon, diğer tarafında rezorbsiyon meydana gelmesiyle ortaya çıkan yeniden şekillenme işlemi ile hareket verilmesine verilen isim olan kortikal sürüklenme sırasında kemik hacminin azaltılmasına yardımcı olur (Blaney, 1990; Rae ve Koppe, 2004. Aktaran: Lieberman, 2011).

Björk ve Skieller (1977) PPC pozisyonun lateral radyografik profillerinin *sella tursica* ile ilişkisinin büyüme esnasında değişmediği bulgularını aktarmışlar; Sejrsen ve diğerleri (1996), yaptıkları çalışmalarda bu durumu destekler şekilde çocukluktan yetişkinliğe geçen süreçte palatal bölgenin kemik yapısındaki büyümenin foramen palatinum majusun önünde gerçekleştiğini, FPP'nin yaklaşık olarak vertikal bir yapı olduğunu; FPP'nin ve ilişkili olduğu PPC'nin yerinin sabit kaldığını belirtmişlerdir (Björk ve Skieller, 1977; Sejrsen ve diğerleri, 1996; Sejrsen ve diğerleri, 1997).

Yaş gruplarına göre sınıflandırılan hastalarda PPC dirsek sayısında istatistiksel olarak bir farklılık gözlenmemiştir (p>0,05). Bu durum yaş ilerleyişle olası PPC açılanmalarındaki değişikliklerin minimal değerde olduğunu düşündürmektedir.

Çalışmamızda yapılan sefalometrik analizler sonucunda, kadınlarda anterior yüz yüksekliği artışı ile PPC uzunluk ölçümünde artış görülmesinin maksilla iskeletsel ünitedeki artış ile karakterize olduğu düşünülmektedir. Costa ve diğerlerinin (2012) üç boyutlu KIKT araştırmalarında, bulgumuza ters şekilde, anterior yüz yüksekliği ile maksilla posterior vertikal alveol; dolayısıyla PPC arasında korelasyon olmadığını gösteren bulgular edinmişlerdir. Diğer taraftan, Rothstein ve Tarlie (2008) yaptıkları longitüdinal araştırmada, bizim bulgumuza benzer şekilde, 10 ve 12 yaş grubunda bireylerin anterior yüz yükseklikleri ile maksilla posterior yükseklikleri arasında istatistiksel olarak pozitif ilişki tespit etmişlerdir. Bunun sebebinin popülasyon farklılıkları olabileceği düşünülmektedir.

Liang ve diğerleri (2009) nörovasküler yapılarda kronolojik ve coğrafik farklılıkları inceledikleri çalışmada mandibuler, insiziv ve lingual kanal ölçümlerinde farklılıklar tespit etmişlerdir. Dibbets ve diğerleri (2002) yaptıkları çalışmada dört farklı popülasyonda kraniyo-fasiyal ölçümler arasındaki farklılıkları göstermişler, çalışmalarının Richardson'ın (1980) bulgularını desteklediğini bildirmiştir. Richardson (1980) yaptığı çalışmada etnik ve ırk grupları arasında en büyük farklılığın alveoler ve dental yapılara daha yakın olan yüz parametrelerinin gösterdiğini bildirmiştir.

Çalışmamızda yapılan retrospektif değerlendirmede daha önce İngilizce veya yabancı literatürde sınıflandırılmamış olan PMF'nin lateral projeksiyonda gösterdiği şekilsel farklılıklar göz önünde bulundurularak; Acar ve diğerlerinin (1991) sınıflandırması modifiye edilerek A, B, C, D, E ve F olarak isimlendirilen 6 farklı PMF şekli belirlenmiştir.

Çalışmamızda gruplandırdığımız PMF tiplerinin cinsiyet, lokalizasyon ve dişsizlik durumuna göre değerlendirmesinde istatistiksel bir farklılığa rastlanmamıştır (p>0,05).

Moiseiwitsch ve Irvine (2001) kadavralar üzerinde yaptıkları çalışmalarında PMF uzunluğunu bukkal sulkusun en derin noktasından, fissürün tepe noktasına

kadar olan mesafeyi ölçerek belirlemişlerdir. Elde ettikleri veriler doğrultusunda kadınlarda sol taraf PMF uzunluğu ortalama 35,2±0,8mm; sağ taraf uzunluğu ortalama 34,5±1,0mm; sağ-sol ortalama uzunluğu 34,9±0,6mm tespit etmişlerdir. Erkeklerde sol taraf PMF uzunluğu ortalama 38,4±0,8mm; sağ taraf uzunluğu ortalama 38,2±0,8mm; sağ-sol ortalama uzunluğu 38,3±0,6mm tespit etmişlerdir. Erkek-kadın ortalama değerlerini ise sol tarafta 36,9±0,6mm; sağ tarafta 36,5±0,8mm ve toplamda 36,6±0,4mm olarak belirlemişlerdir. Buna göre erkeklerde yapılan ölçümlerin kadınlardakinden ortalama 3mm daha fazla olduğunu ve bu farkın istatistiksel olarak anlamlı olduğunu belirlemişlerdir ($p<0,01$). Hastalarını etnik kökenlerine göre ayırdıkları çalışmalarında PMF uzunlukları açısından farklılık bulmadıklarını ifade etmişlerdir (Moiseiwitsch ve Irvine, 2001).

Bizim çalışmamızda erkeklerde sağ tarafta ortalama PMF uzunluğu 18,3±3,4mm; sol tarafta 18,5±3,4mm olarak tespit edilirken kadınlarda sağ taraf PMF uzunluğu ortalama 17,1±3,0mm; sol taraf 17,1±3,1mm olarak bulunmuştur. Erkek-kadın ortalama değerleri sağ taraf için 17,7±3,2mm; sol taraf için ise 17,7±3,3mm olarak tespit edilmiştir. Moiseiwitsch ve Irvine (2001) yaptıkları çalışmada yaptıkları ölçümlerde başlangıç referans noktası olarak belirledikleri nokta ile bizim çalışmamızda belirlediğimiz nokta aynı olmadığı için bulunan ortalama uzunluk değerlerini karşılaştırmak mümkün değildir. Fakat onların yapmış oldukları çalışmaya benzer şekilde çalışmamızda da erkeklerde tespit edilen PMF uzunluğunun kadınlardan daha fazla olduğu görülmüş, aradaki fark istatistiksel olarak anlamlı bulunmuştur ($p<0,001$). Moiseiwitsch ve Irvine (2001) ölçümlerindeki farklılığın sebebini erkek kadavraların boyutsal olarak kadın kadavralarından daha büyük olmalarına bağlamışlardır. Her ne kadar biz çalışmamızda Moiseiwitsch ve Irvine (2001) gibi hastalarımızın kraniyal büyüklüklerine göre sınıflandırmamış olsak da ölçümlerimizde erkeklerin PMF uzunluklarının fazla çıkmasının sebebinin seksüel dimorfizmden kaynaklandığı düşünülmektedir.

Çalışmamızda aynı zamanda sağ-sol PMF uzunluk ölçümleri karşılaştırmalarında sol taraf ölçümlerinin sağdan daha fazla olduğu belirlenmiş (Tablo 4.5.), aradaki fark istatistiksel olarak anlamlı bulunmuştur ($p<0,001$). Sağ-sol PMF uzunlukları arasındaki ölçümlerdeki farklılığın bilinmesi; bölgeye yapılacak anestezilerde iğnenin penetrasyon derinliğine lokalizasyona göre dikkat edilmesi,

hem yeterli anestezi sağlanması açısından hem de gereğinden daha fazla derine ilerletmesinden dolayı oluşabilecek oftalmik veya intrakraniyal komplikasyonlar açısından önemli olduğu düşünülmektedir.

PMF'nin sagittal düzlemde uzunluğu, genişliği, alanı ve koronal düzlemde alan ölçümlerinin ortalama değerlerinin erkeklerde kadınlardan daha fazla olduğu tespit edilmiştir ($p<0,001$). Bu farklılığın yine seksüel dimorfizme bağlı fizyolojik değişikliklerden ileri geldiği düşünülmektedir.

Erkek ve kadınlarda sağ taraf PMF genişlik, sagittal, aksiyal ve koronal alan ölçümlerinin daha fazla olduğu bulunmuştur ($p<0,001$). PMF uzunluğu ise sol tarafta her iki cinsiyette de sağ fissür uzunluğundan daha fazla olduğu bulunmuştur ($p<0,001$). PMF alanları ile fissür genişliğinin sağ tarafta fazla iken PMF uzunluğunun sol tarafta fazla olması PPC uzunluğu ile PMF uzunluğunun negatif ilişki göstermesi ile açıklanabilir. Yani PMF uzunluğu arttıkça PPC uzunluğu azalmaktadır. Ölçümlerdeki sağ-sol arasındaki farklılıklar, FPP ile *fossa infratemporalis* arasındaki olası tümöral yayılımlarının simetrik olmayacağı şeklinde yorumlanabilir. Buna göre cinsiyet ayırımı olmaksızın sağ taraftaki yayılımların daha hızlı ve kolay olması beklenir.

Çalışmamızın sonuçlarına göre oral kavitedeki ACC gibi malignitelerin PPC ile FPP'ye yayılımı, sol tarafta PPC genişliklerinin sağa göre daha fazla olması nedeniyle sol tarafta daha kolay ve hızlı olması beklenirken daha üst seviyedeki malignitelerin yayılımında, özellikle FPP ile *fossa infratemporalis* arasındaki yayılımlarda, sağ PMF genişliğinin sol taraftan daha fazla bulunmuş olduğu için, sağdaki yayılımın daha kolay ve hızlı olması beklenilmektedir. Ancak bu hipotezimizin geniş çaplı vaka bazlı veya hayvan modelli ileri çalışmalarla desteklenmesi gerekmektedir. Ayrıca unutulmaması gereken bir husus da popülasyon bazlı çalışmaların sonuçlarının genellenemeyeceği veya sadece bu modellerin ve sonuçların incelenen popülasyona ait olduğu hatırda tutulmalıdır.

Çalışmamızda dişsizlik durumlarına göre gruplandırılmış hastalarda yapılan PMF alan ölçümleri karşılaştırmasında diş noksanlığı arttıkça PMF aksiyal, koronal ve sagittal alanının arttığı tespit edilmiştir. Bu durumun özellikle posterior maksillada diş eksikliği sonucu *sinus maxillaris'*in sarkması, çiğneme basıncının azalmasına bağlı olarak alveolar rezorpsiyonla birlikte göreceli olarak PMF alan

ölçümlerinde artışa sebep olduğu düşünülmektedir (Dargaud ve diğerleri, 2003). Mark ve Schroeder (1996) alveoler proçesin dişlere bağlı bir doku olup diş sürmesiyle birlikte geliştiğini ifade etmişlerdir. Dişin türü, sürme ekseni ve eğiminin; alveoler proçesin ebatlarını ve şeklini etkilediğini belirtmişlerdir. Atwood (1957); Hedegard (1962); Tallgren (1972) yaptıkları çalışmalarda yetişkinlerden diş çekimi sonrası alveoler proçesin atrofiye uğradığını belirlemişlerdir (Aktaran: Moya-Villaescusa ve Sánchez-Pérez, 2010)

Yapılan literatür taramalarında çoğu araştırmacı PMF'nin alt bitiş noktasını sefalometrik analizlerde referans nokta olarak kullanılırken (Andria ve diğerleri, 2004; Piva ve diğerleri, 2005) bazı çalışmalarda headgear gibi eksternal ortopedik kuvvetlerin kullanıldığı durumlarda belirlenen noktanın yerinin stabil kalmadığı için referans nokta olarak kullanımı eleştirilmiştir (Cevidanes ve diğerleri, 2005; Wieslander, 1963; Wieslander, 1975). Cevidanes ve diğerleri (2005) *Fränkel* apereyi ile tedavi sırasında PMF'nin 3 boyutlu olarak yer değişimini gösterirken; Iseri ve Solow (1995) pterygomaksillar bölgedeki yer değişimin az da olsa inferior ve posterior yönde olduğunu; Piva ve diğerleri (2005) ise yaptıkları çalışmada PMF'nin headgear kullanımı sırasında posteriora hareketini göstermişlerdir. Bu durum bize gerek herhangi bir patolojik durumda gerekse uygulanan eksternal kuvvetler neticesinde PMF'nin şeklinin veya yerinin değişebileceğini göstermektedir. Çalışmamızın sonucuna göre PMF'nin yerinin sabit kalamayacağı ve rezorpsiyon, seksüel dimorfizm, patolojiler gibi çeşitli unsurlardan etkilenebileceği bu sebeplerle ortodontik olarak PMF'nin alt bitiş noktasının referans olarak kullanılmasının özellikle yetişkin hasta grubunda uygun olmayacağı düşünülmektedir.

*Sinus maxillaris* patolojilerine göre sınıflandırılmış hastaların PMF alan ölçümleri karşılaştırmasında patoloji varlığı ile alan ölçümleri arasında istatistiksel olarak anlamlı bir farklılık bulunmamıştır ($p>0,05$). Fakat *sinus maxillaris* patolojisi olan hastalarda PMF alanının patoloji olmayanlara göre daha geniş olması, Moss ve Salentijn'in (1969) FMT'sine göre, boşlukların birbirleri ile ilintili olduğu; Dargaud ve diğerlerine (2003) göre de, benzer olarak maksiller sinüsün, yüz iskeletinin büyümesinde, boşluklar (kaviteler) etrafında büyümenin daha kolay olması ilkesi neticesinde; sinüste patoloji varlığında sinüs pnömotizasyonuna etki ederek

gelişiminde yavaşlamaya ya da duraksamaya neden olarak yakın komşuluğu olan PMF gibi bölgelerde izafi olarak bu alanda artışa neden olduğu düşünülmektedir.

*Sinus sphenoidalis* patolojilerine göre sınıflandırılmış hastaların PMF alan ölçümleri karşılaştırmasında patoloji varlığı ile aksiyal alan ölçümleri arasında istatistiksel olarak anlamlı bir farklılık bulunmamıştır (p>0,05). Fakat sinüste mukoza kalınlaşması ve patoloji varlığında sagittal ve koronal alan ölçümlerinde artış görülmüştür. Bu durumun da *sinus maxillaris* patolojisinde olduğu gibi Moss ve Salentijn'in (1969) FMT'si ile Dargaud ve diğerlerinin (2003) çalışmalarını destekler niteliktedir.

Çalışmamızda cinsiyetlerine göre gruplandırılmış hastalarda PMF alan ölçümleri karşılaştırmasında erkeklerde fissür alan ölçümlerinin daha fazla çıktığı gözlenmiştir (Tablo 4.5.). Sağ fissural alan ölçümlerinin soldan daha fazla olduğu tespit edilmiştir (Tablo 4.5.). Bu durumun FPP ile *fossa infratemporalis* arasındaki tümoral yayılımların erkeklerde daha hızlı ve kolay olmasına sebep olabileceğini düşündürmektedir.

Dekatlara göre ayrılmış yaş gruplarına göre sınıflandırılan hastalar ile PMF alan ölçümlerinin karşılaştırmasında fissür aksiyal alanının yaş artışı ile arttığı fakat bu artışın istatistiksel olarak anlamlı olmadığı tespit edilmiştir (Şekil 4.9.). Ancak, PMF koronal alanının da yaş artışı ile arttığı bu artışın istatistiksel olarak anlamlı olduğu görülmüştür (Tablo 4.22.). Artışın 31-40 yaş aralığında istatistiksel olarak anlamlı olmasa da en fazla olduğu görülmüştür. PMF sagittal alan ölçümlerindeki yaş ilerleyişine bağlı artışın 31-40 yaş aralığında ve 71-80 yaş aralığında fazla olduğu gözlenmiştir. Bu durumlar, her ne kadar hastaların büyüme-gelişme dönemleri geride kalmış olsa da belirtilen yaş gruplarındaki hastaların fissür alanlarının gerek sinüslerdeki patolojilerden, gerekse posterior maksilladaki diş çekimlerinden ya da uygulanan eksternal ortopedik kuvvetlerden etkilendiğini düşündürmektedir.

Albert ve diğerleri (2007) yaptıkları çalışmada kafatasında ve yüzde yaşlanmaya bağlı değişiklikleri değerlendirmişler, sert ve yumuşak dokudaki değişiklikleri şu şekilde özetlemişlerdir: sert dokularda; 20-30 yaş aralığında kraniyofasiyal iskelette az miktarda büyüme, anterior (genellikle alt) yüz yüksekliğinde artış, mandibuler uzunluk artışı belirtmişlerdir. 30-40 yaş aralığında

dişlerin sürme hareketine bağlı dentoalveoler gerileme, maksiller retrüzyon gelişerek nasolabial katlantı ve mandibuler uzunluk artışı; 40-50 yaş aralığında kraniyofasiyal iskeletsel yeniden şekillenme, dental alveoler gerileme, dental erüpsiyon gelişimi; 50-60 yaş aralığında kraniyofasiyal yeniden şekillenmenin devamı, kraniyal kalınlıkta değişiklik olmadığı, alveoler kemikte yeniden şekillenme ve vertikal yüz yüksekliğine etki eden olası dental atrizyon görüldüğünü belirtmişlerdir. 60 yaş üstünde ise kraniyofasiyal boyutta azalma, kraniyofasiyal konveksitenin daha fazla olması (maksilla, mandibula hariç), TME'de olası artrit ve eklem düzleşmesi ve alveoler kemikte yeniden şekillenmesinin devam ettiğini bildirmişlerdir (Albert ve diğerleri, 2007).

Yumuşak doku veya fasiyal görünümde yaşa bağlı değişiklikleri ise şu şekilde özetlemişlerdir; 20-30 yaş aralığında üst göz kapağında sarkmanın başlaması, gözlerin daha küçük görünmesi, nasolabial ve lateral orbital çizgilerin oluşumunun başlaması ve kadınlarda üst dudak retrüzyonu, 30-40 yaş aralığında ağız çevresinde çizgi oluşumunun başlaması, burnun lateralinden ağzın lateral köşelerine doğru çizgilerin oluşumunun başlaması, üst dudak kalınlığının azalması, 40-50 yaş aralığında fasiyal çizgi ve kırışıklıkların derinliğinde artış, dental ark uzunluğu azalması, 50-60 yaş aralığında fasiyal çizgi ve kırışıklıkların derinliği artışında devamlılık, burnun ve kulakların çıkıntılarının kraniyofasiyal konveksiteyi artırdığı ve 60 yaş üstünde ise burun ve kulaklarda çıkıntı oluşumunun devam ettiği, alveoler kemik yeniden şekillenmesi neticesinde yanaklarda çöküntü ve yüzde konkav görüntü ve çenelerde küçülme görüldüğünü bildirmişlerdir (Albert ve diğerleri, 2007).

Albert ve diğerlerinin (2007) çalışmalarında elde ettikleri bulgular göz önünde bulundurulduğunda gerek yumuşak gerekse sert dokularda büyümenin ergenlikten sonra da devam ettiği görülmüştür. Kraniyofasiyal komplekste alveoler kemikte yeniden şekillenme neticesinde tüber bölgesinin arkasında yer alan PMF'nin de bu değişikliklerden etkilendiği düşünülmektedir. Ancak daha önce belirtildiği gibi, ortodontik olarak bu noktanın sabit referans olarak kullanılmasının uygun olmayacağı düşünülmektedir (Cevidanes ve diğerleri, 2005; Iseri ve Solow, 1995; Piva ve diğerleri, 2005).

Yaş gruplarına göre ayrılmış hastalarda PMF şekli açısından dekatlara ve lokalizasyonlara göre istatistiksel olarak anlamlı farklılık bulunmamıştır (p>0,05). Yaş ilerleyişinin fissür alanında değişikliklere neden olsa da fissürün genel morfolojisinde makro değişikliklere neden olmadığını düşündürmektedir.

Macaca Mulatta maymunlarında yapılan bir çalışmada gerekenden daha fazla uygulanan ortodontik kuvvetlerin hem maksiller tuberositaz bölgesinde hem de pterygoid plaklarda rezorbsiyona neden olduğu gösterilmiştir. Maksiller molar dişlerin distalizasyonu esnasında PMF'nin posteriora doğru yer değiştirdiği gözlenmiş, FPP içindeki vital yapılarda oluşabilecek değişiklikler açısından klinik gözlemlerin yapılmasının gerekliliği belirtilmiştir (Triftshauser ve Walters, 1976).

Kraniyal süturların, eksternal ortopedik kuvvetlere lokalizasyonları ve kaynaşmalarının fazlalığı ölçüsünde farklı cevaplar verdiklerini belirten Ghoneima ve diğerlerinin (2011) yaptıkları çalışmada intermaksiller, internasal, maksillonasal, frontomaksiller ve frontonasal süturlar istatistiksel olarak anlamlı cevaplar verirken; frontozygomatik, zygomatikomaksiller, zygomatikotemporal, and pterygomaksiller süturlardaki genişlemeler istatistiksel olarak anlamlı bulunmamıştır (Ghoneima ve diğerleri, 2010). Fakat minimal düzeyde de olsa pterygomaksiller süturda meydana gelen genişlemelerin PMF alanını da pozitif yönde etkileyeceği göz önünde bulundurulmalıdır.

Hernandez-Alfaro ve diğerleri (2010), transvers iskeletsel maksiller hipoplazisi olan hastalarda anterior bölgede uyguladıkları minimal invaziv girişimle cerrahi ile desteklenmiş hızlı maksiller ekspansiyon durumlarında pterygomaksiller bileşkeyi ayırmadan genel anesteziye gerek duyulmaksızın, lokal anesteziye ilave olarak sedasyon ile başarı sağlanabileceğini belirtmişlerdir. Bu yöntemin avantajları olarak; genel anestezi komplikasyonlarının olmaması, hasta ve yakınlarının yapılan işlemleri görebilmesi, operasyon zamanının kısa olmasıyla hastada sınırlı intraoral kesi ile daha düşük morbidite; post-operatif ağrı veya şişliklerin daha az olması ve hastanın daha kısa sürede taburcu olmasının sağlanması olduğunu belirtmişlerdir. (Hernandez-Alfaro ve diğerleri, 2010).

Hwang ve diğerleri (2001) LeFort I osteotomisi sırasında, ince pterygomaksiller bölge ve derin konkavite gösteren PMF varlığında pterygoid plaklarda fraktür ihtimalini artırdığını belirtmişler, bu durumun *a. maxillaris* ile ilgili

kanama problemlerine neden olabileceğini ifade etmişler; preoperatif olarak BT ile bölgenin değerlendirilmesinin gerekliliğini vurgulamışlardır (Hwang ve diğerleri, 2001). Ueki ve diğerleri (2009) yaptıkları çalışmada osteotom kullanmaksızın gerçekleştirilen LeFort I osteotomisinde maksilla ve pterygoid plaklar arasında aşağı seviyelerde ayrılma sağlanırken; *spina nasalis posterior* seviyesinde, pterygomaksiller bileşkede tam olarak ayrılma sağlanamayacağını belirtmişler fakat ultrasonik kemik küretle maksiller segment ile pterygoid plaklar arasındaki kaynaşmanın daha kolay ortadan kaldırılabileceğini belirtmişlerdir (Ueki ve diğerleri, 2009). Lima ve diğerleri (2011) ise, pterygomaksiller bileşkenin kısa ve kaynaşmasının az olduğu durumlarda LeFort I osteotomisi sırasında pterygoid plakların kırılmasının, FPP içerisinden geçen yapıların zarar görme ihtimalinin de o kadar az olduğunu belirtmişlerdir (Lima ve diğerleri, 2011).

Çalışmamızdaki bulgular göz önünde bulundurulduğunda, PMF'nin uzunluğunun; özellikle genişliğinin daha fazla olduğu durumlarda pterygomaksiller bileşke stres dağılımının daha düşük olacağı göz önünde bulundurulduğunda komplikasyon riskinin de o kadar düşük olacağı düşünülmektedir.

Çalışmamızda kadınlarda sol PMF uzunluğu arttıkça PostFaceHtSGo2D ölçümündeki arttığı görülmüştür (Tablo 4.34.). PostFaceHtSGo2D ölçümünün arka yüz yüksekliği ile ilintili bir parametre olduğu göz önünde bulundurulduğunda PMF uzunluğu fazla olan bireylerin arka yüz yüksekliklerinin de fazla olduğu düşünülmektedir. PMF uzunlukları ile sefalometrik parametrelerin karşılaştırılmasında, erkeklerde ön yüz yüksekliğindeki artışın fazla; kadınlarda arka yüz yüksekliğindeki artışın fazla tespit edilmesi osteopörözün alveolar rezorpsiyonun kadınlarda iskeletsel üniteye etkisinin farklı olması ile açıklanabilir. Çalışmamızda erkeklerde sol PMF genişliği arttıkça MaxSkeletal2D, MandSkeletal2D ölçümlerinin de arttığı görülmüştür (Tablo 4.35.). Bu durum, iskeletsel ünitedeki postero-anterior yöndeki büyüme-gelişim ile fissür genişliğindeki artışın ilintili olduğunu düşündürmektedir.

Çalışmamızda kadınlarda sagittal projeksiyonda sağ PMF genişliği arttıkça SNB, SNBAng2D, SNPogAng2D, PostFaceHtSGo2D, PAFaceHtRatio2D ölçümlerinin de arttığı, bu farklılıkların istatistiksel olarak anlamlı olduğu bulunmuştur ($p<0,05$). Tüm bu parametrelerin mandibuler protrüzyon ve artmış

posterior yüz yüksekliklerinin genelde Sınıf III maloklüzyon tipiyle karakterize olması sebebiyle (Pan ve diğerleri, 2006); PMF genişliğinin Sınıf III ve derin kapanışla sahip bireylerde daha fazla olabileceğini düşündürmektedir. MandSkeletal2D ölçümünün sadece erkeklerde PMF genişliği ile istatiksel olarak anlamlı sonuç vermesi de, yine benzer olarak mandibuler boyut artışıyla PMF genişliğinin bağlantılı olduğu, dolayısıyla Sınıf III bireylerde PMF boyutlarına daha şüpheci yaklaşmak gerektiği hatırlanmalıdır.

Coronado ve diğerleri (2008) yaptıkları çalışmada densitesi 1,12g/ml. olan hafif yoğunlukta silikon yardımıyla daha önceden açıklıkları mum ile kaplanan FPP hacmini ölçmüşlerdir. Silikon yerleştirildikten hemen sonra yerinden çıkarılarak hassasiyeti 0.0001g olan elektronik tartıda ağırlığı ölçülmüştür. Hacim ağırlığın densiteye bölünmesi ile elde edilmiştir. Yapılan ölçümler sonucu sağ FPP hacminin ortalama 1,19±0,29ml; sol fossa hacminin ortalama 1,2±0,30ml olarak tespit edildiğini, sağ-sol fossa hacimlerindeki farklılığın istatistiksel olarak anlamlı olmadığını belirtmişlerdir. Seltsam (1956) foramen rotundum seviyesinde FPP'ye hacimsel olarak 3-4 ml %2'lik *lidokain* uygulanmasını önerirken; Douglas ve Wormald'ın (2006) çalışmalarında yine 2ml hacimde %1 veya 2lik *lidokain* kullanımının FPP'yi ilgilendiren alanın anestezisinde yeterli olacağı belirtilmiştir.

Stojcev Stajcić ve diğerleri (2010) FPP hacmini fossayı kaplayacak şekilde yerleştirilen ölçü maddesinin istenilen kıvama geldikten sonra çıkarılması ile belirledikleri kadavra çalışmasında, ortalama fossa hacmini sağ ve solda 0,70 $cm^3$ olarak bulduklarını ifade etmişlerdir.

Hwang ve diğerleri (2011) yaptıkları çalışmada BT kullanarak yazılımın imkan verdiği otomatik ölçümlerde FPP hacmini ortalama olarak 1039,96 ±280,0 $mm^3$ olarak belirlemişler, minimum 595,0$mm^3$ ve maksimum değer olarak 2016,0 $mm^3$ olarak ölçtüklerini; erkeklerde yaptıkları FPP hacim ölçümlerinin kadınlardan daha büyük olduğunu bildirmişlerdir.

Çalışmamızda FPP hacmini belirlemek için Anatomage (InVivo Dental) yazılımına aktarılan KIKT verilerinin programa özel yöntemle ölçülmesi neticesinde FPP hacmi erkeklerde sağda ve solda kadınlardan daha büyük bulunmuştur (Tablo 4.14.). Çalışmamızda tespit ettiğimiz FPP ortalama hacim ölçümleri Coronado ve diğerleri (2008) ile Hwang ve diğerlerinin (2011) çalışmaları ile benzer yaklaşık

sonuçlar verirken Stojcev Stajcić ve diğerlerinin (2010) çalışmalarındaki ölçümlerden daha fazla olduğu tespit edilmiştir. Bu durumun çalışmalardaki popülasyonların farklı olmasından kaynaklandığı düşünülmektedir. Çalışmamızda FPP hacminin ortalama olarak 1000mm$^3$ bulunduğu göz önünde bulundurulduğunda bu değerin üzerindeki dozlarda bölgeye uygulanan anestezik solüsyonlar fossadan çevre anatomik boşluklara foramen ve fissürler aracılığı ile taşarak çeşitli oftalmik ve intra-kraniyal komplikasyonlara (Balaji, 2010; Coronado ve diğerleri, 2008; Douglas ve Wormald, 2006; Methathrathip ve diğerleri, 2005; Nique ve Bennett, 1981; Scott ve diğerleri, 2007; Stajcic ve Todorovic, 1997) neden olabileceği düşünülmektedir. Çünkü Stojcev Stajcić ve diğerlerinin (2010) vurguladıkları gibi FPP; *n. maxillaris, ggl. pterygopalatinum, a. maxillaris, v. pterygoidea* ve bağ dokusu gibi vital yapıları içinde barındıran bir fossadır. Çalışmalarda ölçülen FPP hacim ölçümleri bu yapıları da kapsadığı için gerçek hacmin daha az olacağı hesaba katılması gerektiği düşünülmektedir.

Kim ve diğerleri (2008) yaptıkları çalışmada *sinus maxillaris* hacmindeki değişiklikleri incelemişler, kronik rinosinüzite bağlı olarak hiperostoz sonucu duvar kalınlıklarında meydana gelen artışın sinüs hacmini daralttığını bildirmişlerdir. Benzer şekilde FPP içerisinde herhangi bir patolojik olayın var olması, FPP'yi çevreleyen kemik yapılarda sinüslerde olduğu gibi hiperostozlar neticesinde FPP hacminde azalmaya neden olduğunu düşündürmektedir (Kim ve diğerleri, 2008).

Çalışmamızda FPP hacim ölçümleri cinsiyet karşılaştırmasında, fossa hacminin erkekte daha fazla olduğu; erkekte ve kadında sağ taraf hacminin sol taraftan daha fazla olduğu tespit edilmiştir (Tablo 4.14.). Bu durumun seksüel dimorfizmin sonucu olduğu düşünülmektedir. Literatür taramalarında birçok çalışmada seksüel dimorfizm sonucu kraniyofasiyal bölgede yapılan ölçümlerde kadın-erkek ölçümlerindeki farklılıklar ortaya konulmuştur (Baccetti ve diğerleri, 2005; Coquerelle ve diğerleri, 2011; Emirzeoglu ve diğerleri, 2007; Kim ve diğerleri (2010); Pivonkova ve diğerleri, 2011;Teke ve diğerleri, 2007; Thayer ve Dobson, 2010; Ursi ve diğerleri, 1993).

Sarnat (1983) vücudumuzun yaşantımız boyunca sürekli çevremize reaksiyon verdiğini; ısı, ışık, nem, atmosferik basınç varyasyonları, eksternal ve internal radyasyon kaynakları ve yerçekiminin bizleri etkilediğini belirtmiştir. Çevrenin

iskeletsel büyüme merkezlerine etkileri göz önünde bulundurulduğunda yüz ve vücuttaki uzunluk ve şekil değişikliklerinin çevresel etkenlere adaptif değişiklikler sonucu meydana geldiğini bildirmiştir. Turner (2000) dünyanın yerçekim alanının biyolojik sistemlerin formunu ve fonksiyonunu şekillendirdiğini belirtmiş, ağırlığın kas-iskelet sistemindeki etkilerinin yer çekiminden daha önemli bir kavram olduğu üzerinde durmuş, Albert ve diğerleri (2007), yaptıkları çalışmada kemik yapılardaki değişiklikler sonucu kassal değişimler, yer çekimi ve hiperdinamik mimiklerin fasiyal yaşlanmada etkisi olduğunu bildirirken, Kang ve diğerleri (2012) ise uzun süreli bilgisayar karşısında çalışanların kafalarının ağırlık merkezinin yer değiştirmesine bağlı etkilerinin postural değişikliklere neden olduğunu bildirmişlerdir (Kang ve diğerleri, 2012).

Çalışmamızda diş noksanlığı arttıkça sağ ve sol FPP hacminde artış olduğu tespit edilmiştir (Tablo 4.15.). Diş noksanlığı sonucu *sinus maxillaris*'in aşağı doğru sarkması neticesinde yakın komşuluğundaki FPP'nin de doğal olarak yerçekimi doğrultusunda aşağı sarkması ile hacminin de izafi olarak arttığı düşünülmektedir. Postural değişikliklerin de fossanın büyüme yönünde değişikliklere neden olabileceği düşünülmektedir.

*Sinus maxillaris* patolojisi olan hastalarda FPP hacminin arttığı tespit edilmiştir ($p<0,05$). Patoloji varlığında sinüs pnömatizasyonundaki bozulmaya bağlı olarak sinüs gelişiminde duraksama ya da gerileme yaşanması, bu durumun komşu anatomik boşlukların birbiriyle ilintili olduğunu belirten Moss ve Salentijn'in (1969) FMT'si ile Dargaud ve diğerlerinin (2003) çalışmalarını destekler niteliktedir. Kim ve diğerleri (2008) kronik rinosinüzite bağlı olarak hiperostoz sonucu duvar kalınlıklarında meydana gelen artışın sinüs hacmini daralttığını bildirmişlerdir. *Sinus sphenoidalis'*te mukoza kalınlaşması olan hastalarda FPP hacminde artış tespit edilmesi de aynı prensiplerle açıklanabilir.

Yaş gruplarına göre sınıflandırılmış hastaların FPP hacim ölçümleri karşılaştırmasında yaş ilerleyişi ile fossa hacimlerindeki artışın istatistiksel olarak anlamlı olduğu bulunmuştur ($p<0,005$). Bu artışın özellikle 31-40 yaş aralığında ve 81-91 yaş aralığında en fazla olduğu görülmüştür. Bu durumlar, her ne kadar hastaların büyüme-gelişme dönemleri geride kalmış olsa da belirtilen yaş gruplarındaki hastaların FPP hacimlerinin gerek sinüslerdeki patolojilerden, gerekse

posterior maksilladaki diş çekimlerinden ya da uygulanan eksternal ortopedik kuvvetlerden PMF alanındaki değişikliklerle paralel şekilde etkilendiğini düşündürmektedir.

Yonetsu ve diğerleri (2000) yaptıkları çalışmada *sinus sphenoidalis* hacminin hayatın üçüncü dekatına kadar büyüme gösterdiğini daha sonra yaş artışı ile hacminde düşüş olduğunu, hayatın yedinci dekatında hacmin maksimum değerin %71'ine düştüğünü bildirmişlerdir. Aynı zamanda sinüs aerasyonunda problem varsa sinüs hacminde azalmaya neden olduğunu belirtmişlerdir. Çalışmamızda, sinüs hacimlerinde azalma ile FPP hacminde artış Moss ve Salentijn'in (1969) FMT'si ile Dargaud ve diğerlerinin (2003) çalışmalarını destekler niteliktedir.

Çalışmamızda FPP hacim ölçümleri ile sefalometrik parametrelerin karşılaştırılmasında erkeklerde istatistiksel olarak anlamlı bir farklılık bulunmamıştır ($p>0,05$). Kadınlarda sağ ve sol FPP hacmi arttıkça LFH, LwFaceHtANSGn2D, LwFaceHtANSMe2D, GoGntoSNAng2D, MPSNAng2D, NPogtoPogGoAng2D, PalatalMandibleAng2D ölçümlerinin azaldığı, bu farkın istatistiksel olarak anlamlı olduğu bulunmuştur ($p<0,05$). Mandibuler düzlem açısındaki azalma, çoğu zaman alt yüz yüksekliğindeki azalmayla beraber görülür. Bu durum ise daha çok Sınıf II, Bölüm 2 (*Decbiss*, Derin kapanış ya da *Deep-bite*) veya horizontal büyüme paternine sahip vakalarında karşımıza çıkmaktadır (Brezniak ve diğerleri, 2002; Lux ve diğerleri, 2003). Bu sebeple FPP hacimsel değişiklikleri, mandibula büyüme yönüyle ilişkili olduğunu düşündürmektedir.

Çalışmamızda kadınlarda sağ ve sol FPP hacmi arttıkça PogtoNB2D, PAFaceHtRatio2D ölçümlerinin de arttığı, bu farkın istatistiksel olarak anlamlı olduğu bulunmuştur ($p<0,05$). Parametreler değerlendirildiğinde, FPP hacimsel değişiklikleri daha önce de erkekler için bahsedildiği gibi, posterior yüz yükseklikleri ve pogonion'nun NB doğrusuna olan doğrusal mesafesi Sınıf II Bölüm 2 maloklüzyonla ilişkilendirilmektedir (Brezniak ve diğerleri, 2002). Bu sebeple FPP hacimsel değişiklikleri, erkeklerde olduğu gibi, kadınlarda da mandibula büyüme yönüyle ilişkili olduğunu düşündürmektedir.

Çalışmamızda kadınlarda sol FPP hacmi arttıkça LMdRH, MaxLengCPA2D ölçümlerinin de arttığı, bu farkın istatistiksel olarak anlamlı olduğu bulunmuştur ($p<0,05$). Mandibuler ramus boyutunun (LMdRH) ve efektif maksiller uzunluk

(MaxLengCPA2D) parametreleri değerlendirildiğinde çalışmamızda fossa hacminin artışının, maksillanın posteroanterior yöndeki gelişimini, mandibula ramus boyutlarında artışla beraber görülen mandibuler horizontal büyüme paterni ile ilişkili olduğu söylenebilir. (Brezniak ve diğerleri, 2002; Oz ve Rubenduz, 2011).

Bharati ve diğerleri (2005) yaptıkları antropometrik varyasyon çalışmasında yüz şekli ve boyutları hakkında ortalama değerleri belirledikleri; sefalik indeks, nasal indeks ve toplam fasiyal indeks paramatreleri ile etnik, dilbilimsel, coğrafik ve iklimsel ilişkilerini incelemişlerdir. Nasal indeks değerlerinin farklı dillerin konuşulduğu popülasyonlar için ayırt edici bir değer olduğunu belirtmişlerdir. Boy, nasal indeks ve sefalik indeksin; farklı etnik kökenler ve farklı bölgelerde iklimsel koşullarda ayırt edici değerler olduğunu belirtmişlerdir. Toplam yüz indeksi çeşitli etnik, dilbilimsel ve iklimsel durumlar sergileyen popülasyonların ayırt edilmesinde iyi bir değişken olmadığını vurgulamışlardır. Coğrafik yapılanmanın istatistiksel olarak anlamlı sonuçlar verdiğini belirtmişlerdir. Çalışmamıza KKTC'de veya İstanbul'da yaşayan Türk popülasyonu hastalar dahil edilerek KIKT değerlendirmeleri yapılmıştır. Hastaların farklı coğrafyalardan gelip ilgili yerleşkelerde yaşamaları, çalışmamızda değerlendirdiğimiz anatomik yapıların uzunluk, genişlik, alan, hacim ölçümlerinde ve morfolojilerinde değişiklikler göstermesinin sebepleri arasında sayılabilir. İleri çalışmalarda tezimizde kullandığımız çalışma grubu 2'ye ayrılarak KKTC kökenli (KKTC'de yaşayan ve anne-baba aynı kökenden) ve TC kökenli hasta grupları karşılaştırmalı olarak verilerek bir popülasyondaki alt grup bireylerdeki ve bölgesel olarak aynı lokalizasyonlarda yaşayan bireylerde farklılık olup olmadığının araştırılması düşünülmektedir.

Guyot ve diğerleri (2006) kafatabanının dinamik bir yapı olduğunu belirtmişlerdir. Kafatabanının kemik komponentleri olan frontal, ethmoid, sphenoid, temporal ve occipital kemiklerin süturlarla birleşerek kafatabanının primer veya sekonder (adaptif) büyüme merkezleri olarak kafatabanının transvers ve sagittal büyümesini sağladıklarını belirtmişlerdir (Guyot ve diğerleri, 2006). Kafatabanı sinkondrozları içerisinde *spheno-occipital sinkondrozis (SOS)*'nin sagittal ve vertikal büyümede en önemli yer olduğu bildirilmiştir (Coben, 1961. Aktaran: Guyot ve diğerleri, 2006).

*Os occipitale* ve *os sphenoidale* arasındaki kaynaşma *spheno-occipital sinkondrozis* aracılığı ile 18-25 yaş arasında gerçekleştiği belirtilmiştir (White ve diğerleri, 2012, s.74).

Lieberman ve McCarthy (1999) yaptıkları çalışmada organizmanın gelişiminde kafatabanı açısının rolünü faringeal ölçümlerle birlikte insanlarda ve şempanzelerde incelemişler, kafatabanı eğiminin insana has özelliklerin gelişiminde (hümanizasyon) ve postnatal büyümede rolü olduğunu belirtmişlerdir.

Guyot ve diğerleri (2006) yaptıkları çalışmada kafatabanının fasiyal büyümede majör rol sahibi olduğunu fakat tek faktör olmadığını belirtmişlerdir. Çalışmalarında klival açı ile sagittal nasomaksiller parametreler olan Basion-Prosthion (orta-yüz derinliği) ve Basion-Nasion (üst-yüz derinliği) ve palatal uzunluk (Pl) pozitif anlamlı korelasyon gösterdiğini bulmuşlardır ($p<0,001$). Palatal genişliğin klival açıyla korelasyon göstermediğini belirtmişlerdir.

N'Guyen ve diğerleri (2008) yaptıkları radyolojik ve histolojik çalışma sonuçlarına göre *sutura palatina media*'nın insanda geç yaşlara kadar tam olarak kemikleşmeyen tek sütur olduğunu belirtmişlerdir. Bu durumun, insan hayatı boyunca çiğneme kuvvetlerinin maksiller kemiklere etki ederken diğer kraniyo-fasiyal süturlerin yetişkinlerde mekanik streslere maruz kalmamasından kaynaklandığını belirtmişlerdir (N'Guyen ve diğerleri, 2008). Fakat kafatabanında *spheno-occipital sinkondrozis'*in 25 yaşına kadar kaynaşmadığı göz önünde bulundurulduğunda, kafadaki diğer süturlerde büyüme-gelişme dönemi sonlansa da yaşın ilerlemesiyle uzunluk, genişlik, alan, hacim veya morfolojik değişikliklerin; *sinus maxillaris* ve *sinus sphenoidalis* patolojileri, 20 yaş dişi çekimleri ya da uygulanan ortodontik kuvvetler neticesinde farklılık gösterebileceği düşünülmektedir.

IC varyasyonları ile ilgili yapılan literatür taramalarında kanalla ilgili birçok çalışma ve sınıflandırmanın yapıldığı görülmüştür. *N. nasopalatinus*'un IC formasyonu sürecinde etkili olup olmadığını araştıran Radlanski ve diğerleri (2004) insan embryo ve fetüslerinden elde edilmiş histolojik materyallerle yaptıkları morfolojik çalışmada nörovasküler yapının kanal içinde seyrettiğini gözlemlemişler fakat herhangi bir indükleyici süreci analiz edemediklerini belirtmişlerdir (Radlanski ve diğerleri, 2004).

Jacob ve diğerleri (2000) yaptıkları çalışmada IC'nin nasal açıklığının morfolojik değişikliklerini incelemişler; yuvarlak, oval, iğ (*spindle*) ve tübüler şekilli olarak sınıflandırmalarını yapmışlardır. IC'nin oral açıklığı ile ilgili az sayıda çalışma olduğunu; bu çalışmaların IC patolojileriyle bağlantılı olduğunu belirtmişlerdir. Genel olarak nasal açıklığı ile benzer morfolojik karakter sergilediğini belirtmişlerdir (Jacob ve diğerleri, 2000).

Mraiwa ve diğerleri (2004) yaptıkları çalışmada IC şekillerinin lokasyon, morfoloji ve açılanmalarını incelemişler nazal kavite tabanında sıklıkla iki (Y-kanal morfolojisi); bazen üç veya dört açıklık; bazı durumlarda da tek silindirik açıklığı olduğunu belirtmişler; palatal açıklıklarının da benzer olduğunu belirtmişlerdir (Mraiwa ve diğerleri, 2004).

Song ve diğerleri (2009) yaptıkları çalışmada IC varyasyonlarını nasal kavite tabanı ile oral kavite tavanı arasında kanalın orta kısmında aksiyal düzlemde değerlendirmişler tek kanal, iki kanal, üç kanal ve dört kanal olarak kategorize etmişlerdir. Kanalların simetrik olarak dağılımlarını da incelemişlerdir. Aynı zamanda sagittal düzlemde kanalın nasal kavite tabanı ile oral kavite tavanı arasında ilerleyişini vertikal-düz, vertikal-kavisli, eğimli-düz, eğimli-kavisli olarak sınıflandırmışlardır. Diğer sınıflandırmalarını ise 3 boyutlu olarak geniş veya iğ-şeklinde, çok geniş, kistik ve dar şekilli olarak yapmışlardır. Liang ve diğerleri (2009) ise yaptıkları çalışmada IC'nin oral kaviteye açıldığı seviyedeki şeklini konik ve silindirik olarak sınıflandırmışlardır.

Asaumi ve diğerleri (2010) IC şeklini nasal kavite ile oral kavite arasında farklı şekillerde *bifurkasyon* (ikiye ayrılma) göstermelerine göre 5 gruba ayırmışlardır. Bornstein ve diğerleri (2011) ise yaptıkları çalışmada IC anatomik varyasyonlarını değerlendirmişler (a) tek kanal, (b) iki paralel kanal; (c) Y tipinde kanal varyasyonları, tek oral/palatal açıklık *(=foramen incisivum*) ve 2 veya daha fazla nasal açıklık *(=foramina Stenson*) olarak sınıflandırmışlardır.

Çalışmamızda IC'ın oral kaviteye açıldığı seviyede *(=foramen incisivum)* kanal açıklığının morfolojisini yuvarlak, elips, kalp şeklinde ve amorf olarak sınıflandırılmış; şekil varyasyonları bu sınıflamaya göre yapılmıştır.

Çalışmamızda IC şekli ile cinsiyet karşılaştırmasında istatistiksel olarak anlamlı bir fark bulunmazken ($p>0,05$), en fazla yuvarlak en az ise amorf şekilli IC

şekline rastlanmıştır. Yapılan literatür taramalarında IC'nin oral kaviteye açıldığı seviyede morfolojileri ile ilgili çok fazla çalışma olmadığı, çalışmaların daha çok IC'nin nasal kavite tabanı ile birleştiği üst başlangıç yerindeki morfolojik farklılıklar üzerinde odaklandığı görülmüştür (Asaumi ve diğerleri, 2010; Jacob ve diğerleri, 2000; Mraiwa ve diğerleri, 2004; Song ve diğerleri, 2009). Oysa anterior maksilla bölgesine uygulanacak anestezi, implant ve palatal bölgede cerrahi gibi cerrahi işlemler öncesinde kanal şeklinin ve çapının bilinmesinin kanal içinden geçen nörovasküler yapıların intraoperatif ve postoperatif dönemde komplikasyonlara mani olunması aynı zamanda kanal çapının çok geniş olduğu ya da kanal şeklinin düzensiz olduğu durumlarda, anterior bölgede yapılması planlanan restorasyonlarda estetik açıdan sorun çıkmaması için varyasyonlarının bilinmesi gereklidir.

Mardinger ve diğerleri (2008) yaptıkları çalışmada maksilla anterior bölgeden diş çekimi sonrasında IC çapının tüm seviyelerde artma eğiliminde olduğu, palatal açıklığın *(foramen incisivum)* ortalama %32 genişlediğini ve iki santral kesici implant uygulanabilecek potansiyel alanda alveolar kretin tepesinin %58'ini kaplayabileceğini belirtmişlerdir (Mardinger ve diğerleri, 2008).

Çalışmamızda dişsizlik durumu ile IC şekli karşılaştırmasında istatistiksel olarak anlamlı farklılık bulunmamıştır ($p>0,05$). Fakat erkek ve kadınlarda en sık rastlanan IC şekli yuvarlak iken kadınlarda anodonti vakalarında elips şekilli kanal morfolojisinin en fazla görülmesi kadınlarda diş çekimleri sonrası IC morfolojisinin daha fazla etkilenebileceğini düşündürmektedir. Anadonti vakalarının ilerleyen yaşlarda olduğu göz önünde bulundurulduğunda kadınlarda menapoz sonrası osteoklastik aktivitenin fazla oluşuna bağlı olarak alveoler kemik rezorpsiyon paterninin erkeklerden farklılık göstermesi bu morfolojik değişikliklerde etkili olduğu düşünülmektedir.

Bu konuda yapılan literatür taramalarında çelişkili sonuçlarla karşılaşılmıştır. Krall ve diğerleri (1997) yaptıkları çalışmada uzun dönem östrojen replasmanı tedavisi gören kadınların diş kayıplarının azaldığı ve dişsiz kalma risklerinin düştüğünü bildirmişlerdir. Dervis (2005) osteopörözün periodontal kemik kaybı, diş kaybı ve TME kemik kaybı ile bağlantılı bulunduğunu bildirirken; Slaidina ve diğerleri (2011), protetik tedavi için başvuran menapoz sonrası ve düşük kemik mineral densitesine sahip kadınlardaki diş kaybının normal kemik mineral

densitesine sahip menapoz sonrası kadınlardan yüksek oranda olmadığını bildirmişlerdir.

Reich ve diğerleri (2011) diş kaybı neticesinde çenelerdeki atrofinin doğal etiyopatolojisini inceledikleri çalışma sonucunda, çene kemiğindeki atrofinin sadece protez kullanımına bağlı olmadığını multifaktöriyel bir rahatsızlık olduğunu belirtmişlerdir. Modern popülasyonlarda alveoler kret resorpsiyonu şekil ve yükseklik olarak bir seri değişikliğe uğradığını belirtmişlerdir. Bu değişikliklere sebep olarak da bireylerin yaş ve rezorpsiyonun çenedeki lokalizasyonu işaret etmişlerdir. Ulm ve diğerleri (2009) ise yaptıkları çalışmada, molar dişlerin anterior dişlere oranla daha erken kayıp edilme eğiliminde olduğunu ifade etmişlerdir. Bu durumdan kaynaklanan alveoler kemiklerdeki atrofinin posterior segmentlerde anterior segmentlere oranla daha fazla olduğunu belirtmişlerdir. Budtz-Jörgensen (1996) posterior diş kayıplarının mandibulada nöromusküler stabilitenin kaybı neticesinde çiğneme etkinliğinde azalmaya neden olduğunu bildirmiştir. Bu durumun vertikal oklüzal boyutlarda kaybına ve anterior dişlerin atrizyonuna neden olduğunu belirtilmiştir (Budtz-Jörgensen, 1996).

Kingsmill (1999) rezidüel kret rezorpsiyonunu etkileyen lokal ve sistemik faktörleri fonksiyonel, anatomik, enflamatuar ve sistemik faktörler olarak alt başlıklarıyla birlikte sıralamıştır. Buna göre: fonsiyonel faktörler; mekanik stres noksanlığı, dental protezlerin olmayışı, dental protez varlığı, uygulanan kuvvetin çeşiti ve büyüklüğü, günlük dental protez kullanım periyodu, dental protezin kullanım yılı, protetik diş seçimi, yumuşak astar kullanımı, kas tonisitesi. Anatomik faktörler; yüz şekli, mandibulanın orijinal boyutu, diş soketlerinin orijinal derinliği, lokal kemik kalitesi, ektrinsik kas liflerinin oranı, yaş veya kemik hücrelerinin uygunluğu, yumuşak dokuların kalitesi, kanlanma, kas ataçmanları. Enflamatuar faktörler; travmatik diş çekimi, önceden var olan ya da rezidüel enfeksiyon, peridontal hastalık, mukozal enflamasyon, lokal enflamatuar mediatörler, dental protezlerin hijyeni. Sistemik faktörler; yaş veya cinsiyet, iskeletsel durum, kemik regülasyonunu düzenleyen hormonlar ve diyette alınan kalsiyum miktarıdır (Kingsmill, 1999).

Yukarıda belirtilen çalışmalara paralel olarak, çalışmamızda yaş gruplarına göre IC şekillerinin karşılaştırmasında istatistiksel olarak anlamlı bir farklılık

görülmezken (p>0,05), 81-91 yaş aralığında IC şeklinin izlenememe nedeni yaş ilerleyişine bağlı olarak maksillanın yukarı-arka yöndeki alveolar kemik rezorpsiyonu neticesinde IC şeklinde deformasyonlardan dolayı olduğu düşünülmektedir.

Chatriyanuyoke ve diğerleri (2010) yaptıkları çalışmada maksiller santral kesici dişin IC'a olan uzaklığının kadınlarda erkeklere oranla daha fazla az olduğunu belirlemişlerdir. Çalışmalarında daha genç yaş grubundaki hastalarda orta yaş ve yaşlı gruba göre aradaki mesafenin daha az olduğunu belirlemişlerdir. Bu duruma gerekçe olarak da IC boyutu ve yaş arasında korelasyon olmadığını belirten Mardinger ve diğerlerinin (2008) yaptıkları çalışma ile Dager ve diğerlerinin (2008) maksilla şeklinde değişikliğin hayatın altıncı dekatına kadar devam ettiğini belirttikleri çalışmayı göstermişlerdir (Chatriyanuyoke ve diğerleri, 2010; Dager ve diğerleri, 2008; Mardinger ve diğerleri, 2008).

Ayrıca yapılan literatür taramalarında gerek yumuşak doku gerekse iskeletsel yapılarda fasiyal asimetrinin yalnızca dudak-damak yarığı (DDY) gibi konjenital anomalileri olan ya da çene yüz bölgesinde patolojileri olan hastalarda değil aynı zamanda herhangi bir patolojik durumu olmayan bireylerde de var olduğunu belgeyen çok sayıda çalışmaya rastlanmıştır (Farkas ve Cheung, 1981; Ras ve diğerleri, 1994; Kim ve diğerleri, 2003; Rossi ve diğerleri, 2003) .

Farkas ve Cheung (1981) çocuklarda yaptıkları fasiyal çalışmada en fazla asimetriyi yüzün orta üçlüsünde bulmuşlar, yaş ve cinsiyet açısından farklılık tespit etmemişler, genellikle sağ tarafın soldan daha uzun olduğunu bulmuşlardır (Farkas ve Cheung, 1981). Ras ve diğerleri (1994) stereofotogrametri kullanarak fasiyal landmarklar belirledikleri çalışmada kraniyofasiyal anomalisi olmayan bireylerde transvers yönde sol-taraf dominansı, sagittal yönde ise sağ-taraf dominansı belirlemişlerdir. Tam DDY operasyonu geçiren bireylerde vertikal ve sagittal yönde etkilenmeyen tarafta fasiyal dominans görülmüştür. İlave olarak, genellikle sol-sağ dominansı yüzde vertikal ve sagittal yönlerde belirlenmiştir (Ras ve diğerleri, 1994) .

Kim ve diğerleri (2003) yaptıkları çalışmada sphenoid kemiğin kraniyofasiyal asimetri analizinde referans olarak kullanımının uygun olduğunu belirtmişlerdir. Çalışmalarında asimetrik sphenoid kemikle kontrol grubu arasındaki ölçümler arasındaki farkların çok az olduğunu bulmuşlar, *meatus acusticus externus*'un

analizlerde kullanılabilecek en uygun landmark olduğunu belirtmişlerdir (Kim ve diğerleri, 2003)

Rossi ve diğerleri (2003) dijital kaliper ile ölçümlerini yaptıkları anatomik kadavra çalışmasında kraniyofasiyal asimetrinin fetüs, infant, çocuk ve yetişkinlerde olarak tüm yaş gruplarında olduğunu; asimetrilerin gelişiminde çiğneme fonksiyonun rolünün fazla olduğunu belirtmişlerdir. Ayrıca literatürde asimetri tanımlamasının kimi araştırmacılar tarafından sağ-sol arasındaki farkın sıfırdan fazla olduğunda (Shah ve Joshi, 1978), kimi araştırmacıların ise aradaki farkın 2 mm den fazla olduğu durumlarda geçerli kabul edildiğini belirtmişlerdir (Farkas ve Cheung, 1981). Asimetri ne kadar fazla ise patolojik durumlara o kadar yakın olabileceği ve bu durumda daha fazla dikkat edilmesi gerektiğini vurgulamışlardır. Uyguladıkları asimetri indeksi sonucu sağ taraf ölçümlerinin sol taraftan daha fazla olduğu görülmüştür (Rossi ve diğerleri, 2003).

Sejrsen ve diğerleri (1996), yaptıkları çalışmada palatin kemiğin *foramen palatinum majus* önünde kalan kemik yapısındaki büyümenin arkasında kalan kısmındaki büyümeden daha fazla olduğuna dikkat çekerek IC eğiminin sagittal düzlemde çocukluktan yetişkinliğe geçen süreçte inferior ve anterior yönde büyüme karakteristiği sergilediğini belirtmişlerdir. Bu eğimin *foramen incisivum'*un büyüme süresince yer değiştirdiğini gösterdiğini belirtmişlerdir. Sutura palatina transversa'nın maksillanın öne-aşağıya büyümesine uygun şekilde oriyante olduğunu belirtmişler; apozisyonel büyümenin eğimli sutural yüzeylerde gerçekleştiği zaman, maksillanın IC ile birlikte öne-aşağıya doğru yer değiştirdiğini belirlemişlerdir (Sejrsen ve diğerleri, 1996).

Ercan ve diğerleri (2008) yaptıkları çalışmada fasiyal asimetrinin yaygın olduğunu ve subjektif incelemelerle kolaylıkla değerlendirilebileceğini belirtmişler, fasiyal cerrahi ve ortodontik işlemlerde preoperatif değerlendirme yapılması gerekliliğini vurgulamışlardır (Ercan ve diğerleri, 2008) .

Meyer-Marcotty ve diğerleri (2010) FaceScan cihazı ile 3 boyutlu tarama ile yetişkinlerde yaptıkları çalışmada cerrahi ve ortodontik tedavileri yapılmış dudak damak yarığı olan hastalar ile sağlıklı bireyler arasında yapılan karşılaştırmalarda DDY olan hastaların yüzlerinde daha fazla asimetri olduğu, asimetrinin de en çok ortayüz bölgesinde olduğunu belirtmişlerdir (Meyer-Marcotty ve diğerleri, 2010).

Mraiwa ve diğerlerinin (2004) yaptıkları çalışmada her iki *foramina Stenson* genişlik ölçümü ortalama 2,2±0,6 mm iken; tek bir foramende sonlanan vakalarda ortalama genişlik 3,1±1,3 mm olarak tespit edilmiştir. Palatal açıklıkta genişlik ölçümü ortalama 4,6±1,8 mm olarak bulunurken; IC uzunluğu ortalama 8,1±3,4 mm olarak tespit edilmiştir (Mraiwa ve diğerleri, 2004). Güler ve diğerleri (2005) panoramik radyografilerde yaptıkları ölçümlerde erkeklerin kadınlara göre daha büyük kanallara sahip olduğunu bildirmişlerdir. Liang ve diğerleri (2009), yaptıkları çalışmada kurukafa ölçümlerinde IC palatal açıklığı genişliğini ortalama 3,4±0,9 mm olarak tespit ederlerken radyografik değerlendirmelerinde IC genişliğini ortalama 3,6±1mm olarak tespit etmişlerdir. IC'nin uzunluğunu kurukafada 9,4±2.1mm olarak bulurlarken radyografik değerlendirmelerinde IC uzunluğunu 9,9±2,6mm olarak tespit etmişlerdir (Liang ve diğerleri, 2009).

Asaumi ve diğerlerinin (2010) hastaları dişli ve dişsiz olarak gruplandırdıkları çalışmada sagittal düzlemde dişli hastalarda IC uzunluğu ortalama 10,9±2,7mm, dişsiz hastalarda 9,4±2,7mm bulunmuştur. Koronal düzlemde IC'nin palatal açıklık seviyesinde genişlik ölçümü dişli hastalarda 3,7±1mm, dişsiz hastalarda 4,3±0,8mm olarak bulunmuştur. Yine koronal düzlemde IC'nin orta noktasında yaptıkları genişlik ölçümlerinde dişli hastalarda ortalama genişliği 3,3±1,3mm bulunurken dişsiz hastalarda bu genişliği 4,2±1mm olarak tespit etmişlerdir (Asaumi ve diğerleri, 2010).

Bornstein ve diğerleri (2011) yaptıkları çalışmada erkeklerde IC'nin üst başlangıç genişliğini ortalama 3,7mm; bitiş genişliğini ortalama 4,6mm, uzunluğunu ortalama 11,7mm olarak tespit etmişlerdir. Kadınlarda ise IC'nin üst başlangıç genişliğini ortalama 3,4mm; bitiş genişliğini ortalama 4,4mm, uzunluğunu ortalama 10,4mm olarak tespit etmişlerdir. Erkek ve kadınlarda toplamda ortalama değerleri ise; üst başlangıç genişliğini 3,5mm; bitiş genişliğini 4,5mm, uzunluğunu da 11mm olarak tespit etmişlerdir (Bornstein ve diğerleri, 2011).

Çalışmamızda tamamen dişli hastalarda koronal düzlemde IC'nin palatal açıklık seviyesinde ve IC'nin ortasında genişliği dişsiz hastalardan daha az bulunmuştur. Çalışmamızda IC sagittal ve koronal düzlemde uzunluğu erkeklerde kadınlardan daha fazla olduğu tespit edilmiştir. Aradaki farklar istatistiksel olarak anlamlı bulunmuştur ($p<0,05$).

Çalışmamızda IC sagittal ve koronal düzlem genişlikleri erkeklerde başlangıç, 1.dirsek seviyesi, 2.dirsek seviyesi ve bitiş genişliği kadınlardan daha fazla bulunmuştur fakat aradaki farklar istatistiksel olarak anlamlı bulunmamıştır ($p>0,05$).

Çalışmamızda santral, lateral ve kanin dişlerinin labial, palatinal ve apekslerinin IC'ye uzaklıkları; IC uzunluk ve genişliklerinin değerlendirilmesinde erkeklerde tespit edilen uzunluk ölçümlerinin kadınlardan daha fazla olduğu istatistiksel olarak bulunmuştur ($p<0,05$). Aynı zamanda hem erkeklerde hem de kadınlarda maksiller kesici dişlerin IC'ye labial, palatinal ve apekslerinin uzaklıkları sağ tarafta sol taraftan fazla olduğu ve bu farkın istatistiksel olarak anlamlı olduğu bulunmuştur ($p<0,001$). Çalışmamızda sağ taraftaki ölçümlerle sol taraftaki ölçümlerin eşit olmaması fasiyal asimetri konusunda yapılan literatür taramalarını doğrular niteliktedir.

Yaş ilerleyişine bağlı olarak IC genişlik ölçümlerinde artış görülmesi Mardinger ve diğerlerinin (2008) çalışmasını doğrular nitelikte olup IC uzunluğunun ve IC'nin maksiller anterior dişlerin labial, palatin ve apekslerine olan uzaklıklarının yaş artışı ile azalmasının dişsizlik durumunun artması ve alveolar rezorpsiyon nedenli olduğu düşünülmektedir. Irinakis (2006) diş çekimi sonrası alveoler kretin genellikle hacimsel olarak küçüleceğini ve morfolojisinin değişeceğini belirtmiş, çekim soketinin yönlendirilmiş doku rejenerasyonu teknikleri ile alveoler krette kemik kaybının önüne geçilerek estetik restorasyonların yapılabilmesine olanak sağlanabileceğini bildirmiştir (Irinakis, 2006).

Moya-Villaescusa ve Sánchez-Pérez (2010) çekim sonrası çekim soketine komşu dişler ile dişsiz kret mesiodistal kemik mesafesinin, dişsizlik alanının boyutuna bağlı olduğunu belirtmişlerdir. Bununla birlikte, bu mesafenin kemik kaybının yüksekliğine etki etmediğini bildirmişlerdir. Kemik rezorpsiyonun yüksekliğinin orta noktada bir dengeye ulaşacağını, bu seviyenin kalıcı iyileşmenin göstergesi olacağını belirtmişlerdir. Bu ölçümün ortalama olarak kemik rezorpsiyonun en apikal noktasında olarak alveoler kemik marjininden 4,32 mm uzağında lokalize olduğunu ve ortalama olarak mesial ve distal açılarının 24° olduğunu bildirmişlerdir (Moya-Villaescusa ve Sánchez-Pérez, 2010).

IC ile sefalometrik analizlerin karşılaştırılması için yapılan literatür taramalarında direkt olarak IC'yi ilgilendiren değerlendirmelere çok fazla

rastlanılmamış, daha çok maksilla anterior bölgede dudak-damak yarıkları, ankriyaj alınması için mini-implant uygulamaları ve maksiller ekspansiyon vakalarına rastlanılmıştır. Çalışmamızdaki sefalometrik analizlerde anterior maksillayı ilgilendiren parametreler üzerinden değerlendirmeler yapılmıştır (Craig, 1951; Dibbets, 1996; Lundner ve Warunek, 2006; Miller ve diğerleri, 2007; Moss ve Salentijn, 1969; Oz ve Rubenduz, 2011; Rothstein ve Tarlie, 2000; Stahl ve diğerleri, 2008; Ulgen ve diğerleri, 1997).

Ulgen ve diğerleri (1997) yaptıkları çalışmalarında, toplam kafatası uzunluğu, toplam anterior yüz yüksekliği, alt anterior yüz yüksekliği, *ramus mandibula* yüksekliği, *corpus mandibula* yüksekliği, premaksiller yükseklik, maksiller genişlik, *foramen incisivum* genişliklerini farelerin mastikatör fonksiyonlarına göre değerlendirmişlerdir. Hipofonksiyon gösteren farelerde sayılan parametrelerin hepsinin boyutunda azalma olurken sadece *foramen incisivum* boyutunda artış görüldüğünü bildirmişlerdir. Bunun sebebibinin normal beslenme grubunun *foramen incisivum* çevresinde devam eden apozisyonlar nedeniyle daralma olurken, hipofonksiyon grubunda daha az kemik apozisyonu olduğu, daha az fonksiyonel uyarının daha geniş *foramen incisivum*la sonuçlandığını bildirmişlerdir. Sonuç olarak mastikatör hipofonksiyonunun farelerde kraniyal büyüme ve gelişmeye etki etmediğini fakat maksillofasiyal iskelet sisteminin büyüme ve gelişimine etki ettiğini bildirmişlerdir (Ulgen ve diğerleri, 1997).

Lundner ve Warunek'in (2006) maksiller ekspansiyon uyguladıkları bir vakada hastanın intraoral muayenesinde *papilla incisiva* bölgesinde şişlik, beslenme sırasında gıdaların nasal kaviteye kaçtığını belirlemişlerdir. Direkt olarak patolojiye neden olmasa da uygulanan ortodontik kuvvetler neticesinde, geçmişte var olan ama tıkalı olan nasopalatin kanal açıklıklığının arttığını bulmuşlardır. Aynı zamanda insiziv kanal veya nasopalatin kanal kistlerine genellikle dördüncü ile altıncı dekatlar arasında rastlandığını belirtmişlerdir. Bu ve benzeri durumlara hastanın intraoral muayenesinde dikkat edilmeli, uygulanan ortodontik kuvvetlerin kanal morfolojisini genişlik ve morfoloji bakımından etkileyebileceği göz önünde bulundurulmalıdır (Lundner ve Warunek, 2006).

Çalışmamızda erkeklerde sagittal projeksiyonda IC uzunluğu ile AntCranBaseSN2D ölçümünün pozitif ilişki gösterdiği, bu ilişkinin istatistiksel

olarak anlamlı olduğu bulunmuştur (p<0,05). Anterior kraniyal kaide uzunluğunu veren S-N boyutuyla ilgili yapılan çalışmalarda farklı sonuçlar elde edilmiştir. Craig (1951), Dibbets (1996) ile Oz ve Rubenduz (2011) kraniyal kaide uzunluğu ve maksiller boyutlar arasında ilişki olmadığını tespit ederlerken, Rothstein ve Tarlie, (2000) ise, bunun tersine maksiller boyutlardaki artış ile beraber kraniyal kaide boyutlarının da arttığını göstermiştir (Aktaran: Craig, 1951; Dibbets, 1996; Oz ve Rubenduz, 2011). IC'nin nasal kavite tabanından aşağı-öne doğru uzanan bir yapı olduğu göz önünde bulundurulduğunda maksillanın posteroanterior yöndeki büyüme ve gelişiminin ya da ileri yöndeki pozisyonlanmasının kanal uzunluğundaki artış dolayısıyla kraniyal kaide uzunluğu ile de ilişkili olacağı düşünülmektedir.

Çalışmamızda kadınlarda sagittal projeksiyonda IC uzunluğu arttıkça U1ProtrU1APog2D, U1toNB2D, MaxMandDifferential, Overjet2D ölçümlerinin de arttığı, bu farkın istatistiksel olarak anlamlı olduğu bulunmuştur (p<0,05). Tüm bu parametrelerin maksiller kesici dişlerin protrüzyonlarına işaret ettiği görülmektedir. FMT'ye göre dişlerin fonksiyonel matriks; alveoler yapı, premaksiller bölge dolayısıyla IC iskeletsel üniteyi oluşturmaktadır (Moss ve Salentijn, 1969). Bulgularımız da FMT'yi destekler nitelikte olup, dişlerdeki pozisyon değişiklikleri; alveoler yapıyı ve IC iskeletsel ünitesinin uzunluğunu pozitif olarak etkilediği düşünülmektedir.

Çalışmamızda erkeklerde ve kadınlarda sagittal projeksiyonda IC uzunluğu arttıkça LFH, AntFaceHtNMe2D, LwFaceHtANSGn2D, LwFaceHtANSMe2D, TotFaceHtNGn2D ölçümlerinin de arttığı, bu farkın istatistiksel olarak anlamlı olduğu bulunmuştur (p<0,05). Yapılan sefalometrik araştırmaların birçoğunda yüz yükseklikleri ile dentoalveoler ve maksillomandibuler vertikal boyutları karşılaştırıldığında farklı sonuçlar elde edilmiştir. Rothstein ve Yoon-Tarlie (2000), yaptıkları longitüdinal takipli araştırmada, her takip döneminde; Oz ve Rubenduz (2011) ise retrospektif çalışmalarında, ön yüz yüksekliği artmış bireylerin maksilla anterior alveoler yapılarının da artmış olduğunu göstermişlerdir (Rothstein ve Yoon-Tarlie, 2000; Oz ve Rubenduz, 2011). Bu sonuç bulgularımızı destekler nitelikte olup, ön yüz yüksekliği arttıkça IC uzunluğu da artmaktadır. Bunun yanında, Stahl ve diğerleri (2008) ise, maksilla anterior alveoler dolayısıyla IC vertikal uzunlukları ile

ön yüz yükseklikleri arasında anlamlı ilişki tespit etmemişlerdir (Stahl ve diğerleri, 2008).

Çalışmamızda erkeklerde sagittal projeksiyonda IC'nin *spina nasalis anterior* seviyesinde başlangıç genişliği arttıkça OPtoFHAng2D ölçümünün de arttığı, bu farkın istatistiksel olarak anlamlı olduğu bulunmuştur ($p<0,05$). Oklüzal planın antero-posterior eğimindeki artış IC boyutlarını da etkilemektedir. Maksilla antero-posterior dentoalveoler vertikal ve sagittal boyut değişikleri, OPtoFHAng2D açı farklılıklarına sebep olduğu gibi meydana gelen dentoalveoler değişiklikler, tüm maksilla iskelet üniteyi etkileyebileceğinden, IC genişliğinde de değişikliğe sebep olabileceği düşünülmektedir.

Çalışmamızda erkeklerde ve de kadınlarda sagittal projeksiyonda IC'ın *foramen incisivum* seviyesinde bitiş noktasının genişliği arttıkça U1toNA2D, U1toAperp2D ölçümlerinin de arttığı, bu farkın istatistiksel olarak anlamlı olduğu bulunmuştur ($p<0,05$). Bu parametrelerin maksiller kesici dişlerin protrüzyonlarına işaret ettiği görülmektedir. Bu bulgular, Moss ve Salentijn (1969) tarafından ortaya atılan FMT'ye göre değerlendirildiğinde dişlerdeki pozisyon değişikleri, alveoler yapıyı ve IC iskeletsel ünitesini; genişliğini pozitif olarak etkilediği düşünülmektedir.

Sonuçlarımıza göre, maksiller anterior dişlere yapılacak ortodontik müdahalelerin IC genişliğini etkileyebileceği göz önünde bulundurulmalıdır. Ortodontik diş hareketini çevre kemik dokuda, prostoglandin E1 ve E2 lökotrien B4, interlökin 1ß, interlökin-6 TGF-ά ve TNF- ß gibi enflamasyon mediatörlerinin serbest kalmasına neden olmaktadır (Bartzela ve diğerleri, 2009; Mohammadi ve Azar, 2012). Kemik dokunun yeniden şekillenmesini bu inflamatuar proçes sağlamaktadır (Boekenoogen ve diğerleri, 1996; Valiathan ve Dhar, 2006). Alveol kemik doku etrafındaki kuvvet dengesi kurulana kadar bu inflamatuar süreç devam eder (Miller ve diğerleri, 2007). Olası retruziv kuvvetlerin kanal genişliğini negatif yönde etkileyebileceği, kanal içerisinden geçen nörovaskuler yapılara etki etmesinden dolayı bölgede nöropatik değişikliklere neden olunabileceği göz önünde bulundurulmalıdır. Ayrıca bu durum özellikle bölgeyle ilgili lokal cerrahi müdahalelerde (ortodontik mini implantlar gibi) nörovasküler komplikasyonlara sebep olunmaması için göz önünde bulundurulmalıdır (Kim ve diğerleri, 2007; Kim ve diğerleri, 2008; Lemieux ve diğerleri, 2011).

LeFort I seviyesinde maksiller osteotomi, bu konuda en eski bildirimleri olan Wassmund (1935), Obwegeser (1969) ve Bell (1975) ve diğer birçok maksillofasiyal cerrah tarafından maksillanın tüm yönlerde mobilizasyonu için sıklıkla kullanılan bir ortognatik cerrahi yöntemidir (Aktaran: Kramer ve diğerleri, 2004). Ancak, her cerrahi prosedürde olduğu gibi LeFort I osteotomisinden kaynaklanan birçok komplikasyon literatürde bildirilmiştir (Bendor-Samuel ve diğerleri, 1995; Girotto ve diğerleri, 1998; Habal, 1986; Kramer ve diğerleri, 2004; Lanigan ve diğerleri, 1990; Reiner ve Willoughby, 1988; Robinson ve Hendy, 1986; Ueki ve diğerleri, 2009).

de Mol van Otterloo ve diğerleri (1991) yaptıkları retrospektif çalışmada LeFort I osteotomisinin intra- ve erken dönem komplikasyonlarını kanama, sinir hasarı, kemik kesisi, maksillanın pozisyonlandırılması, nekroz, *sinus maxillaris* ve diğer çeşitli komplikasyonlar başlıkları altında değerlendirmişlerdir. Buna göre, kanama komplikasyonları; pterygoid proçes ve maksillanın ayrılması sırasında kanama, *a. palatina major* hasarına bağlı kanama, cerrahi sonrası ciddi burun kanamaları olarak sıralandırmışlardır (Epker, 1984; Lanigan ve diğerleri, 1990a; Lanigan ve diğerleri, 1990b; Bouletreau ve diğerleri, 2012).

Sinir hasarı komplikasyonları olarak; kalıcı ve geçici *n. infraorbitalis* hasarları bildirmişlerdir (Girotto ve diğerleri, 1998). Kemik kesisi komplikasyonları olarak; maksillayı genişletmek için santral kesici dişler arasındaki sagittal kemik kesisi sonrası gelişen oro-antral fistül, palatal ve nasal mukoza yaralandığında görüldüğünü bildirmişlerdir. Maksillanın pozisyonlandırılmasındaki komplikasyonlar olarak; LeFort I osteotomisi aracılığı ile mobilize edilen maksillanın yukarıya yer değiştirmesi neticesinde yeterli kemik kontağının sağlanamadığını bir yıl sonra çiğneme sorunlarına yol açan 'yüzen maksilla' teşhis ettiklerini bildirmişlerdir (de Mol van Otterloo ve diğerleri, 1991; Kramer ve diğerleri, 2004). *Sinus maxillaris* komplikasyonları olarak; operasyon öncesi kronik sinüzit olduğu bilinen hastada enfeksiyonun alevlendiğini bildirmişlerdir. Diğer bir vakada sinüs içerisinde küçük sekestrdan kaynaklanan post-operatif unilateral sinüzit gözlendiğini belirtmişlerdir. Maksillanın aşağı konumlandırıldığı başka bir hastada özellikle tüplü dalış yaparken *sinus maxillaris* bölgesinde 'kontraksiyon' hissi olduğunu bildirmişlerdir. Diğer komplikasyonlar ise; post-operatif nasal septum deviasyonu, hapşırırken veya burundan hava verdiğinde hastada subktanöz amfizem, genizden konuşma, konuşma

kalitesinde azalma, yutma işlemi sırasında şikayet, burun tabanında genişleme, üst dudak hacminde azalma gibi komplikasyonların geliştiğini bildirmişlerdir (de Mol van Otterloo ve diğerleri, 1991; Kramer ve diğerleri, 2004; Pereira ve diğerleri, 2010; Ueki ve diğerleri, 2008). Operasyonun planlı ve dikkatli yapılması, cerrahi öncesi optimal ortodontik tedavi, dikkatli alet kullanımı sonucu komplikasyon oranının düşeceğini belirtmişlerdir (de Mol van Otterloo ve diğerleri, 1991).

Lanigan ve diğerleri (1991) yaptıkları çalışmada LeFort I osteotomisi de dahil olmak üzere ortognatik cerrahi operasyonlarda hatalı anevrizma ve arteriovenöz fistül gelişiminin nadir de olsa karşılaşılabilecek komplikasyonlar olduğunu, çoğunlukla *a. maxillaris interna* ve dalları kaynaklı olduğunu bildirmişlerdir.

Girotto ve diğerleri (1998) yaptıkları çalışmada, LeFort osteotomilerine bağlı körlük gelişmesi gibi oftalmik komplikasyonların öncelikle, *n. opticus* ve çevresindeki yapıların indirekt olarak yaralanmasına bağlı görüldüğünü bildirmişlerdir. Pterygomaksiller ayırma ve maksillanın aşağı konumlandırılmasıyla birlikte gelişen pterygoid fraktürlerin kontrolsüz bir şekilde sphenoid kemikte ve kafatabanın yayılımının lokal ödem ve kanamaya neden olduğunu belirtmişler bu nedenle sınırlı alanda optik sinir üzerindeki basınç değişimlerinin optik sinir hasarında potansiyel sebep olduğunu bildirmişlerdir. LeFort operasyonları, kemik greftlemeleri veya konjenital sebeplerle anormal kemik depozisyonu, kafatabanı kırıklarını ve optik sinir hasarı riskini artıran sebepler içinde sayılabileceğini bildirmişlerdir (Girotto ve diğerleri, 1998; Kramer ve diğerleri, 2004).

Rohner ve diğerleri (2001) yaptıkları çalışmada LeFort I osteotomilerde endoskopik olarak bölge anatomisinin cerrahi işlemler sırasında görülmesinin *sinus maxillaris* medial duvarı osteotomisinde *a. palatina descendens*'i koruyarak daha az kanamaya neden olunacağını, post-operatif ödem ve şişliğin konvansiyonel tekniğe oranla daha az olacağını bildirmişlerdir (Rohner ve diğerleri, 2001).

Apinhasmit ve diğerleri (2005) yaptıkları çalışmada LeFort I osteotomilerinde posterior maksiller bölge anatomisinin iyi bilinmesi gerekliliğini vurgulamışlar; *a. palatina descendens*'teki olası vasküler komplikasyonlar için LeFort I osteotomi hattının medial sinüs duvarı için erkeklerde dişlerin oklüzal seviyesinin 28mm yukarısından, kadınlarda 26mm yukarısından geçmesinin güvenli olduğunu bildirmişlerdir. Aynı zamanda *tuber maxilla* osteotomisinin üçüncü molar dişin

distaline gelmesi gerektiğini çünkü insizyon hattı üst ikinci molar dişin hemen arkasından geçerse sert damağın postero-lateral köşesinde %4.5 vakada *foramen palatinum majus'*u çaprazladığını bildirmişlerdir (Apinhasmit ve diğerleri, 2005).

Cruz ve dos Santos (2006) LeFort I osteotomisi sonucu gerçekleşen oftalmik komplikasyonlardan biri olan körlüğü bildirdikleri çalışmalarında, pterygomaksiller bileşkeyi ayırırken sphenoid kemik aracılığı ile kafatabanına iletilen zıt kuvvetlerin bu komplikasyona neden olabileceğini belirtmişlerdir. LeFort osteotomileri sırasında pterygomaksiller bileşkenin ayrılmasının en kritik basamak olduğuna dikkat çeken Cruz ve dos Santos bu işlemin büyük bir dikkatle yapılmasının gerekliliğini vurgulamışlardır. Cerrahların, optik ve diğer kraniyal sinirlerinin yanı sıra karotid arter dallarının hasarı gibi kafatabanı komplikasyonlarından kaçınmak için ve maksillanın istenmeyen herhangi bir mobilizasyonunu engellemek için pterygoid plakların tamamen ayrıldığından emin olmaları gerektiğini belirtmişlerdir (Cruz ve dos Santos, 2006).

Dolanmaz ve diğerleri (2008) yaptıkları çalışma sonucunda pterygomaksiller bileşkeyi ayırmak için osteotom kullanımının maksiller osteotomi sırasında kırık insidansını artırdığını bildirmişlerdir. Bununla birlikte, hemen hemen tüm fraktürler maksillanın kafatabanından ayrılmasından sonra geliştiğini, bu durumun da maksiller osteotomiden hemen sonra radyografik incelemede teşhis edilememiş kemik ayrılmalarının varlığından kaynaklandığını belirlemişlerdir. Maksiller osteotomide maksillanın kafatabanından ayrılması sonrasında belirginleşen bu ayrılma sonrası fraktürlerle karşılaşıldığını bildirmişlerdir (Dolanmaz ve diğerleri; 2008).

Sirjani ve Futran (2010), LeFort I osteotomisi sonrası karşılaşılan majör komplikasyonlar olarak; aseptik nekroz, körlük, epifora (gözyaşı kanallarının kapanması veya büzülmesi sebebiyle gözyaşlarının gözden taşması), *a. palatina descendens* kaynaklı kanama, maloklüzyon, cerrahide kullanılan titanyum plaklar gibi metalik malzemelerin ekstrüzyonu, n. maxillaris hiperestezisi, fistül gibi komplikasyonlar olabileceğinden bahsetmişlerdir. Bununla birlikte Kim ve diğerleri (2011) çalışmalarında kraniyal sinirlerdeki hasarın sphenoid kemiğin beklenmedik şekilde kırılması ve pterygomaksiller osteotomi *sinus cavernosus'*a sonradan gelen travmayla gelişebileceği, hastalarda, özellikle damak yarığı olan bireylerde,

pterygomaksiller bileşkenin ayrılması sırasında çok dikkatli olunması gerektiği vurgulanmıştır (Kim ve diğerleri, 2011).

Çalışmamızda LeFort I kesi hatı içerisinde kalan, yakın anatomik komşuluğu bulunan bölge içerisinde bulunan bazı anatomik yapıların uzunluk, alan ve hacimsel değerlendirmelerinin yanısıra şekil varyasyonları değerlendirilmiş olup cerrahi öncesi değerlendirme ve planlama aşamasında literatürde bildirilen komplikasyonların minimalize edilmesi açısından rehberlik edebileceği düşünülmektedir. Zira *fissura pterygomaxillaris* alanının geniş olması pterygomaksiller bileşkenin osteotomlar ile ayrılması aşamasında maksillofasiyal cerrahların müdahalesinde kolaylık sağlarken bölgeden geçen nörovasküler yapıların zarar görmemesi için şekil varyasyonlarının bilinmesi, osteotomu yerleştirme açılarında farklılığa neden olacaktır. Aynı zamanda *canalis pterygopalatinus*'un seyri, uzunluk ve genişliklerinin bilinmesi *a. maxillaris interna*'nın dalı olan *a. palatina descendens*'in kanal içerisinden geçtiği öngörüldüğünde kanama problemleriyle karşılaşılmaması, aseptik nekroz gerçekleşmemesi, arteriovenöz fistül oluşumuna engel olunması açısından önemlidir. LeFort I osteotomisi dışında, FPP içinde ve çevresinde yer alan tömöral oluşumların cerrahi olarak çıkarılması için bölge anatomisindeki düzensizliklerin önceden bilinmesi, *canalis pterygopalatinus* ve *fissura pterygomaxillaris* yoluyla tümöral yayılımın engellenmesi açısından tümör sınırlarının değerlendirilmesi ile cerrahi müdahalelerde kolaylık sağlayacak, olası komplikasyonlara mani olunacaktır.

Çalışmamızda PMF'nin anatomik varyasyonları ve detaylı olarak incelenmesi özellikle TN teşhisi ve tedavisinde yardımcı olacağı düşünülmüştür. Trigeminal nevraljinin (TN) *n. trigeminus*'un bir veya birkaç dalını tutan, fizyopatolojisi tam olarak belirlenememiş, farklı yaklaşımlarla tedavisinin yapılmaya çalışıldığı, yüzyıllardır bilinen bir hastalık olduğunu belirtilmiştir (Peker ve Pamir, 2003).

Neto ve diğerleri (2005) primer TN sebebi olarak *n. maxillaris* ve *n. mandibularis*in sırasıyla *foramen rotundum* ve *foramen ovale*de sıkışmalarından kaynaklandığı hipotezi üzerinde durmuşlar ve bu durumun daha yüksek oranda sağ tarafta olduğunu belirtmişlerdir. Bu hipotezin çok merkezli olarak test edilerek, *mikrovasküler dekompresyon* (MVD) sonrası sağ ve sol taraflar arasında ağrının hemen ortadan kalkmasındaki etkinliğinin karşılaştırılması gerekliliğini

vurgulamışlardır. Unilateral TN vakalarında sağ ve sol foramenlerin görüntüleme teknikleri ile analiz edilmesinin bu konuda yararlı olacağını tavsiye etmişlerdir (Neto ve diğerleri, 2005).

Ray ve diğerleri (2005) yaptıkları çalışmada *foramen ovale* boyutlarının sağ ve solda farklılık göstermediğini, kadınlar ve erkekler arasında boyutsal açıdan anlamlı bir fark bulunmadığını bildirmişlerdir. *Foraman ovale* şeklinin oval, badem, yuvarlak veya yarık şeklinde anatomik varyasyon gösterdiğini, bu şekil farklılıklarına TN'nin teşhisinde ve cerrahi tedavisinde dikkat edilmesi gerektiğini bildirmişlerdir.

Erbağcı ve diğerleri (2010) ise yaptıkları çalışmada, TN'li hastalarda ve sağlıklı kontrol grubu hastalarında *foramen ovale* ve *foramen rotundum*'un sağ ve soldaki boyutlarının farklılık göstermediğini bildirmişler, foramen boyutunun TN oluşumunda etkisi olmadığını belirtmişlerdir. Chrcanovic ve diğerlerinin (2011) çalışmalarında, foramenlerde yaptıkları uzunluk ve genişlik ölçümlerinin ortalamalarının hemen hemen hepsinde erkeklerdeki ölçümlerin kadınlardan daha fazla olduğunu bildirmişlerdir.

Çalışmamızda FPP'ye açılan foramenlerden biri olan *foramen rotundum* ile ilgili herhangi bir değerlendirme yapılmamıştır. FPP'ye giriş seviyesinde bir açıklık olan *foramen rotundum*'daki kompresyon sonucu maksiller TN'ye neden olabileceği düşünüldüğü için ileri çalışmalarda bu foramenin değerlendirilmesinin vaka kontrollü çalışmalar ile yapılması düşünülmektedir.

Antikonvülzan veya antiepileptik ilaçların tek başına veya kombinasyon olarak kullanımı TN tedavisinde ilk seçenek olarak bildirilmiştir (Morimoto ve diğerleri, 2011; Zakrzewska ve Coakham, 2012).

Krafft (2008), TN'nin cerrahi tedavisinin perkutanöz veya açık cerrahi ile gerçekleştirilebileceğini belirtmiştir. Perkutanöz tekniklerin; gliserol enjeksiyonu, balon kompresyonu, radyofrekans rizotomi ve gama bıçağı sterotaktik radyocerrahi yöntemlerini kapsadığını, açık tekniğin ise parsiyel trigeminal rizotomi ve mikrovasküler dekompresyon prosedürlerini içerdiğini bildirmiştir (Krafft, 2008).

Tatli ve Sindou (2008) perkutanöz radyofrekans termorizotomi metotunun TN tedavisinde efektif bir yöntem olduğunu belirtirken, Zakrzewska ve Coakham (2012) *mikrovasküler dekompresyon*un medikamanlara cevap alınamadığı

durumlarda en efektif tedavi seçeneği olduğunu bildirmişlerdir. Gupta (2009), TN tedavisinde *n. mandibularis* ve *n. maxillaris'*in *foramen ovale* yoluyla modifiye *Gasser* gangliyon bloğu tekniği kullanılarak bloke edilebileceğini bildirmiştir. Her iki sinir *incisura mandibula*'dan girilerek bloke edilebileceği gibi n. *mandibularis* dalları transoral yolla da bloke edilebildiğini belirtmiştir (Gupta, 2009).

Stajcic ve Todorovic (1997) yaptıkları çalışmada *foramen rotundum* ve *foramen oval*eden yapılan lokal anestezi ile maksillofasiyal bölgede gereken anestezik etkinin sağlanabildiğini bildirmişlerdir. Stojcev Stajcić ve diğerleri (2010) genel anestezinin major oral ve maksillofasiyal cerrahi prosedürlerde geniş ve güvenli bir kullanım alanı olduğunu bildirmiş, fakat periferal *n. trigeminus* bloklarının tıbbi gereksinimi olan hastalarda ya da trigeminal nevralji tedavisinde endike olduğunu aktarmışlardır. FPP içerisinde *n. maxillaris*e veya *n. mandibularis*e anestezi uygulamasının gerekli olduğu durumlarda PMF'nin genişliği 2 mm den küçükse veya sphenoidal çıkıntı iğnenin fissüre girmesini engelleyen morfolojiye sahipse ekstraoral anestezi tekniğinin uygulanmasının güçleştiğini belirtmişlerdir (Stojcev Stajcić ve diğerleri, 2010). Bu anatomik varyasyonlarla karşılaşılırsa ya da fissür bölgesinden anestezi yapılmasına engel olacak herhangi bir patolojik durum söz konusu ise alternatif olarak *canalis pterygopalatinus* içerisinden FPP'ye enjeksiyon yapılabilmektedir (Malamed ve Trieger, 1983). Acar ve diğerleri (1991) yaptıkları çalışmada PMF'nin uzunluğunun çok fazla değişiklik göstermezken fissür genişliğinin daha çok farklılık gösterdiğini bildirmişlerdir. Fissürün en geniş yerinin en üst bölümü olduğunu, FPP'ye girişlerde üst bölümün kullanılmasının daha uygun olacağını belirtmişlerdir. PMF uzunluğu arttıkça genişliğinin de arttığını, bu durumun anestezi ve cerrahi onkolojide özellikle gözönüne alınmasının yararlı olacağını bildirmişlerdir.

Çalışmamızda PMF'nin şekil varyasyonları değerlendirilmiş olup, PMF'nin dar ya da düzensiz bir şekle sahip olması durumunda, gerek teşhis gerekse tedavi amaçlı uygulanacak enjeksiyonlarda ve cerrahi girişimlerde güçlüğe neden olabileceği düşünülmektedir. Buna göre çalışmamızda belirlenen PMF şekillerinden dar bir morfoloji sergileyen 'A' tipi PMF ile dar, düzensiz ve küçük morfolojiye sahip 'F' tipi PMF'lere yapılacak müdahalelerde zorlukla karşılaşılacağı düşünülmektedir (Şekil 4.2.). Acar ve diğerleri (1991) PMF'nin şekil varyasyonlarını

değerlendirdikleri kadavra çalışmalarında yaklaşık %50 oranında tespit ettikleri 'A' tipi en fazla; 'F' ve 'G' tipi PMF şekline ise en az rastladıklarını bildirmişlerdir. Acar ve diğerleri (1991) çalışmalarında FPP'den geçen önemli sinirlerin blok anestezisinin gerektiği hallerde, cerrahi onkolojide ve ggl. sphenopalatine nevraljisinde PMF'den girilebileceği gözönüne alınarak bu fissürün şeklinin varyasyonlarıyla birlikte bilinmesinin yararlı olacağını bildirmişlerdir (Acar ve diğerleri, 1991). Bizim çalışmamızda ise Acar ve diğerlerinin (1991) 'A' tipi şekline benzer olan PMF şekli yaklaşık %16,1 oranında tespit edilirken 'F' ve 'G' tipi PMF şekillerine benzer olan PMF şekilleri sırasıyla %19,4 ve %15,1 oranında bulunmuştur.

Yapılan literatür taramalarında TN'ye sebep olan birçok lezyon değerlendirilmiştir. Çalışmamızda FPP bölgesinde yer alan patolojik durumlarda yapılan ölçümler ihmal edildiği için sadece *canalis pterygopalatinus*ta görülen daralmalar neticesinde *n. maxillaris'*in uç dallarından kaynaklanan TN oluşabileceği bu yüzden bölge anatomisindeki varyasyonların değerlendirilmesinin gerekliliği göz önüne serilmiştir. Çalışmamızda PPC genişliğinin sağ tarafta daha dar olması, n. maxillarisin uç dallarında kompresyona bağlı olarak nevraljiform ağrıları tetikleyebileceği düşünülmektedir. Aynı zamanda bu bölgede kanal genişliğinin az olması orofasiyal ağrıların tedavisinde PPC yaklaşımında zorluklara neden olabileceği öngörülmektedir. Çalışmamızda PPC genişliklerinin kadınlarda daha dar olması TN'nin kadınlarda görülme sıklığının erkeklere oranla daha fazla olduğunu bildiren literatürleri destekler niteliktedir (Manzoni ve Torelli, 2005; Putzki ve diğerleri, 2009).

Brooks (2009) bir çalışmasında, X-ışınının bulunmasını takiben radyasyona bağlı yaralanmalarla ilgili çalışmaların da kısa süre içerisinde literatürde yerini almaya başladığını ifade etmiştir. İlk zamanlarda kullanılan doz miktarlarının çok yüksek ve ekipmanın çok iyi olmamasına bağlı olarak radyasyon yanığı ve kanserle sonuçlanan birçok rapor bildirilmiştir (Sansare, 2011). Bunlardan birisinin, Langland ve Langlais (1995) tarafından bildirilen; dental radyolojinin öncülerinden Dr. C. Edmund Kells'in ellerinde ve kollarında, X-ışınına uzun süre maruz kalmasından dolayı, kanser gelişimi, geçirdiği birçok cerrahi sonucu intiharı olduğunu belirtilmiştir (Aktaran: Brooks, 2009).

Radyasyonun karsinojenik etkisi sonucu hücrelerde somatik ve genetik mutasyonlara neden olabileceği bildirilmiştir. Bu mutasyonlar, radyasyonun etkisine maruz kalan bazı hücrelerin ölümü, bazılarının fonksiyonlarında modifikasyonlar sonucu kanserlere neden olabileceği bildirilmiştir. Vücudun DNA tamir mekanizmasının hasarı onaramadığı durumlarda radyasyonun *deterministik* veya *sitokastik* etkilerinin ortaya çıktığı, doku cevabının vücutta her hücrede aynı düzeyde olmadığı, gelişmekte olan hücrelerde yıkıcı etkisinin daha yüksek olduğu belirtilmiştir (Brooks, 2009; White ve Phoroah, 2009, s.18-23).

Uluslararası Radyasyondan Korunma Komisyonu (ICRP); ulusal, uluslararası ve bölgesel düzeyde kanun hazırlayan kuruluşlara radyasyondan korunmayla ilgili temel ilkeler üzerine rehberlik eden, tavsiyelerde bulunan bir kurum olarak 1950 yılında kurulduğu bildirilmiştir (Jones, 2005). Komisyonun, radyasyona maruz kalan, zararlarından etkilenen bireyler, medikal ve endüstriyel alanda kullanılan radyasyon kaynaklarının kullanımında yapılan hatalar sonucu radyasyonun zararlı etkilerine maruz kalan bireylerle ilgili raporları ve tavsiyeleri yayımladığı belirtilmiştir. Yaptırım gücü olmayan bu tavsiyeleri farklı ülkelerin, kendi koşullarına göre uyarlayıp yürülüğe koyduğu belirtilmiştir (Jones, 2005).

ICRP'nin 1955'te ortaya koyduğu 'her tür iyonize radyasyon ışınımına maruz kalma düzeyinin mümkün olan en az seviyeye indirgenmesi'' konseptinin 1973 yılında ALARA (*as low as reasonably achievable*) prensibi olarak son şeklini aldığı bildirilmiştir (Aktaran: Kal, 2009). Bu prensipe göre; cihaz seçiminde ve hastaya uygulanmasında uygun kriterler göz önünde bulundurularak, doz sınırlandırma metotları ile kaliteden ödün verilmeyerek hastaların radyasyondan korunabileceği bildirilmiştir (Horner, 1994; White ve Phoroah, 2009, s.36). Dental radyolojik işlemlerde hastaların aldıkları radyasyon dozu diğer medikal radyolojik tekikler dikkate alındığında oldukça düşük olduğu belirtilmiştir (Chau, 2009). Birçok medikal görüntüleme işleminin tersine diş hekimlerinin çocuklar ve genç yetişkinlerde radyolojik tetkikleri göreceli olarak daha sık kullandıkları belirtilmiş olup, bu durumda çok daha temkinli yaklaşılması gerektiği bildirilmiştir (Sedentexct, 2009).

KIKT kullanımının başlanması dental görüntülemede büyük avantaj sağlayan oldukça yeni bir görüntüleme teknolojisi olduğu belirtilmiştir. Bu teknolojinin hastalara uygulanmasında sorumluluk sahibi olunması gerektiği ve radyasyon

dozlarının mümkün olan en düşük dozda olması gerektiği vurgulanmıştır (Sedentexct, 2009).

Radyolojik değerlendirmeler kraniyofasiyal iskelet morfolojisinin incelenmesine yıllardır imkan sağlamaktadır. Fakat kullanılan konvansiyonel teknikler üç boyutlu çene-yüz sisteminin ancak iki boyutlu değerlendirilmesinde yararlıdır. Üç boyutlu görüntüleme yöntemlerinin kullanıma başlanılmasıyla teşhis ve tedavi alanında önemli gelişmeler olmuştur. Özellikle KIKT tekniğinin BT'ye oranla daha düşük dozda radyasyon, kolay ve hızlı görüntü elde edilebilirlik, maliyetinin düşük olması, yüksek görüntü kalitesi, istendiğinde rutin kullanılabilen iki boyutlu görüntüler ve üç boyutlu rekonstrüksiyonlar elde edilebilmesi başlıca avantajları olup yapılan araştırmalar KIKT'nin rutin dental görüntüleme pratiğine girdiğini göstermektedir (Kumar ve diğerleri, 2008; Moshiri ve diğerleri, 2007; Silva ve diğerleri, 2008; Vlijmen ve diğerleri, 2009). Ancak rutin kullanımda KIKT ile uygulanan radyasyon dozu hala tartışmalıdır. Normal kabul edilen değerlere sahip bir kişinin alacağı radyasyon dozu yıllık 1mSv dir (1000 µSv). Normal bir insan vücuduna giren toplam radyasyonun önemli miktarını doğal kaynaklardan ve dış ortamdan alırken, az bir kısmını da tıbbi amaçla almaktadır. National Council on Radiation Protection (NCRP) raporuna göre, (1987) ABD'de doğal yollardan kişi başına alınan yıllık radyasyon dozu 300 milirem (3mSv) dir. Bu dozdaki radyasyonun dahi insan sağlığını tehdit etmediği bildirilmiştir (U.S.NRC, 2004).

Yılda yaklaşık 60mRem (0,6 mSv=600 µSv) tıbbi, ticari veya endüstriyel radyasyona maruz kalınmakta olup, bunun yaklaşık 40 mRem kadarı teşhis amaçlı tıbbi radyasyondan kaynaklanmaktadır ki bu miktar 600 µSv radyasyon düzeyine denk gelmektedir. Çalışmamızdaki gibi kullanılan KIKT'de gerçekleştirilen hasta taramasında yaklaşık 50 µSv radyasyon uygulanmaktadır. Bu doz miktarı eskiden bu tarz 3 boyutlu görüntülemeler için kullanılan medikal BT'den çok daha azdır (U.S.NRC, 2004).

Son yıllarda maksillofasiyal bölgenin değerlendirilmesinde 3 boyutlu görüntüleme metotlarından KIKT kullanımı, gerek BT çekimlerinde hastanın aldığı radyasyon miktarının fazla olması gerekse BT'nin kapladığı alan ve maliyetinin fazla olması nedeniyle artmıştır (Dula ve diğerleri, 1997; Dula ve diğerleri, 2001; Bou Serhal ve diğerleri, 2001; Thomas, 2008).

KIKT sistemlerinde kullanılan radyasyon dozları ile ilgili çalışmalara kısaca değinecek olursak;

Ludlow ve diğerleri (2006) üç farklı KIKT cihazının (Newtom 3G, i-CAT, CB Mercuray) efektif radyasyon doz karşılaştırmasını, geniş (12 inç) görüntüleme alanında inceledikleri çalışmalarında, doz ölçümleri için kullandıkları fantomun baş ve boyun kısmının farklı katmanlarına yerleştirdikleri termoluminisans dozimetrelerden faydalanmışlardır. Radyasyon ağırlıklı dozların belirli organlarda (kemik iliği, tiroid, özafagus, deri, kemik yüzeyi, tükrük bezleri, beyin, yağ dokusu, bağ dokusu, lenf nodları, ekstratorasik hava yolu, kas, hipofiz, gözler) toplamı, Uluslararası Radyasyondan Korunma Komisyonu (ICRP) tarafından 1990 ($E_{1990}$) ve 2005 ($E_{2005\ Taslak}$) belirlenen doku ağırlık faktörlerine göre efektif tüm vücut dozlarının değerlendirildiği belirtilmiştir. Sonuç olarak efektif doz, ($E_{1990}$) ve ($E_{2005}$) $_{Taslak}$ için sırasıyla 12 inç görüntüleme alanında NewTom 3G için 44,5 ve 58,9µSv; i-CAT için 134,8 ve 193,4µSv; CB Mercuray için 476,6 ve 557,6µSv olarak belirlendiği bildirilmiştir. ($E_{1990}$) ve ($E_{2005\ Taslak}$) ağırlıklı doz OrthoPhos Plus DS panoramik radyografi için 6,3 ve 13,3µSv; maksillo-mandibuler BT taramasında ($E_{1990}$) ağırlıklı doz 2100µSv, maksiller BT tarama 1400µSv olarak tespit edilmiştir. Çoklu göreceli dozlar karşılaştırmasında, NewTom 3G tam görüntüleme alan dozuna oranla i-Cat değerlendirmesinde 1,5 kat; ($E_{1990}$) değerleri kullanılarak CB Mercuray için 11 kat fazla doz hesaplandığı bildirilmiştir (Ludlow ve diğerleri, 2006).

Yaptıkları çalışmanın sonuçlarına göre Ludlow ve diğerleri (2006) KIKT'lerde dozun; cihazın markasına, görüntülenen alanın boyutuna (12-9-6 inç) ve seçilen teknik faktörlere (kVp, mA) bağlı olarak farklılık gösterdiğini belirtmişlerdir. Newtom 3G, i-CAT, Mercuray marka KIKT cihazları arasında yaptıkları karşılaştırmada üç cihaz arasında en düşük doz değerine sahip cihazin Newtom 3G olduğunu bildirmişlerdir. Bununla birlikte KIKT ünitelerinde en geniş görüntüleme alanında verilen efektif doz miktarının konvansiyonel panoramik görüntülemeden birkaç kat fazla iken, konvansiyonel BT'lerden birkaç kat düşük olduğunu bildirmişlerdir (Ludlow ve diğerleri, 2006).

Ludlow ve Ivanovic (2008) 8 farklı dental KIKT cihazı ile 64-kesitli çoklu detektörlü BT (MDBT)'nin dozimetrik karşılaştırmasını yaptıklarını bildirmişlerdir. Yaptıkları çalışmada ortalama doku absorbsiyon, eşdeğer doz ve efektif dozların

termoluninisans dozimetre çiplerinin fantoma yerleştirilmesi ile hesaplandığını belirtmişlerdir. Efektif dozları 1990 ve 2007 ICRP olarak ayırdıkları çalışma sonucu geniş görüntüleme alanında KIKT ($E_{2007}$) 68 ile 1073 µSv arasında; orta görüntüleme alanında ($E_{2007}$) 69 ile 560 µSv arasında değişirken benzer görüntüleme alanında MDBT'nin 860 µSv doz ürettiğini bildirmişlerdir (Ludlow ve Ivanovic, 2008).

Ludlow ve Ivanovic'in (2008) çalışmalarının sonuçlarına göre geniş görüntüleme alanında ($E_{1990}$) en düşük; ileri nesil taşınabilir tip i-CAT KIKT ünitesinde 37 µSv olarak tespit edilirken, en yüksek; CB Mercuray fasiyal görüntüleme alanı en yüksek kalitede çekimde 806 µSv olarak bildirilmiştir. Orta görüntüleme alanında ($E_{1990}$) en düşük; standart çekim Galileos ünitesinde 28 µSv olarak tespit edilirken, en yüksek; Somaton 64 MDBT'de 806 µSv olarak bildirilmiştir. Küçük görüntüleme alanında ($E_{1990}$) en düşük; standart çekim PreXion 3D ünitesinde 66 µSv olarak tespit edilirken, en yüksek; Promax 3D yetişkin geniş alan çekiminde 203 µSv olarak bildirilmiştir. Geniş görüntüleme alanında $E_{2007}$ en düşük; geniş alan NewTom 3G KIKT ünitesinde 68 µSv olarak tespit edilirken, en yüksek; CB Mercuray fasiyal görüntüleme alanı en yüksek kalitede çekimde 1073 µSv olarak bildirilmiştir. Orta görüntüleme alanında ($E_{2007}$) en düşük; klasik i-CAT ünitesinde standart çekimde 69 µSv olarak tespit edilirken, en yüksek; Somaton 64 MDBT'de 860 µSv olarak bildirilmiştir. Küçük görüntüleme alanında ($E_{2007}$) en düşük; standart çekim PreXion 3D ünitesinde 189 µSv olarak tespit edilirken, en yüksek; Promax 3D yetişkin geniş alan çekiminde 652 µSv olarak bildirilmiştir. Buna göre; ($E_{2007}$) ölçüm sonuçlarının ($E_{1990}$)'a oranla %23 ile %224 daha fazla olduğu bildirilmiştir (Ludlow ve Ivanovic, 2008).

Chau ve Fung (2009) yaptıkları çalışmada implant görüntülemesinde konvansiyonel spiral tomografi (Scanora), spiral BT (Spiral HiSpeed/Fxi) ve KIKT (i-CAT) kullanımında göz merceği, parotis, submandibuler ve sublingual tükrük bezi ile tiroidin maksiller ve mandibuler görüntüleme tekniklerinde dokuların absorbe ettikleri radyasyon dozlarını karşılaştırdıklarını bildirmişlerdir. Tükrük bezlerinin (parotis, submandibuler ve sublingual tükrük bezlerinin toplamı) aldıkları doz miktarı BT için 7,49±0,932 mGy olup doz değeri olan 2,35±1,432 mGy Scanora'dan 3 kat; doz değeri olan 0,96±0,128 mGy olan i-CAT'den 8 kat fazla bulduklarını belirtmişlerdir. Belirtilen görüntüleme tekniklerinde tükrük bezleri tarafından alınan

doz miktarlarının tiroidden sırasıyla 16,11 ve 14 kat daha fazla olduğunu bildirmişlerdir. Tükrük bezlerinin aldıkları radyasyon miktarlarının mandibuler taramalarda maksiller taramalardan daha fazla olduğunu; konvansiyonel tomografi, BT ve KIKT için sırasıyla 20,39±14,772 mGy, 55,79±10,353 mGy ve 4,74±0,299 mGy olarak belirlendiğini bildirmişlerdir. Görüntüleme metotu gözetilmeksizin tükrük bezlerinin en yüksek doza maruz kaldıklarını; absorbe edilen doz miktarının en fazla BT'de en az KIKT sisteminde olduğunu bildirmişlerdir (Chau ve Fung, 2009).

Roberts ve diğerleri (2009) yaptıkları çalışmada diş hekimliğinde KIKT değerlendirmelerindeki efektif doz miktarlarını *International Commission on Radiological Protection* (ICRP) 1990 ve 2007'de tavsiye edilen dokuya ağırlık verme faktörleri normlarına göre hesapladıklarını bildirmişlerdir. Efektif dozlar ($E_{1990}$, $E_{2007}$) tüm kafa görüntüleme alanı için sırasıyla 92,8mSv, 206,2mSv; çenelerin 13 cm taranmasında 39,5 mSv, 133,9 mSv; 6 cm mandibula yüksek çözünürlükte 47,2 m Sv, 188,5 mSv; 6 cm maksilla yüksek çözünürlükte 18,5 mSv, 93,3 mSv; 6 cm mandibula standart çözünürlükte 23,9 mSv, 96,2 mSv; 6 cm maksilla standart çözünürlükte 9,7 mSv, 58,9 mSv olarak tespit edildiğini bildirmişlerdir. Doz değerlerinin konvansiyonel BT'ye oranla düşük fakat konvansiyonel radyografi tekniklerine göre fazla bulunduğunu belirtmişlerdir (Roberts ve diğerleri, 2009).

Carrafiello ve diğerleri (2010) yaptıkları çalışmada KIKT ile çok kesitli BT'nin dozimetrik ve diagnostik performanslarını karşılaştırdıklarını bildirmişlerdir. Ortopantomografi (OPT) ile birlikte verdikleri sonuçlarda efektif dozları çok kesitli BT için 0,99 mGy, KIKT için 0,11 mGy ve OPT için 0,05 mGy olarak bildirmişlerdir. KIKT'nin çok kesitli BT ile karşılaştırmasında organ dozlarının belirgin bir şekilde hepsinde (kırmızı kemik iliği, tiroid, özafagus, beyin, submandibuler tükrük bezi, sublingual tükrük bezi, parotis, dişler, göz, göz merceği) daha düşük dozlara maruz kaldığı belirlenirken OPT ile karşılaştırılmasında efektif dozun yaklaşık iki kat fazla olduğu, organ dozlarının özafagus için eşit, tükrük bezlerinin daha düşük dozlara maruz kaldığını bildirmişlerdir. Tükrük bezleri için doz KIKT'de 1,35 ile 1,78 mGy arasında değişirken; OPT'de 2,02 ile 2,57 mGy arasında değişiklik gösterdiğini belirtmişler; bu farklılığa sebep olarak da tükrük bezlerinin primer ışına maruz kaldıklarını bildirmişlerdir. Diğer tüm organ dozları

KIKT'de OPT'ye oranla daha yüksek tespit edildiğini bildirmişlerdir (Carrafiello ve diğerleri, 2010).

KIKT'nin görüntü kalitesinin, dişleri ve kemik yapıları görüntülemede çok kesitli BT'ye eşdeğer olduğunu; yumuşak doku görüntülemede ise çok kesitli BT'nin daha üstün olduğunu belirtmişlerdir. Diş ve çene kemiklerinin değerlendirilmesinde panoramik radyografinin yetersiz kaldığı durumlarda KIKT'nin çok kesitli BT kadar etkin olduğunu, düşük doz seviyesiyle BT'ye tercih edilebilir bir yöntem olduğunu belirtmişlerdir (Carrafiello ve diğerleri, 2010).

KIKT'lerle yapılan ölçümlerin diğer radyolojik yöntemler ile yapılan ölçümlerle eşdeğer olduğu belirtilmiştir (Marmulla ve diğerleri, 2005; Mozzo ve diğerleri, 1998). Marmulla ve diğerleri (2005) dijital hacimsel tomografilerin implant planlamasında kullanılabilirliğinin geometrik olarak doğru sonuçlar verip vermediğini araştırdıkları çalışmalarında, geometrisi tam olarak bilinen 216 ölçüm noktasına sahip objenin NewTom 9000 KIKT ile taranması ile elde edilen tomografi ile orijinal yapıyı karşılaştırmışlardır. Üç koordinat düzleminin de göz önünde bulundurulduğunda buldukları geometrik deviasyon hacimsel tomografinin çözünürlük gücünün altında olduğunu bildirmişlerdir. Elde edilen sonuçlara göre kullanılan KIKT tekniği ile elde edilen hacimsel tomografilerin geometrik doğruluğunun 3 boyutlu implant planlamasında uygun olduğunu bildirmişlerdir (Marmulla ve diğerleri, 2005).

Mozzo ve diğerleri (2005) çeşitli rekonstrüksiyon yöntemleri ve değişik uzaysal oriyantasyonları referans alarak geometrik doğruluklarını incelemişler, gerçek değer ile genel ortalama arasındaki farklılığı genişlik ölçümleri için % 0,8-1 ve yükseklik ölçümleri için %2,2 olarak tespit ettiklerini bildirmişlerdir (Mozzo ve diğerleri, 1998).

Bununla birlikte, Lascala ve diğerleri (2004) yaptıkları çalışmada kuru kafalarda kaliper ölçümlerinin NewTom 9000 KIKT görüntülerinden her zaman daha fazla çıktığını bildirmişlerdir. Fakat ölçümler arasındaki farklılıkların sadece kafatası tabanının internal yapılarındaki ölçümlerinde anlamlı olduğunu bildirmişlerdir. Eggers ve diğerleri (2008) NewTom 9000 KIKTnin uzaysal doğruluğunun konvansiyonel BT ye oranla daha düşük olduğunu bildirmişler ama bu oranın mikron

seviyesinde olduğunu vurgulamışlardır. KIKT görüntülerinin doğruluğu hacimsel datanın ortasında daha iyiyken marjinlerde daha düşük olduğunu belirtmişlerdir.

Schulze ve diğerleri (2004) yaptıkları fantom çalışmasında orbital, Waters, ortopantomografi, postero-anterior görünümleri içeren konvansiyonel radyografiler; iki değişik KIKT sistemi (NewTom 9000 ve Siremobil Iso-$C^{3D}$) ve değişik yöntemleri içeren (Somatom VolumeZoom ve Somatom Sensation 16) çok kesitli BT'nin tiroid bezine etkilerini karşılaştırdıklarını bildirmişlerdir. Çok kesitli BT'nin en yüksek X-ışını değerine sahip olduğunu, KIKT sistemlerinin konvansiyonel radyografi ile BT sistemi arasında değere sahip olduğunu bildirmişlerdir. Ayrıca 16-kesitli BT'nin uygun değerlendirme protokolleri kullanıldığında 4-kesitli sistemle aynı radyasyon dozuna neden olduğunu bildirmişlerdir.

Hilgers ve diğerlerinin (2005) yaptıkları yaş, cinsiyet ve ırk gibi demografik datalarının bilinmediği kurukafa çalışmasında; önceden lateral sefalometrik, posteroanterior ve submentovertex tek tek veya kombine olarak ilgili yapıların 2 boyutlu görünümlerinin kullanıldığını belirtmişler, 3 boyutlu görüntüleme tekniklerinden BT'nin maliyetinin fazla olması ve radyasyon dozunun fazlalığı ortodontide rutin kullanımını kısıtlayan faktörler olduğunu belirtmişlerdir. Yaptıkları çalışmada KIKT tekniğinin TME değerlendirme ve ölçümleri için kullanımı 3 ortogonal düzlemde konvansiyonel sefalogramlarda yapılanlardan daha doğru ve tekrarlanabilir bulmuşlardır (Hilgers ve diğerleri, 2005).

Scarfe ve Farman (2008), yaptıkları bir derlemede KIKT görüntülemedeki artifakt ve handikaplardan bahsederken, KIKT görüntülemede rezolüsyonun merkezde en fazla olduğu, merkezden uzaklaştıkça *FOV*'nin üst ve alt kenarlarında konik-ışın etkisinden dolayı düştüğünü ifade etmişlerdir. Buna ilaveten, imaj güçlendiricili dedektör geometrik distorsiyonlara neden olabileceği ve bu konfigürasyona sahip KIKT'lerde ölçümün doğruluğunun azalacağını da belirtmişlerdir (Scarfe ve Farman, 2008).

Silva ve diğerleri (2008) avantajları ve sağladığı imkanlar yüzünden KIKT'nin ortodontistler tarafından hasta değerlendirmede rutin bir metot olarak kullandıklarını belirtmişler yaptıkları çalışmada konvansiyonel panoramik ve sefalometrik görüntüleme ile 2 değişik KIKT ünitesini ve bir çok kesitli BT ünitesini radyasyon dozu bakımından karşılaştırdıklarını bildirmişlerdir. Konvansiyonel

görüntüleme ile hala hasta için en düşük radyasyon dozuyla gereken değerlendirmenin yapılabildiğini, ortodontide 3 boyutlu görüntülemenin gerekli görüldüğü durumlarda KIKT'nin BT'ye tercih edilmesi gerektiğini belirtmişlerdir. Ortodontik tedavi planlaması için KIKT'nin rutin kullanımı için ileri çalışmalara gerek duyulduğunu bildirmişlerdir.

Yamashina ve diğerleri (2008) ölçümlerinin doğruluğunu değerlendirmek için yaptıkları fantom çalışmasında dijital otomatik kaliperler kullanmışlardır. Loubele ve diğerleri (2006) ise, otomatik imaj analizlerini gözlemciden-bağımsız metot olarak kullanılmış, getirileri anlamlı ve tekrarlanabilir bulduklarını bildirmişlerdir. Bu yolla araştırmacıdan bağımsız olarak değişik görüntüleme metotları karşılaştırılabilineceğini belirtmişlerdir. Yaptıkları çalışmada KIKT ve MSBT'yi karşılaştırmışlar maksillanın alveoler kemik lineer ölçümlerinde mikronluk doğruluk sağladıklarını bildirmişlerdir. Loubele ve diğerleri aynı zamanda kuru mandibulalarda çene kemiği genişlik ölçümlerinin KIKT (Accuitomo 3D) ve spiral tomografi ile yapılmasının güvenilir olduğunu belirtmişlerdir. Ortalama kemik genişliğini çok az eksik tahmin edilebildiğini bildirmişlerdir (Loubele ve diğerleri, 2008).

Pinsky ve diğerleri (2006) hacim ölçümlerinin değerlendirildiği in vitro çalışmalarında KIKT'nin osseöz lezyon boyutu ve hacminin değerlendirilmesinde doğruluk oranı yüksek, non-invaziv, pratik bir yöntem olduğunu bildirmişlerdir. Kamburoğlu ve diğerleri (2009) ise, mandibuler kanal çevresindeki çeşitli uzunlukların KIKT ile ölçümlerinin dijital kaliper ölçümleri ile karşılaştırılabilir olduğunu bildirmişlerdir.

Kumar ve diğerlerinin (2007) yaptıkları çalışmada ortogonal KIKT projeksiyonlarının midsagittal kafatası ölçümlerinde perspektif KIKT veya sefalometrik radyograflara oranla daha yüksek doğruluk oranına sahip olduğunu bildirmişlerdir. Ludlow ve diğerlerinin (2007) Newtom 3G KIKT kullanarak yaptıkları çalışmada mandibula anatomisi üzerindeki ölçümlerde görüntü oluşumu sırasında kafatası oriyantasyonundaki varyasyonların yapılan ölçümleri etkilemediğini belirtmişlerdir. Aynı çalışmada ölçümleri gerçekleştiren araştırmacının deneyimli olmasının ölçümlerin doğruluğu ve tekrarlanabilirliği açısından pozitif etkili olduğu belirtilmiştir (Ludlow ve diğerleri, 2007).

Periago ve diğerleri (2008), KIKT datasetlerinden meydana getirilen Dolphin 3D yazılımı kullanılarak rekonstrüksiyon sonucunda elde edilen sefalometrik landmarklar arasındaki birçok lineer ölçüm anatomik boyutlarıyla istatistiksel olarak belirgin fark göstermekle beraber bunlardan birçoğu kraniyofasiyal analizler için yeterli olduğunu da ifade etmişlerdir (Periago ve diğerleri, 2008). Moshiri ve diğerleri (2007) yaptıkları çalışmada, sagittal düzlemde yapılan çok sayıda lineer ölçümler sonucu, KIKT iki boyutlu lateral sefalogramların konvansiyonel lateral sefalogramlara göre daha net görüntüler verdiğini bildirmişlerdir. Grauer ve diğerlerinin (2010) yaptıkları çalışmada ise her iki yöntemin de ortalama landmark koordinatlarında bir değişikliğe neden olmadığını vurgulamışlardır. Her iki yöntemin de aynı hastada uzun süreli kullanıldığı zaman, kullanılan metoda bağlı hataların anlamlı değişikliklere neden olabileceği bildirilmiştir (Grauer ve diğerleri, 2010).

van Vlijmen ve diğerleri (2009) KIKT taramalarından konstrükte edilen frontal sefalometrik radyograflar üzerindeki ölçümler ile konvansiyonel frontal sefalometrik radyograflarda açısal ölçümler karşılaştırıldığında klinik olarak anlamlı bir fark bulmuşlardır. Bu farklılığın sebebi kuru insan kafataslarının iki cihaz içerisinde değişik pozisyonlandırılmalarından dolayı olabileceğini ifade etmişlerdir. Bunun için hasta pozisyonlandırmanın ölçümlerin doğruluğu açısından önemli olduğunu ifade etmişlerdir (Hassan ve diğerleri, 2009; Ludlow ve diğerleri, 2007; Mori ve diğerleri, 2001). En uygun yöntemin ALARA prensibi gereği vakaya göre seçim yapılmasının doğru olacağını belirtmişlerdir (Farman ve Scarfe, 2008). Bir başka çalışmada, KIKT'de ve konvansiyonel radyograflarda hastanın hareket etmesinden dolayı imajda oluşan distorsiyonlardan kaynaklanan ölçüm hataları olduğu fakat hasta başının kaydırılmasının tüm noktaları birlikte kaydıracağı için ölçümleri etkilemediğini göstermişlerdir (van Vlijmen ve diğerleri, 2009). Baş pozisyonlandırılmasında küçük varyasyonların olmasının lineer ölçümlerin doğruluğuna etki etmediğini; ancak KIKT'de rekonstrükte edilmiş projeksiyonlarda *lineer* ölçümler baş pozisyonundaki varyasyonlara duyarlı olduğu Hassan ve diğerlerinin yaptıkları bir çalışmada belirtilmiştir (Hassan ve diğerleri, 2009). Bundan dolayı, Swennen ve Schutyser (2006) yazılım araçlarının kullanılarak hastanın pozisyonun düzeltilmesini önermişlerdir.

Kapila ve diğerleri (2011) KIKT kullanımının popülarite kazandığı günümüzde, konvansiyonel radyografinin tatmin edici diagnostik bilgiyi karşılayamadığı durumlarda; özellikle yarık damak, sürmemiş dişlerin pozisyonlarının değerlendirilmesinde, sürmemiş dişlerden kaynaklanan kök rezorpsiyonlarının belirlenmesinde, ortognatik cerrahi sınırlarının belirlenmesinde ve planlanmasında kullanımını önermişlerdir (Kapila ve diğerleri, 2011).

Oz ve diğerleri (2011) yaptıkları çalışmada 2 boyutlu konvansiyonel sefalometrik görüntüler ve KIKT ile rekonstrükte edilmiş sefalogramların lineer ve açısısal ölçümlerini karşılaştırmışlar, ikisi arasında istatistiksel olarak anlamlı fark bulmamışlardır ($p>0,05$). Kafatasının eğri yüzeylerinden olan Go ve Co noktalarının anatomik landmark olarak belirlenmesi ve ölçümlerinde hata ihtimali 3 boyutlu değerlendirmelerde dahi hala yüksek oranda tespit edilmiştir. Konvansiyonel görüntülerin hastalara verdikleri doz miktarının en düşük düzeyde olması KIKT'nin ortodontik nedenlerle kullanımını kısıtlamaktadır ve tedavi gereksinimlerine göre kullanımına karar verilmesi daha doğru bir yaklaşım olacaktır. Teknolojinin ilerlemesi ile doz oranının ve sistemin maliyetinin düşürülmesi durumunda zaman içerisinde 3 boyutlu sefalometrik analizlerin konvansiyonel görüntüleme metotlarının yerine geçmesi beklenildiğini ifade etmişlerdir (Oz ve diğerleri, 2011).

KIKT, BT'den altıda biri oranında daha düşük radyasyon dozu ile, rezolüsyonu daha yüksek görüntüler alınabilen; düşük radyasyonla, üç boyutlu görüntülemede yüksek performans sergileyen, gün geçtikçe ucuzlayan maliyeti ile daha yaygın kullanılmaya başlanacak, diagnostik görüntülemede umut vadeden bir yöntem olduğu belirtilmiştir (Holberg ve diğerleri, 2005; Mozzo ve diğerleri, 1998).

# 6. SONUÇ VE ÖNERİLER

Çalışmamızın sonucunda *fossa pterygopalatina, fissura pterygomaxillaris, canalis pterygopalatinus, canalis incisivus* ve çevresi yapıların anatomik varyasyonlarının değerlendirilmesinde KIKT kullanımının faydalı olduğu, konvansiyonel radyografi tekniklerinin bölge anatomisini 3 boyutlu olarak belirlemede yetersiz kaldığı durumlarda kullanımının BT'ye tercih edilebilir bir yöntem olduğu düşünülmektedir.

*N. maxillaris* kaynaklı TN hastalarında, diagnostik ve tedavi amaçlı olarak FPP'ye yapılacak enjeksiyonların başarı ile yapılabilmesi için PMF morfolojisindeki farklılıkların, fissür boyutlarının önceden bilinmesinin; olası komplikasyonların önlenmesine katkıda bulunulduğu düşünülmektedir. Aynı zamanda PPC dirsek ve darlıklarının sinirsel kompresyona bağlı olarak TN oluşumunu tetikleyebileceği ileri çalışmalarla desteklenmesi gerektiği düşünülmektedir.

Ortognatik ameliyatlar öncesinde planlama için alınan KIKT dataları ile 3 boyutlu değerlendirmelerin yapılabilmesi, özellikle LeFort I osteotomilerinde posterior maksilladaki anatomik varyasyonlardan dolayı oluşabilecek komplikasyonların önlenmesinde, ameliyat sonrası alınan takip taramalarında destekleyen yazılımlarla hacimsel rekonstrüksiyonların yapılıp 3 boyutlu sefalometrik analizlerin rehberliğinde çakıştırma işlemlerine imkan sağlaması KIKT'lerin maksillofasiyal cerrahi işlemler öncesi ve sonrasında kullanımının BT'ye göre daha düşük radyasyon dozunda değerlendirmeye imkan sağladığı için ve maliyetinin daha düşük olması sebebiyle tercih edilebileceği düşünülmektedir.

Maksillofasiyal bölgede uygulanması düşünülen radyolojik incelemelerde klinisyenlerin, tıpta Hipokrota atfedilen 'önce zarar verme' ilkesine uygun olarak, hastalarının ALARA prensipine uygun şekilde teşhis için gereken en az radyasyon dozuna maruz kalacakları görüntüleme metotunu seçmeleri önerilmektedir.

# KAYNAKLAR


Abhinav, K., Love, S., Kalantzis, G., Coakham, H.B. ve Patel, N.K. (2012). Clinicopathological review of patients with and without multiple sclerosis treated by partial sensory rhizotomy for medically refractory trigeminal neuralgia: A 12-year retrospective study. *Clinical Neurology and Neurosurgery*, 114(4), 361-365.

Aboudara, C.A, Hatcher, D., Nielsen, I.L. ve Miller, A. (2003). A three-dimensional evaluation of the upper airway in adolescents. *Orthodontics & Craniofacial Research*, 6, Suppl 1, 173-175.

Acar, R., Şakul, B.U., Türkaslan, A. ve Ercan M.A. (1991) Fissura pterygomaxillaris (Sphenomaxillaris)'in şekil varyasyonları ve bunun klinikteki önemi. *Ankara Tıp Mecmuası,* 44, 537-544.

Adibelli, Z.H., Songu, M. ve Adibelli, H. (2011). Paranasal sinus development in children: A magnetic resonance imaging analysis. *American Journal of Rhinology and Allergy*, 25 (1),30-35.

Aksoy, S. ve Orhan, K. (2010). Manyetik rezonans görüntülemenin dentomaksillofasiyal bölgedeki kullanım alanları. *Turkiye Klinikleri Journal of Dental Sciences - Special Topics*, 1(2), 44-57.

Aksoy, S. ve Orhan, K. (2011). Temporomandibular eklem görüntüleme yöntemleri. *Ondokuz Mayıs Üniversitesi Diş Hekimliği Fakültesi Dergisi*, 11(2), 69-78.

Albert, A.M., Ricanek, K. ve Patterson, E. (2007). A review of the literature on the aging adult skull and face: implications for forensic science research and applications. *Forensic Science International*, 2, 172(1), 1-9.

American Academy of Otolaryngology, 2011 http://www.entnet.org/index.cfm. (Alıntı:10.03.2012).

Andria, L.M., Reagin, K.B., Leiter, L.P. ve King, L.B. (2004). Statistical evaluation of possible factors affecting the sagittal position of the first permanent molar in the maxilla. *The Angle Orthodontist*, 74(2), 220-225.

Apinhasmit, W., Chompoopong, S., Methathrathip, D., Sangvichien, S. ve Karuwanarint, S. (2005). Clinical anatomy of the posterior maxilla pertaining to Le Fort I osteotomy in Thais. *Clinical Anatomy*, 18(5), 323-339.

Arai, Y., Tammisalo, E., Iwai, K., Hashimoto, K. ve Shinoda, K. (1999). Development of a compact computed tomographic apparatus for dental use. *Dentomaxillofacial Radiology,* 28, 245-248.

Araki, K., Maki, K., Seki, K., Sakamaki, K., Harata, Y., Sakaino, R. ve diğerleri. (2004) Characteristics of a newly developed dentomaxillofacial X-ray cone beam CT scanner (CB MercuRay ™): system configuration and physical properties. *Dentomaxillofacial Radiologyiology,* 33, 51-59.

Arıncı, K. ve Elhan, A. (1997). Anatomi. Güneş Kitapevi: Ankara.

Arndt, S., Wiech, T., Mader, I., Aschendorff, A. ve Maier, W. (2008). Rare extracranial localization of primary intracranial neoplasm. *Diagnostic Pathology,* 16, 3, 14.

Asaumi, R., Kawai, T., Sato, I., Yoshida, S. ve Yosue, T. (2010). Three-dimensional observations of the incisive canal and the surrounding bone using cone-beam computed tomography. *Oral Radiology*, 26, 20-28.

Avery, J.K. ve Chiego, D.J. (2005). Essentials of Oral Histology and Embryology. Mosby, 37-50.

Avery, J. (2001). Oral Development and Histology, Third edition.

Aya, Y., Mika, O.Y., Tsukaso, S., Yoshihiko, H., Takamichi, O., Koji, T. ve diğerleri. (2006). Cone-beam CT (CB Throne®) Applied to Dentomaxillofacial Region, *The Bulletin of Tokyo Dental College,* 47(3), 133-141.

Baba, R., Konno, Y., Ueda, K. ve Ikeda, S. (2002). Comparison of flat-panel detector and image-intensifier detector for cone-beam CT. *Computerized Medical Imaging And Graphics: The Official Journal Of The Computerized Medical Imaging Society*, 26(3), 153-158.

Baba, R., Ueda, K. ve Okabe, M. (2004). Using a flat-panel detector in high resolution cone beam CT for dental imaging. *Dentomaxillofacial Radiology;* 33(5), 285-290.

Baddour, H.M., Hubbard, A.M. ve Tilson, H.B. (1979). Maxillary Nerve Block Used Prior to Awake Nasal Intubation. *Anesthesia Progress,* 26(2), 43-45.

Balaji, S.M. (2010). Transient diplopia in dental outpatient clinic: an uncommon iatrogenic event. *Indian Journal of Dental Research,* 21(1), 132-134.

Bartzela, T., Türp, J.C., Motschall, E. ve Maltha, J.C. (2009). Medication effects on the rate of orthodontic tooth movement: a systematic literature review. *American Journal of Orthodontics and Dentofacial Orthopedics,* 135(1), 16-26.

Baumgaertel, S., Palomo, J.M., Palomo, L. ve Hans, M.G. (2009). Reliability and accuracy of cone-beam computed tomography dental measurements. *American Journal of Orthodontics and Dentofacial Orthopedics*, 136(1), 19-25

Baylis, 2009 Head and Neck Embryology: An Overview of Development, Growth and Defect in the Human Fetus" (2009).Honors Scholar Theses.Paper 105. http://digitalcommons.uconn.edu/srhonors_theses/105

Bell, W.H. (1975). Le Fort I osteotomy for correction of maxillary deformities. *Journal of Oral Surgery*, 33, 12-26.

Bendor-Samuel, R., Chen, Y.R. ve Chen, P.K. (1995). Unusual compliacations of the Le Fort I osteotomy. *Plastic and Reconstructive Surgery,* 96, 1289-1296.

Bennetto, L., Patel, N.K. ve Fuller, G. (2007). Trigeminal neuralgia and its management. *British Medical Journal*, 27, 334(7586), 201-205.

Bharati, S., Demarchi, D.A., Mukherji, D., Vasulu, T.S. ve Bharati, P. (2005). Spatial patterns of anthropometric variation in India with reference to geographic, climatic, ethnic and linguistic backgrounds. *Annals of Human Biology*, 32(4), 407-444.

Bhatia, K.S., King, A.D., Vlantis, A.C., Ahuja, A.T. ve Tse, G.M. (2012). Nasopharyngeal Mucosa and Adenoids: Appearance at MR Imaging. Radiology, 263(2), 437-443.

Björk, A. ve Skieller, V. (1977). Growth of the maxilla in three dimensions as revealed radiographically by the implant method. *British Journal of Orthodontics,* 4(2), 53-64.

Blanton, P.L. ve Jeske, A.H. (2003). Avoiding complications in local anesthesia induction: anatomical considerations. *Journal of the American Dental Association*, 134(7), 888-893.

Boekenoogen, D.I., Sinha, P.K., Nanda, R.S., Ghosh, J., Currier, G.F. ve Howes, R.I. (1996). The effects of exogenous prostaglandin E2 on root resorption in rats. *American Journal of Orthodontics and Dentofacial Orthopedics,* 109(3), 277-86.

Bornstein, M.M., Balsiger, R., Sendi, P. ve von Arx, T. (2011). Morphology of the nasopalatine canal and dental implant surgery: a radiographic analysis of 100 consecutive patients using limited cone-beam computed tomography. *Clinical Oral Implants Research,* 22(3), 295-301.

Bou Serhal, C., Jacobs, R., Gijbels, F., Bosmans, H., Hermans, R., Quirynen, M. ve diğerleri. (2001). Absorbed doses from spiral CT and conventional spiral tomography: a phantom vs. cadaver study. *Clinical Oral Implants Research*, 12, 473–478.

Bouletreau, P., Chemli, H., Mortier, J., Freidel, M. ve Breton, P. (2012). Severe vascular complications of Le Fort I osteotomy. *Revue de Stomatologie et de Chirurgie Maxillo-Faciale,* 113(1), 14-18.

Bouloux, G.F. ve Bays, R.A. (2000). Neurosensory recovery after ligation of the descending palatine neurovasculer bundle during Le Fort I osteotomy. *Journal of Oral and Maxillofacial Surgery,* 58 (8), 841-845.

Brezniak, N., Arad, A., Heller, M., Dinbar, A., Dinte, A. ve Wasserstein, A. (2002). Pathognomonic cephalometric characteristics of Angle Class II Division 2 malocclusion. *The Angle Orthodontist,* 72(3), 251-257.

Brooks, S.L. (2009) CBCT Dosimetry: Orthodontic Considerations. *Seminars in Orthodontics,* 15(1), 14-18.

Brooks, S.L., Brand, W.J., Gibbs, J., Hollender, L., Lurie, A.G., Omnell, K. ve diğerleri. (1997). Imaging of the temporomandibular joint. *Oral Surgery Oral Medicine Oral Pathology Oral Radiology Oral Endodontics*, 83, 609-618.

Broomfield, S., Bruce, I., Birzgalis, A. ve Herwadkar, A. (2009). The expanding role of interventional radiology in head and neck surgery. *Journal of the Royal Society of Medicine*, 102(6), 228-234.

Brown, A.A., Scarfe, W.C., Scheet, z J.P., Silveira, A.M. ve Farman, A.G. (2009). Linear accuracy of cone beam CT derived 3D images. *The Angle Orthodontist,* 79, 150-157.

Budtz-Jörgensen, E. (1996). Restoration of the partially edentulous mouth--a comparison of overdentures, removable partial dentures, fixed partial dentures and implant treatment. *Journal of Dentistry,* 24(4), 237-244.

Captier, G., Dadure, C., Leboucq, N., Sagintaah, M. ve Canaud, N. (2009). Anatomic study using three-dimensional computed tomographic scan measurement for truncal maxillary nerve blocks via the suprazygomatic route in infants. *The Journal of Craniofacial Surgery,* 20(1), 224-228.

Carkson, D.S. (2005). Theories of craniofacial growth in the postgenomic era. *Seminars in Orthodontics,* 11, 172-183.

Carrafiello, G., Dizonno, M., Colli, V., Strocchi, S., Pozzi Taubert, S., Leonardi, A. ve diğerleri. (2010). Comparative study of jaws with multislice computed tomography and cone-beam computed tomography. *La Radiologia medica,* 115(4):600-11.

Castelnuovo, P., Pagella, F., Semino, L., De Bernardi, F. ve Delù, G. (2005). Endoscopic treatment of the isolated sphenoid sinus lesions. *European Archives of Oto-Rhino-Laryngology,* 262(2), 142-147.

Cattaneo, P.M., Bloch, C.B., Calmar, D., Hjortshøj, M. ve Melsen, B. (2008). Comparison between conventional and cone-beam computed tomography-generated cephalograms. *American Journal of Orthodontics and Dentofacial Orthopedics,* 134(6):798-802.

Cevidanes, L., Oliveira, A.E., Motta, A., Phillips, C., Burke, B. ve Tyndall, D. (2009). Head orientation in CBCT-generated cephalograms. *The Angle Orthodontist,* 79(5), 971-977.

Cevidanes, L.H., Franco, A.A., Gerig, G., Proffit, W.R., Slice, D.E., Enlow, D.H. ve diğerleri. (2005). Comparison of relative mandibular growth vectors with high-resolution 3-dimensional imaging. *American Journal of Orthodontics and Dentofacial Orthopedics,* 128(1), 27-34.

Chang, K., Paul, C. ve Lauterbur, 77, dies; won Nobel Prize for M.R.I. (2007). *Magnetic Resonance in Medicine,* 58(3), 439-440.

Chatriyanuyoke, P., Lu, CI., Suzuki, Y., Lozada, J., Rungcharassaeng, K., Kan, J. ve diğerleri. (2010). Nasopalatine Canal Position Relative to the Maxillary Central

Incisors: A Cone Beam Computed Tomography Assessment. The Journal of Oral Implantology, PMID: 20932126.

Chau, A.C. ve Fung, K. (2009). Comparison of radiation dose for implant imaging using conventional spiral tomography, computed tomography, and cone-beam computed tomography. *Oral Surgery, Oral Medicine, Oral Pathology, Oral Radiology, and Endodontics*, 107(4):559-65.

Chen, M.Y.M., Pope, T.L. ve Ott, D.J. (2011). Basic Radiology, 2nd Edition. Mc Graw Hill Medical.

Chiba, M. ve Terazawa, K. (1998). Estimation of stature from somato-metry of skull, *Forensic Science International*, 97, 87–92.

Chindasombatjaroen, J., Uchiyama, Y., Kakimoto, N., Murakami, S., Furukawa, S. ve Kishino, M. (2009). Postoperative maxillary cysts: magnetic resonance imaging compared with computerized tomography. *Oral Surgery, Oral Medicine, Oral Pathology, Oral radiology, and Endodontics*, 107 (5), 38-44.

Cho, P., Johnson, R.H. ve Griffin, T.W. (1995). Cone-beam CT for radio-therapy applications. *Physics in Medicine and Biology*, 40, 1863-1883.

Cho, S.H., Kim, T.H., Kim, K.R., Lee, J.M., Lee, D.K., Kim, J.H. ve diğerleri. (2010). Factors for maxillary sinus volume and craniofacial anatomical features in adults with chronic rhinosinusitis. *Archives of Otolaryngology--Head & Neck Surgery*. 136(6), 610-615.

Choi, J. ve Park, H.S. (2003). The clinical anatomy of the maxillary artery in the pterygopalatine fossa. *Journal of Oral and Maxillofacial Surgery*, 61, 72-78.

Choi, J. ve Park, H.S. (2010). Topography of the third portion of the maxillary artery via the transantral approach in Asians. *The Journal of Craniofacial Surgery*, 21(4), 1284-1289.

Cio, F. ve Gaeta, M. (1997). The role of the ostiomeatal unit anatomic variations in inflammatory disease of the maxillary sinuses. *European Journal of Radiology*, 24(3), 172-174.

Ciobanu, I.C., Motoc, A., Jianu, A.M., Cergan, R., Banu, M.A. ve Rusu, M.C. (2009). The maxillary recess of the sphenoid sinus. *Romanian Journal of Morphology and Embryology*, 50(3), 487-489.

Cone beam CT.com, (2012). http://www.conebeam.com/ (Alıntı tarihi: 10.03.2012)

ConeBeam Scanners, (2012) http://www.conebeam.com/scanners (Alıntı tarihi: 10.03.2012)

Coronado, G.C.A., Suazo, G.I.C., Cantin, L.M.G. ve Zavando, M.D.A. (2008). Relationship between pterygopalatine fossa volume and cephalic and upper facial indexes. *International Journal of Morphology*, 26(2), 393-396.

Costa, H.N., Slavicek, R. ve Sato, S. (2012). A computerized tomography study of the morphological interrelationship between the temporal bones and the craniofacial complex. *Journal of Anatomy*, 220(6), 544-554.

Cotton, T.P., Geisler, T.M., Holden, D.T., Schwartz, S.A. ve Schindler, W.G. (2007). Endodontic applications of cone-beam volumetric tomography. *Journal of Endodontics*, 33(9), 1121-1132.

Craig, C.E. (1951). The skeletal patterns characteristic of Class I and Class II division 1 malocclusions in norma lateralis. *The Angle Orthodontist*, 21, 44-56.

Cruz, A.A., dos Santos, A.C. (2006). Blindness after Le Fort I osteotomy: a possible complication associated with pterygomaxillary separation. *Journal of Cranio-Maxillofacial Surgery*, 34(4), 210-216.

Cury, P.R., Araujo, N.S., Bowie, J., Sallum, E.A. ve Jeffcoat, M.K. (2004). Comparison between subtraction radiography and conventional radiographic interpretation during long term evaluation of periodontal therapy in Class II furcation defects. *Journal of Periodontology*, 75, 1145–1149.

Daniels, D.L., Mark, L.P., Ulmer, J.L., Mafee, M.F., McDaniel, J., Shah, N.C. ve diğerleri. (1998). Osseous anatomy of the pterygopalatine fossa. *American Journal of Neuroradiology*, 19 (8), 1423-1432.

Dargaud, J., Cotton, F., Buttin, R. ve Morin, A. (2003). The maxillary sinus: evolution and function in aging. *Morphologie*, 87(276), 17-22.

Das, S., Kim, D., Cannon, T.Y, Ebert, C.S. Jr ve Senior, B.A. (2006). High-resolution computed tomography analysis of the greater palatine canal. *American Journal of Rhinology*, 20, 603–608.

De Cock, J., Mermuys, K., Goubau, J., Van Petegem, S., Houthoofd, B. ve Casselman, J.W. (2012). Cone-beam computed tomography: a new low dose, high resolution imaging technique of the wrist, presentation of three cases with technique. *Skeletal Radiology*, 41(1), 93-96.

de Mol van Otterloo, J.J., Tuinzing, D.B., Greebe, R.B. ve van der Kwast, W.A. (1991). Intra- and early postoperative complications of the Le Fort I osteotomy. A retrospective study on 410 cases. *Journal of Cranio-Maxillofacial Surgery*, 19(5), 217-222.

De Santi, L. ve Annunziata, P. (2012). Symptomatic cranial neuralgias in multiple sclerosis: clinical features and treatment. *Clinical Neurology and Neurosurgery*, 114(2), 101-107.

de Souza Figueiredo, P., Leite, A., Barra, F., Dos Anjos, R., Freitas, A., Nascimento L. ve diğerleri. (2012). Contrast-enhanced computed tomography and magnetic resonance imaging for detecting neck metastasis of oral cancer: comparison between analyses performed by oral and medical radiologists. *Dento Maxillo Facial Radiology*. DOI: 22241874.

Dervis, E. (2005). Oral implications of osteoporosis. *Oral Surgery, Oral Medicine, Oral Pathology, Oral Radiology, and Endodontics*, 100(3), 349-356.

Dibbets, J.M.H. (1996). Morphological associations between the Angle classes. *European Journal of Orthodontics*, 18, 111-118.

DiBennardo, R. ve Taylor, J.V. (1979). Sex assessment of the femur: a test of a new method. *American Journal of Physical Anthropology*, 50, 635–637.

Dolanmaz, D., Esen, A., Emlik, D., Candirli, C., Kalayci, A. ve Ciçekcibaşi, A. (2008). Comparison of two different approaches to the pterygomaxillary junction in Le Fort I osteotomy. *Oral Surgery, Oral Medicine, Oral Pathology, Oral radiology, and Endodontics*, 106(3), 1-5.

Douglas, R. ve Wormald, P.J. (2006). Pterygopalatine fossa infiltration through the greater palatine foramen: Where to bend the needle. *The Laryngoscope*, 116, 1255–1257.

Dreiseidler, T., Ritter, L., Rothamel, D., Neugebauer, J., Scheer, M. ve Mischkowski, R.A. (2010). Salivary calculus diagnosis with 3-dimensional cone-beam computed tomography. *Oral Surgery, Oral Medicine, Oral Pathology, Oral Radiology, and Endodontics*, 110(1), 94-100.

Dula, K., Mini, R., Lambrecht, J.T., Van der Stelt, P.F., Sehneeberger, P., Sanderink, G.C.H. ve diğerleri. (1997). Hypothetical mortality risk associated with spiral tomography of the maxilla and mandible prior to endosseous implant treatment, *European Journal of Oral Sciences*, 105, 123-129.

Dula, K., Mini, R., Van der Stelt, P.F., Sanderink, G.C., Schneeberger, P. ve Buser, D. (2001). Comparative dose measurements by spiral tomography for preimplant diagnosis: the Scanora machine versus the Cranex Tome radiography unit. *Oral Surgery, Oral Medicine, Oral Pathology, Oral radiology, and Endodontics*, 91(6), 735-742.

Durab, D.J. ve Bell, W.H. (1991). Fixation of the modified Le Fort I osteotomy. *Journal of Oral and Maxillofacial Surgery*, 49, 904-907.

Eggers, G., Rieker, M., Fiebach, J., Kress, B., Dickhaus, H. ve Hassfeld, S. (2005). Geometric accuracy of magnetic resonance imaging of the mandibular nerve. *Dentomaxillofacial Radiology*, 34, 285–291.

Einarsdóttir, H., Karlsson, M., Wejde, J. ve Bauer, H.C. (2004). Diffusion-weighted MRI of soft tissue tumours. *European Radiology*, 14(6), 959-963.

Ekestubbe, A., Gröndahl, K. ve Gröndahl, H.G. (1997). The use of tomography for dental implant planning. *Dentomaxillofacial Radiology*, 26, 206–213.

el Deeb, M., Wolford, L. ve Bevis R. (1989). Complication of orthognathic surgery. *Clinics in Plastic Surgery*, 16, 825-840.

Emirzeoglu, M., Sahin, B., Bilgic, S., Celebi, M. ve Uzun, A. (2007). Volumetric evaluation of the paranasal sinuses in normal subjects using computer tomography images: a stereological study. *Auris, Nasus, Larynx*, 34(2), 191-195.

Endo, M., Tsunoo, T., Nakamori, N. ve Yoshida, K. (2001). Effect of scattered radiation on image noise in cone beam CT. *Medical Physics*, 28, 469.

Epker, B.N. (1984). Vascular considerations in orthognathic surgery. II. Maxillary osteotomies. *Oral surgery, Oral Medicine, and Oral Pathology*, 57, 473–478.

Erbağcı, H., Kizilkan, N., Sirikci, A., Yigiter, R. ve Aksamoglu, M. (2010). Computed tomography based measurement of the dimensions of foramen ovale and rotundum in trigeminal neuralgia. *Neurosciences*, 15(2), 101-104.

Ercan, I., Ozdemir, S.T., Etoz, A., Sigirli, D., Tubbs, R.S., Loukas, M. ve diğerleri. (2008). Facial asymmetry in young healthy subjects evaluated by statistical shape analysis. *Journal of Anatomy*, 213(6), 663-669.

Farkas, L.G. ve Cheung, G. (1981). Facial asymmetry in healthy North American Caucasians. An anthropometrical study. *The Angle Orthodontist*, 51(1), 70-77.

Farman, A.G. ve Scarfe, W.C. (2006). Development of imaging selection criteria and procedures should precede cephalometric assessment with cone-beam computed tomography. *American Journal of Orthodontics and Dentofacial Orthopedics*, 130,2, 257-265.

Fernandes, C.L. (2004). Volumetric analysis of maxillary sinuses of Zulu and European crania by helical, multislice computed tomography. *The Journal of Laryngology and Otology*, 118(11), 877-881.

Filho, B.C., Pinheiro-Neto, C.D., Weber, R. ve Voegels, R.L. (2008). Sphenoid sinus symmetry and differences between sexes. *Rhinology*, 46(3), 195-199.

Ganz, S.D. (2011). Cone Beam Computed To mography–assisted Treatment Planning Concepts. *Dental Clinics of North America*, 55, 515–536.

Garrett, B.J., Caruso, J.M., Rungcharassaeng, K., Farrage, J.R., Kim, J.S. ve Taylor, G.D. (2008). Skeletal effects to the maxilla after rapid maxillary expansion assessed with cone-beam computed tomography. *American Journal of Orthodontics and Dentofacial Orthopedics*, 134(1), 8-9.

Genc, F. (2008). *Le Fort I Osteotomisini takiben oluşan işitsel değişiklikler*. Doktora Tezi. Ankara Üniversitesi, Ankara.

Genovese, E., Canì, A., Rizzo, S., Angeretti, M.G., Leonardi, A. ve Fugazzola, C. (2011). Comparison between MRI with spin-echo echo-planar diffusion-weighted sequence (DWI) and histology in the diagnosis of soft-tissue tumours. *La Radiologia Medica*, 116(4), 644-656.

Ghaeminia, H., Meijer, G.J., Soehardi, A., Borstlap, W.A., Mulder, J. ve Bergé, S.J. (2009). Position of the impacted third molar in relation to the mandibular canal. Diagnostic accuracy of cone beam computed tomography compared with panoramic radiography. *International Journal of Oral and Maxillofacial Surgery*, 38(9), 964-971.

Ghali, G.E., Larsen P.E. ve Waite P.D. (2004). Principles of oral and maxillofacial surgery. Ed: Miloro M. Vol. 2 s. 1178-1204, London.

Ghoneima, A., Abdel-Fattah, E., Hartsfield, J., El-Bedwehi, A., Kamel, A. ve Kula, K. (2011). Effects of rapid maxillary expansion on the cranial and circummaxillary sutures. *American Journal of Orthodontics and Dentofacial Orthopedics*, 140(4), 510-519.

Gianni, A.B. (2002). Neurosensory alterations of inferior alveolar and mental nerve after genioplasty alone or associated with sagittal osteotomy of the mandibuler ramus. *Journal of Cranio-Maxillofacial Surgery*, 30 (5), 295-303.

Ginat, D.T., Bokhari, A., Bhatt, S. ve Dogra, V. (2011). Inflammatory pseudotumors of the head and neck in pathology-proven cases. *Journal of Neuroradiology*, 39(2):110-5.

Ginsberg, L.E. ve DeMonte, F. (1998). Imaging of perineural tumor spread from palatal carcinoma. *American Journal of Neuroradiology*, 19(8), 1417-1422.

Girotto, J.A., Davidson, J., Wheatly, M., Redett, R., Muehlberger, T., Robertson, B. ve diğerleri. (1998). Blindness as a complication of Le Fort osteotomies: role of atypical fracture patterns and distortion of the optic canal. *Plastic and Reconstructive Surgery*, 102(5), 1409-1421.

Google, 2012 Görseller Gasser gangliyonu için doğru giriş. (Alıntı tarihi: 10.03.2012)

Gosau, M., Rink, D., Driemel, O. ve Draenert, F.G. (2009). Maxillary sinus anatomy: a cadaveric study with clinical implications. *Anatomical Record (Hoboken, N.J. : 2007)*, 292(3),352-354.

Grauer, D., Cevidanes, L.S., Styner, M.A., Heulfe, I., Harmon, E.T., Zhu, H. ve diğerleri. (2010). Accuracy and landmark error calculation using cone-beam computed tomography-generated cephalograms. *The Angle Orthodontist*, 80(2), 286-294.

Greiner, M., Greiner, A. ve Hirschfelder, U. (2007). Variance of landmarks in digital evaluations: comparison between CT-based and conventional digital lateral cephalometric radiographs. *Journal of Orofacial Orthopedics*, 68(4), 290-298.

Guerrero, M.E., Jacobs, R., Loubele, M., Schutyser, F., Suetens, P. ve van Steenberghe, D. (2006). State-of-the-art on cone beam CT imaging for preoperative planning of implant placement. *Clinical Oral Investigations,* 10, 1–7

Gupta, S. (2009). Approaches for percutaneous needle placement for various head and neck procedures. *Neuroimaging Clinics of North America,* 19(2), 149-160.

Guyot, L., Richard, O., Adalian, P., Bartoli, C., Dutour, O. ve Leonetti, G. (2006). An anthropometric study of relationships between the clival angle and craniofacial measurements in adult human skulls. *Surgical and Radiologic Anatomy*, 28(6), 559-563.

Güler, A.U., Sumer, M., Sumer, P. ve Biçer, I. (2005). The evaluation of vertical heights of maxillary and mandibular bones and the location of anatomic landmarks in panoramic radiographs of edentulous patients for implant dentistry. *Journal of Oral Rehabilitation*, 32(10), 741-746.

Habal, M.B. (1986). A carotid cavernous sinus fistula after maxillary osteotomy. *Plastic and Reconstructive Surgery*, 77, 981–987.

Haberkorn, U., Strauss, L.C. ve Reisser, C. (1991). Glucose Uptake, Perfusion and Cell Proliferation in Head and Neck Tumors: Relation of PET to Flow Cytometry. *Journal of Nuclear Medicine,* 32, 1548-1555.

Hamilton, B.E., Nesbit, G.M., Gross, N., Andersen, P., Sauer, D. ve Harnsberger, H.R. (2011). Characteristic imaging findings in lymphoceles of the head and neck. *AJR. American Journal of Roentgenology,* 197(6), 1431-1435.

Hanazawa, T., Sano, T., Seki, K. ve Okano, T. (2004). Radiologic measurements of the mandible: A comparison between CT-reformatted and conventional tomographic images. *Clinical Oral Implants Research,* 15, 226–232.

Hassan, B., Couto Souza, P., Jacobs, R., de Azambuja Berti, S. ve van der Stelt, P. (2010). Influence of scanning and reconstruction parameters on quality of three-dimensional surface models of the dental arches from cone beam computed tomography. *Clinical Oral Investigations,* 14(3), 303-310.

Hassan, B., Nijkamp, P., Verheij, H., Tairie, J., Vink, C. ve Stelt, P.V. ve diğerleri. (2011). Precision of identifying cephalometric landmarks with cone beam computed tomography in vivo. *European Journal of Orthodontics,* Mar 29. DOI: 21447781

Hassan, B., van der Stelt, P. ve Sanderink, G. (2009). Accuracy of three-dimensional measurements obtained from cone beam computed tomography surface-rendered images for cephalometric analysis: influence of patient scanning position. *European Journal of Orthodontics,* 31, 129–134

Hatcher, D.C. (2010). Operational principles for cone-beam computed tomography. *Journal of the American Dental Association,* 141 (Suppl 3), 3S-6S.

Hilgers, M.L., Scarfe, W.C., Scheetz, J.P. ve Farman, A.G. (2005). Accuracy of linear temporomandibular joint measurements with cone beam computed tomography and digital cephalometric radiography. *American Journal of Orthodontics and Dentofacial Orthopedics,* 128, 803-811.

Hill, M., Chandra, R.K. ve Kern, R.C. (2010). Approaches to the pterygopalatine space. *Caldwell-Luc and beyond Operative Techniques in Otolaryngology,* 21(2), 117-121.

Hitoosumatsu, T., Matsushima, T. ve Rhoton, A.L. (1999). Surgical Anatomy of the Midface and the Midline Skull Base. *Operative Techniques in Neurosurgery,* 2, 4, 160-180.

Hoffman, G.R. ve Islam, S. (2008). The difficult Le Fort I osteotomy and downfracture: a review with consideration given to an atypical maxillary morphology. *Journal of Plastic, Reconstructive & Aesthetic Surgery,* 61(9), 1029-1033.

Holberg, C., Steinhäuser, S., Geis, P. ve Rudzki-Janson, I. (2005). Cone-beam computed tomography in orthodontics: benefits and limitations. *Journal of Orofacial Orthopedics,* 66(6), 434-44.

Howard-Swirzinski, K., Edwards, P.C., Saini, T.S. ve Norton, N.S. (2010). Length and geometric patterns of the greater palatine canal observed in cone beam computed tomography. *International Journal of Dental Hygiene,* 2010. pii: 292753.

HPA Centre for Radiation; 2010 Guidance on the Safe Use of Dental Cone Beam CT (computed Tomography) Equipment

http://science.howstuffworks.com/nuclear-medicine2.htm (2005).

Hwang, K., Lee, D.K., Chung, I.H. ve Lee, S.I. (2001). Le Fort I Osteotomy with Sparing Fracture of Lateral Pterygoid Plate. *The Journal of Craniofacial Surgery*, 12,1.

Hwang, S.H., Seo, J.H., Joo, Y.H., Kim, B.G., Cho, J.H. ve Kang, J.M. (2011). An Anatomic Study Using Three-dimensional Reconstruction for Pterygopalatine Fossa Infiltration Via the Greater Palatine Canal. *Clinical Anatomy*, 24, 576-582.

Irinakis, T. (2006). Rationale for socket preservation after extraction of a single-rooted tooth when planning for future implant placement. *Journal Canadian Dental Association*, 72(10), 917-922.

Iseri, H. ve Solow, B. (1995). Average surface remodeling of the maxillary base and the orbital floor in female subjects from 8 to 25 years. An implant study. *American Journal of Orthodontics and Dentofacial Orthopedics*, 107(1), 48-57.

Işcan, M.Y. ve Kedici, P.S. (2003). Sexual variation in bucco-lingual dimensions in Turkish dentition. *Forensic Science International*, 137(2-3), 160-164.

Işcan, M.Y. ve Miller-Shaivitz, P. (1984). Determination of sex from the tibia. *American Journal of Physical Anthropology*, 64, 53 –57.

Işcan, S M.Y., Loth, R., King, C.A., Ding, S. ve Yoshino, M. (1998). Sexual dimorphism in the humerus: a comparative analysis of Chi-nese, Japanese and Thais. *Forensic Science International*, 98, 17–29.

İşeri H. http://www.dentistry.ankara.edu.tr/pdf/dersnotu2010.pdf. (Alıntı tarihi: 10.03.2012).

Jacob, S., Zelano, B., Gungor, A., Abbott, D., Naclerio, R. ve McClintock, M.K. (2000). Location and gross morphology of the nasopalatine duct in human adults. *Archives of Otolaryngology—Head & Neck Surgery*, 126(6), 741-748.

Jäger, L. ve Reiser, M. (2001). CT and MR imaging of the normal and pathologic conditions of the facial nerve. *European Journal of Radiology*, 40(2), 133-146.

Jakobsone, G., Stenvik, A. ve Espeland L. (2011). The effect of maxillary advancement and impaction on the upper airway after bimaxillary surgery to correct Class III malocclusion. *American Journal of Orthodontics and Dentofacial Orthopedics*, 139(4 Suppl), 369-376.

Jones, C.G. (2005). A review of the history of U.S. radiation protection regulations, recommendations, and standards. *Health physics,* 88(6):697-716.

Jones, G.C., Elaimy, A.L., Demakas, J.J., Jiang, H., Lamoreaux, W.T. ve Fairbanks R.K. (2011). Feasibility of multiple repeat gamma knife radiosurgeries for trigeminal neuralgia: a case report and review of the literature. *Case Reports in Medicine,* DOI: 258910.

Jones, J., Farag, I., Hain, S.F. ve McGurk, M. (2005). Positron Emission Tomography (PET) in the Management of Pharyngeal Cancer. *European Journal of Surgical Oncology*, 31(2), 170-176.

Jun, B.C., Song, S.W., Park, C.S., Lee, D.H., Cho, K.J. ve Cho, J.H. (2005). The analysis of maxillary sinus aeration according to aging process; volume assessment by 3-dimensional reconstruction by high-resolutional CT scanning. *Otolaryngology - Head and Neck Surgery,* 132(3), 429-434.

Kal, B. (2009). *Dental Amaçla Kullanılan Farklı Tomografi Cihazlarından Absorbe Edilen Radyasyon Dozlarının Karşılaştırmalı İncelemesi*. Doktora Tezi. Ege Üniversitesi, İzmir.

Kamburoglu, K., Kilic, C., Ozen, T. ve Yuksel S.P. (2009). Measurements of mandibular canal region obtained by cone -beam computed tomography: A cadaveric study. *Oral Surgery, Oral Medicine, Oral Pathology, Oral Radiology & Endodontics,*107:e34 -42.

Kang, J.H., Park, R.Y., Lee, S.J., Kim, J.Y., Yoon, S.R. ve Jung, K.I. (2012). The effect of the forward head posture on postural balance in long time computer based worker. *Annals of Rehabilitation Medicine*, 36(1), 98-104.

Kapila, S., Conley, R.S. ve Harrell, W.E. (2011). The current status of cone beam computed tomography imaging in orthodontics. *Dentomaxillofacial Radiology,* 40(1):24-34.

Kaplan, M., Erol, F.S., Ozveren, M.F., Topsakal, C., Sam, B. ve Tekdemir, I. (2007). Review of complications due to foramen ovale puncture. *Journal of Clinical Neuroscience*, 14(6), 563-568.

Karakurumer, K., Günaydın, Y., Doğan, N. ve Şahin, M. (1990). Dişhekimliğinde Radyolojik Tanı Yöntemleri, *Ankara Üniversitesi Diş Hekimliği Fakültesi Dergisi*, 17(3), 469-473.

Katzberg, R.W. (1989). Temporomandibular Joint Imaging. *Radiology*, 170, 297-307.

Kazkayası, M., Karadeniz, Y., Altınok, D. ve Koç, C. (2001) Sfenoid sinüs anatomik varyasyonlarının bilgisayarlı tomografi ile incelenmesi. *Kulak Burun Boğaz ve Baş Boyun Cerrahisi Dergisi*, (9), 74-77

Keravel, Y., Gaston, A., Ciampi de Andrade, D., Mencattini, G. ve Le Guérinel, C. (2009). Balloon compression for the treatment of trigeminal neuralgia. *Neurochirurgie*, 55, 197-202.

Kim, H.Y., Kim, M.B., Dhong, H.J., Jung, Y.G., Min, J.Y., Chung, S.K. ve diğerleri. (2008). Changes of maxillary sinus volume and bony thickness of the paranasal sinuses in longstanding pediatric chronic rhinosinusitis. *International Journal of Pediatric Otorhinolaryngology*, 72(1), 103-108.

Kim, J., Song, S.W., Cho, J.H., Chang, K.H. ve Jun, B.C. (2010). Comparative study of the pneumatization of the mastoid air cells and paranasal sinuses using three-dimensional reconstruction of computed tomography scans. *Surgical and Radiologic Anatomy: SRA*, 32(6), 593-599.

Kim, J.W., Chin, B.R., Park, H.S., Lee, S.H. ve Kwon, T.G. (2011). Cranial nerve injury after Le Fort I osteotomy. *International Journal of Oral and Maxillofacial Surgery*, 40(3), 327-329.

Kim, S.H., Cho, J.H., Chung, K.R., Kook, Y.A. ve Nelson, G. (2008). Removal torque values of surface-treated mini-implants after loading. *American Journal of Orthodontics and Dentofacial Orthopedics*, 134(1):36-43.

Kim, S.H., Choi, Y.S., Hwang, E.H., Chung, K.R., Kook, Y.A.ve Nelson, G. (2007). Surgical positioning of orthodontic mini-implants with guides fabricated on models replicated with cone-beam computed tomography. *American Journal of Orthodontics and Dentofacial Orthopedics*, 131(4): 82-9.

Kim, Y.H., Sato, K., Mitani, H., Shimizu, Y. ve Kikuchi, M. (2003). Asymmetry of the sphenoid bone and its suitability as a reference for analyzing craniofacial asymmetry. *American Journal of Orthodontics and Dentofacial Orthopedics*, 124(6), 656-662.

King, A.D., Bhatia, K.S. (2010) Magnetic resonance imaging staging of nasopharyngeal carcinoma in the head and neck. *World Journal of Radiology*, 28, 2(5), 159-165.

Kingsmill, V.J. (1999). Post-extraction remodeling of the adult mandible. *Critical Reviews in Oral Biology & Medicine*, 10(3), 384-404.

Kişnişçi R. Dişhekimliğinde Ağrı. Editörler: Prof. Dr. Reha Kişnişçi, Dr. Ömer Engin Bulut, Diş hekimi Tatyös Bebek. Haziran 2002 1. Baskı Sy: 139-145.

Klinke, T., Daboul, A., Maron, J., Gredes, T., Puls, R., Jaghsi, A. ve diğerleri. (2012). Artifacts in magnetic resonance imaging and computed tomography caused by dental materials. *PLoS One*, 7(2), e31766.

Kohase, H., Miyamoto, T. ve Umino, M. (2002). A new method of continuous maxillary nerve block with an indwelling catheter. *Oral Surgery, Oral Medicine, Oral Pathology, Oral Radiology & Endodontics*, 94(2),162-166.

Kohler, R., Vargas, M.I., Masterson, K., Lovblad, K.O., Pereira, V.M. ve Becker, M. (2011). CT and MR angiography features of traumatic vascular injuries of the neck. *AJR. American Journal of Roentgenology*, 196(6), W800-809.

Korbmacher, H., Kahl-Nieke, B., Schöllchen, M. ve Heiland, M. (2007). Value of two cone-beam computed tomography systems from an orthodontic point of view. *Journal of Orofacial Orthopedics, 68*(4), 278-289.

Krafft, R.M. (2008). Trigeminal neuralgia. *Am Fam Physician*, 77, 1291-1296.

Krall, E.A., Dawson-Hughes, B., Hannan, M.T., Wilson, P.W. ve Kiel, D.P. (1997). Postmenopausal estrogen replacement and tooth retention. *The American Journal of Medicine*,102(6), 536-542.

Kramer, F.J, Baethge, C., Swennen, G., Teltzrow, T., Schulze, A., Berten, J. ve diğerleri. (2004). Intra-and perioperative complications of the LeFort I osteotomy: a prospective evaluation of 1000 patients. *The Journal of Craniofacial Surgery*, 15(6), 971-977.

Kress, B., Gottschalk, A., Stippich, C., Palm, F., Bahren, W., Sartor, K. (2003). MR imaging of traumatic lesions of the inferior alveolar nerve in patients with fractures of the mandible. *American Journal of Neuroradiology*, 24,1635–1638.

Krishnan, A., Arslanoglu, A., Yildirım, N., Silbergleit, R. ve Aygun, N. (2009). Imaging findings of bisphosphonate-related osteonecrosis of the jaw with emphasis on early magnetic resonance imaging findings. *Journal of Computer Assisted Tomography*, 33(2), 298-304.

Kumar, V., Ludlow, J., Soares Cevidanes, L.H. ve Mol, A. (2008). In vivo comparison of conventional and cone beam CT synthesized cephalograms. *The Angle Orthodontist*, 78(5), 873-879.

Kumar, V., Ludlow, J.B., Mol, A. ve Cevidanes, L. (2007). Comparison of conventional and cone beam CT synthesized cephalograms. *Dentomaxillofacial Radiology*, 36, 263-269.

Lagravère, M.O., Gordon, J.M., Guedes, I.H., Flores-Mir, C., Carey, J.P., Heo G. ve diğerleri. (2009). Reliability of traditional cephalometric landmarks as seen in three-dimensional analysis in maxillary expansion treatments. *The Angle Orthodontist*, 79(6), 1047-1056.

Lanigan, D., Hey, J. ve West, R. (1990). Aseptic necrosis following maxillary osteotomies: report of 36 cases. *Journal of Oral and Maxillofacial Surgery*, 48(2), 142-156.

Lanigan, D.T. (1990). Hemorrhage association with orthognathic surgery. *Oral & Maxillofacial Surgery Clinics of North America*, 4, 887–889.

Lanigan, D.T., Hey, J.H. ve West, R.A. (1990). Major vascular compliacations of orthognathic surgery: hemorrhage associated with Le Fort I osteotomies. *Journal of Oral and Maxillofacial Surgery*, 48, 561-573.

Lascala, C.A., Panella, J. ve Marques, M.M. (2004). Analysis of the accuracy of linear measurements obtained by cone beam computed tomography (CBCT-NewTom). *Dentomaxillofacial Radiology*, 33, 291-294.

Lawson, W., Patel, Z.M. ve Lin, F.Y. (2008). The development and pathologic processes that influence maxillary sinus pneumatization. *The Anatomical Record (Hoboken)*, 291(11), 1554-1563.

Lazarevic, V. ve Lazarevic, D.B. (2009). Intraoral Anaesthesia of the Maxillary Nerve with a Curved Needle. *Serbian Dental Journal*, 56(1), 49-53

Lee, F.C., Fernandes, C.M.C. ve Murrell, H.C. (2009). Classification of the maxillary sinus according to area of the medial antral wall: a comparison of two ethnic groups. *Journal Of Maxillofaicial and Oral Surgery,* 8(2), 103-107.

Lee, S.K., Kim, Y.S., Oh, H.S., Yang, K.H., Kim, E.C. ve Chi JG. (2001). Prenatal development of the human mandible. *The Anatomical Record,* 263(3), 314-325.

Leginen-Kallio, S., Ruotsalainen, U. Ve Nagren, K. (1991). Uptake of C-11 Me-ethionine and FDG in NHL: A PET Study. *Journal of Nuclear Medicine,* 32, 1211-1218.

Lemieux, G., Hart, A., Cheretakis, C., Goodmurphy, C., Trexler, S., McGary, C. ve diğerleri. (2011). Computed tomographic characterization of mini-implant placement pattern and maximum anchorage force in human cadavers. *American Journal of Orthodontics and Dentofacial Orthopedics,* 140(3):356-65.

Lemort, M., Canizares, A.C. ve Kampouridis, S. (2006). Advances in imaging head and neck tumours. *Current Opinion in Oncology,* 18(3), 234-239.

Lepere, A.J. (1993). Maxillary nerve block via the greater palatine canal: new look at an old technique. *Anesthesia and Pain Control in Dentistry,* 2(4), 195-197.

Leventhal, D. ve Schwartz, D.N. (2008). Infratemporal fossa abscess: Complication of dental injection. *Archives of Otolaryngology--Head & Neck Surgery,* 134, 551–553.

Li, K.K., Meara, J.G. ve Alexander, A. Jr. (1996). Location of the descending palatine artery in relation to the Le Fort I osteotomy. *Journal of Oral and Maxillofacial Surgery,* 54, 822-825.

Liang, X., Jacobs, R., Martens, W., Hu, Y., Adriaensens, P., Quirynen, M. ve diğerleri. (2009). Macro- and micro-anatomical, histological and computed tomography scan characterization of the nasopalatine canal. *Journal of Clinical Periodontology*, 36(7), 598-603.

Lieberman, D.E. The Evoluation Of The Human Head Daniel E. Lieberman The Belknap Press Ofharvard Unıversıty Press Cambridge, Massachusetts London, England 2011

Lieberman, D.E. ve McCarthy, R.C. (1999). The ontogeny of cranial base angulation in humans and chimpanzees and its implications for reconstructing pharyngeal dimensions. *Journal of Human Evolution*, 36(5), 487-517.

Lima, S.M. Jr, de Moraes, M. ve Asprino, L. (2011). Photoelastic analysis of stress distribution of surgically assisted rapid maxillary expansion with and without separation of the pterygomaxillary suture. *Journal of Oral and Maxillofacial Surgery*, 69(6), 1771-1775.

Loeser, J.D. (2001). Tic Douloureux. *Pain Research and Management*, 6 (3), 156-165.

Loubele, M., Maes, F., Schutyser, F., Marchal, G., Jacops, R. ve Suetens P. (2006). Assessment of bone segmentation quality of cone-beam CT versus multislice spiral CT: a pilot study. *Oral Surgery, Oral Medicine, Oral Pathology, Oral radiology, and Endodontics*, 102(2), 225-234.

Ludlow, J.B. ve Ivanovic, M. (2008). Comparative dosimetry of dental CBCT devices and 64-slice CT for oral and maxillofacial radiology. *Oral Surgery, Oral Medicine, Oral Pathology, Oral Radiology, and Endodontics*, 106(1):106-14.

Ludlow, J.B., Davies-Ludlow, L.E. ve Brooks, S.L. (2003). Dosimetry of two extraoral direct digital imaging devices: NewTom cone beam CT and Orthophos Plus DS panoramic unit. *Dentomaxillofacial Radiologyiol*, 32(4), 229-234.

Ludlow, J.B., Davies-Ludlow, L.E., Brooks, S.L. ve Howerton, W.B. (2006). Dosimetry of 3 CBCT devices for oral and maxillofacial radiology: CB Mercuray, NewTom 3G and i-CAT. *Dentomaxillofacial Radiology*, 35(4):219-26.

Ludlow, J.B., Gubler, M., Cevidanes, L. ve Mol, A. (2009). Precision of cephalo-metric landmark identification: cone-beam computed tomography vs conventional cephalometric views. *American Journal of Orthodontics and Dentofacial Orthopedics*, 136, 312-313.

Ludlow, J.B., Laster, W.S., See, M., Bailey, L.J. ve Hershey, H.G. (2007). Accuracy of measurements of mandibular anatomy in cone beam computed tomography images. *Oral Surgery, Oral Medicine, Oral Pathology, Oral radiology, and Endodontics,* 103(4), 534-542.

Lundner, A.S. ve Warunek, S.P. (2006). Patent nasopalatine ducts after rapid maxillary expansion. *American Journal of Orthodontics and Dentofacial Orthopedics,* 130(1), 96-99.

Lux, C.J., Raeth, O., Burden, D., Conradt, C. ve Komposch, G. (2004). Sagittal and vertical growth of the jaws in Class II, Division 1 and Class II, Division 2 malocclusions during prepubertal and pubertal development. *Journal of Orofacial Orthopedics,* 65(4), 290-311.

MacDonald, D. (2011) Oral and Maxillofacial Radiology: A Diagnostic Approach. Wiley-Blackwell. s:5-32

MacLaughlin S.M. ve Oldale K.N. (1992). Vertebral body diameters and sex prediction. *Annals of Human Biology,*. 19, 285–292.

MacLaughlin, S.M. ve Bruce, M.F. (1985). A simple univariate technique for determining sex from fragmentary femora: its application to a Scottish short cist population. *American Journal of Physical Anthropology,* 67, 413 –417.

Madani, G. ve Beale, T. (2006). Inflammatory conditions of the salivary glands. *Semin Ultrasound CT MR,* 27(6), 440-451.

Mah, J., Enciso, R. ve Jorgensen, M. (2003). Management of impacted cuspids using 3-D volumetric imaging. *Journal of the California Dental Association,* 31(11), 835-841.

Mah, J.K., Danforth, R.A., Bumann, A. ve Hatcher, D. (2003). Radiation ab-sorbed in maxillofacial imaging with a new dental computed tomography device. *Oral Surgery, Oral Medicine, Oral Pathology, Oral radiology, and Endodontics,* 96, 508-513.

Mahasantipiya, P.M., Savage, N.W., Monsour, P.A. ve Wilson, R.J. (2005). Narrowing of the inferior dental canal in relation to the lower third molars. *Dentomaxillofac Radiol*, 34(3), 154-163.

Mahoney, P.M. (1977) Maxillary nerve block. *Aneshesia Progress,* 24(2), 47-49.

Maki, K., Inou, N., Takanishi, A. ve Miller, A.J. (2003). Computer-assisted simulations in orthodontic diagnosis and the application of a new cone beam X-ray computed tomography. *Orthodontics & Craniofacial Research*, 6(Suppl 1), 95–101.

Malamed, S.F. ve Trieger N. (1983). Intraoral Maxillary Nerve Block: an anatomical and clinical study. *Anesthesia Progress*, 44-48.

Manzoni, G.C. ve Torelli P. (2005). Epidemiology of typical and atypical craniofacial neuralgias. *Neurological Sciences*, 65-67

Marmulla, R.,Wörtche, R., Muhling, J. ve Hassfeld, S. (2006). Geometric accuracy of the NewTom 9000 cone beam CT. *Dentomaxillofacial Radiologyiology*, 34, 28-31.

Márquez, S., Tessema, B., Clement, P.A. ve Schaefer, S.D. (2008). Development of the ethmoid sinus and extramural migration: the anatomical basis of this paranasal sinus. *The Anatomical Record (Hoboken)*, 291(11), 1535-1553.

McKinney, K.A., Stadler, M.E., Wong, Y.T., Shah, R.N., Rose, A.S., Zdanski, C.J. ve diğerleri. (2010). Transpalatal greater palatine canal injection: Radioanatomic analysis of where to bend the needle for pediatric sinus surgery. *The American Journal of Rhinology & Allergy*, 24(5), 385-388.

McLeod, N.M. ve Patton, D.W. (2007). Peripheral alcohol injections in the management of trigeminal neuralgia. *Oral Surgery, Oral Medicine, Oral Pathology, Oral radiology, and Endodontics*, 104(1), 12-17.

Melsen, B. ve Ousterhaut, D.K. (1987). Anatomy and development of the pterygopalatomaxillary region, studied in relation to Le Fort osteotomies. *Annals of Plastic Surgery*, 19,16–26.

Meng, J., Guo, C., Yi, B., Zhao, Y., Luo, H. ve Ma, X. (2010). Clinical and radiologic findings of synovial chondromatosis affecting the temporomandibular joint. *Oral Surgery, Oral Medicine, Oral Pathology, Oral radiology, and Endodontics*, 109(3), 441-448.

Mercuri, L.G. (1979). Intraoral second division nerve block. *Oral Surgery Oral Medicine Oral Pathology*, 47, 2, 109-113.

Merskey, H. ve Bogduk, N. Classification of chronic pain. SeatHe, *International Association for the Study of Pain press*, 1994

Methathrathip, D., Apinhasmit, W., Chompoopong, S., Lertsirithong, A., Ariyawatkul, T. ve Sangvichien, S. (2005). Anatomy of greater palatine foramen and canal and pterygopalatine fossa in Thais: considerations for maxillary nerve block. *Surgical and Radiologic Anatomy*, 27(6), 511-516.

Methathrathip, D., Apinhasmit, W., Chompoopong, S., Lertsirithong, A., Ariyawatkul, T. ve Sangvichien, S. (2005). Anatomy of greater palatine foramen and canal and pterygopalatine fossa in Thais: considerations for maxillary nerve block. *Surgical and Radiologic Anatomy*, 27(6), 511-516.

Meyer-Marcotty, P., Alpers, G.W., Gerdes, A.B. ve Stellzig-Eisenhauer, A. (2010). Impact of facial asymmetry in visual perception: a 3-dimensional data analysis. *American Journal of Orthodontics and Dentofacial Orthopedics*, 137(2), 168, 1-8.

Micheau, 2008 E-anatomy: ENT anatomy: MRI of the face and neck - Interactive atlas of human anatomy using cross-sectional imaging http://www.imaios.com/en/e-Anatomy/Head-and-Neck/Face-and-neck-MRI

Miles, D.A. ve van Dis, M.L. (1993). Implant radiology. *Dental Clinics of North America*, 37, 645-668.

Miller, J.R., Davila, J.E., Hodges, J.S., Tulkki, M.J. ve Vayda, P.M. (2007). Effect of surgical denervation on orthodontic tooth movement in rats. *American Journal of Orthodontics and Dentofacial Orthopedics*, 131(5), 620-626.

Minn, H., Paul, R. ve Ahonen, A. (1988). Evaluation of Treatment Response to Radioteraphy in Head and Neck Cancer with F18-FDG. *Journal of Nuclear Medicine*, 29, 1521-1525.

Miracle, A.C. ve Mukherji, S.K. (2009). Conebeam CT of the head and neck, part 2: clinical applications. *American Journal of Neuroradiology*, 30(7), 1285-1292.

Mohammadi, A. ve Azar, R. (2012). Effects of dietary L-arginine on orthodontic tooth movement in rats. *African Journal of Biotechnology*, 11(1): 191-197

Montano, N., Papacci, F., Cioni, B., Di Bonaventura, R. ve Meglio, M. (2012). Percutaneous balloon compression for the treatment of trigeminal neuralgia in patients with multiple sclerosis. Analysis of the potentially prognostic factors. *Acta Neurochir (Wien*), 154(5), 779-783.

Moreira, C.R., Sales, M.A., Lopes, P.M. ve Cavalcanti, M.G. (2009). Assessment of linear and angular measurements on three-dimensional cone-beam computed tomographic images. *Oral Surgery, Oral Medicine, Oral Pathology, Oral radiology, and Endodontics.*, 108(3), 430-436.

Mori, Y., Miyajima, T., Minami, K. ve Sakuda, M. (2001). An accurate three-dimensional cephalometric system: a solution for the correction of cephalic malpositioning. *Journal of Orthodontics*, 28(2), 143-149.

Morimoto, M., Watanabe, Y., Arisaka, T., Takada, A., Tonogi, M., Yamane, G.Y. ve diğerleri. (2011). A case of drug-induced hypersensitivity syndrome due to carbamazepine. *The Bulletin of Tokyo Dental College*, 52(3), 135-142.

Moshiri, M., Scarfe, W.C., Hilgers, M.L., Scheetz, J.P., Silveira, A.M. ve Farman, A.G. (2007). Accuracy of linear measurements from imaging plate and lateral cephalometric images derived from cone-beam computed tomography. *American Journal of Orthodontics and Dentofacial Orthopedics*, 132, 550-560.

Moss, M.L. ve Salentijn, L. (1969). The primary role of functional matrices in facial growth. *American Journal of Orthodontics*, 55(6), 566-577.

Moss, M.L. ve Young, R.W. (1960). A functional approach to craniology. *Am J Phys Anthropol*, 18, 281–292.

movement: In search of the silver bullet. *Current Science*, 90(3): 311-313.

Moya-Villaescusa, M.J. ve Sánchez-Pérez, A. (2010). Measurement of ridge alterations following tooth removal: a radiographic study in humans. *Clinical Oral Implants Research*, 21(2), 237-242.

Mozzo, P., Procacci, C., Tacconi, A., Martini, P.T. ve Andreis, I.A. (1998). A new volumetric CT machine for dental imaging based on the cone-beam technique: preliminary results. *European Radiology*, 8(9), 1558-1564.

Mraiwa, N., Jacobs, R., Van Cleynenbreugel, J., Sanderink, G., Schutyser, F., Suetens, P. ve diğerleri. (2004). The nasopalatine canal revisited using 2D and 3D CT imaging. *Dentomaxillofacial Radiologyiology*, 33(6), 396-402.

Naitoh, M., Yamada, S., Noguchi, T., Ariji, E., Nagao, J., Mori, K. ve diğerleri. (2006). Three-dimensional display with quantitative analysis in alveolar bone resorption using cone-beam computerized tomography for dental use: a preliminary study. *International Journal of Periodontics and Restorative Dentistry*, 26(6), 607-612.

Nasel, C., Gahleitner, A., Breitenseher, M., Czerny, C., Glaser, C. ve Solar, P. (1998). Localization of the mandibular neurovascular bundle using dental magnetic resonance imaging. *Dentomaxillofacial Radiology* 27, 305–307.

Navarro, J.A., Filho, J.L. ve Zorzetto, N.L. (1982). Anatomy of the maxillary artery into the pterygomaxillopalatine fossa. *Anatomischer Anzeiger*, 152, 413-433.

Neto, H.S., Camilli, J.A. ve Marques, M.J. (2005). Trigeminal neuralgia is caused by maxillary and mandibular nerve entrapment: greater incidence of right-sided facial symptoms is due to the foramen rotundum and foramen ovale being narrower on the right side of the cranium. *Medical Hypotheses*, 65(6), 1179-1182.

Nique, T.A. ve Bennett, C.R. (1981). Inadvertent brainstem anesthesia following extraoral trigeminal V2-V3 blocks. *Oral Surgery, Oral Medicine, Oral Pathology*, 51(5), 468-470.

Nish, I.A., Pynn, B.R., Holmes, H.I. ve Young, E.R. (1995). Maxillary nerve block: a case report and review of the intraoral technique. *Journal of the Canadian Dental Association*, 61(4), 305-310.

Nurmikko, T.J. ve Eldridge, P.R. (2001). Trigeminal neuralgia- pathophysiology, diagnosis and current treatment. *British Journal of Anaesthesia*, 87(1), 117-132.

N'Guyen, T., Ayral, X. ve Vacher, C. (2008). Radiographic and microscopic anatomy of the mid-palatal suture in the elderly. *Surgical and Radiologic anatomy*, 30(1):65-8.

Oishi, M., Fukuda, M., Noto, Y., Kawaguchi, T., Hiraishi, T. ve Fujii, Y. (2011). Trigeminal neuralgia associated with the specific bridging pattern of transverse pontine vein: diagnostic value of three-dimensional multifusion volumetric imaging. *Stereotactic and Functional Neurosurgery*, 89(4), 226-233.

Oktay, H. (1992). The study of the maxillary sinus areas in different orthodontic malocclusions. *American Journal of Orthodontics and Dentofacial Orthopedics*, 102(2), 143-145.

Oliveira, J.X., Perrella, A., Santos, K.C.P., Sales, M.A.O. ve Cavalcanti, M.G.P. (2009). Accuracy assessment of human sphenoidal sinus volume and area measure and its relationship with sexual dimorphism using the 3D-CT. *Revista do Instituto de Ciências da Saúde*, 27(4), 390-393.

Orhan, K., Aksoy, S., Bilecenoglu, B., Sakul, B.U. ve Paksoy, C.S. (2011). Evaluation of bifid mandibular canals with cone-beam computed tomography in a Turkish adult population: a retrospective study. *Surgical and Radiologic Anatomy*, 33(6), 501-507.

Orhan, K., Aksoy, U. ve Kalender, A. (2010). Cone-beam computed tomographic evaluation of spontaneously healed root fracture. *Journal of Endodontics,* 36(9), 1584-1587.

Orhan, K., Arslan, A. ve Kocyigit, D. (2006). Temporomandibular joint osteochondritis dissecans: case report. *Oral Surgery, Oral Medicine, Oral Pathology, Oral radiology, and Endodontics,* 102(4), 41-46.

Orhan, K., Bayındır, H., Aksoy, S., Seker, B.K., Berberoğlu, A. ve Ozan, O. (2011). Numb chin syndrome as a manifestation of possible breast cancer metastasis around dental implants. *The Journal of Craniofacial Surgery,* 22(3), 942-945.

Orhan, K., Delilbasi, C., Cebeci, I. ve Paksoy, C. (2005b) Prevalence and variations of pneumatized articular eminence: a study from Turkey. *Oral Surgery, Oral Medicine, Oral Pathology, Oral radiology, and Endodontics,* 99(3), 349-354.

Orhan, K., İçen, M., Paksoy, C.S., Arslan, A. ve Oztas, B. (2009). Fronto-orbital sphenoethmoidal fibrous dysplasia. *Oral Radiology,* 25(2), 135-141.

Orhan, K., Nishiyama, H., Mitsunobu, K., Furukawa, S. ve Delilbasi, C. (2004). Chronic hematic cyst of the temporomandibular joint: MRI features and dynamic magnetic resonance imaging. *European Journal of Radiology Extra*, 52, 97-101.

Orhan, K., Nishiyama, H., Tadashi, S., Shumei, M. ve Furukawa, S. (2005a) MR of 2270 TMJs: prevalence of radiographic presence of otomastoiditis in

temporomandibular joint disorders. *European Journal of Radiology,* 55(1), 102-107.

Orhan, K., Sakul, B.U., Oz, U. ve Bilecenoglu, B. (2011). Evaluation of the pterygoid hamulus morphology using cone beam computed tomography. *Oral Surgery, Oral Medicine, Oral Pathology, Oral radiology, and Endodontics*, 112(2), 48-55.

Orhan, K., Uyanık, L.O., Erkmen, E. ve Kilinc, Y. (2011). Unusually severe limitation of the jaw attributable to fibrodysplasia ossificans progressiva: a case report with cone-beam computed tomography findings. *Oral Surgery, Oral Medicine, Oral Pathology, Oral radiology, and Endodontics*. 112(3), (Baskıda)

Orth, R.C., Wallace, M.J. ve Kuo, M.D. (2008). Technology Assessment Committee of the Society of Interventional Radiology. C-arm cone-beam CT: general principles and technical considerations for use in interventional radiology. *Journal of Vascular and Interventional Radiology*, 19(6), 814-820.

Oz, U. ve Rubenduz, M. (2011). Craniofacial differences between skeletal Class II and skeletal Class I malocclusions according to vertical classification. *International Journal of Stomatology and Occlusion Medicine*, 4, 105-111.

Oz, U., Orhan, K. ve Abe, N. (2011). Comparison of linear and angular measurements using two-dimensional conventional methods and three-dimensional cone beam CT images reconstructed from a volumetric rendering program in vivo. *Dentomaxillofacial Radiology*, 40(8), 492-500.

Özyöney, G. ve Tağtekin, D.A. (2003). Dişhekimliğinde Dijital Radyografilerin Kullanımı. *Dişhekimliğinde Klinik*, 16, 112-119.

Pan, J.Y., Chou, S.T., Chang, H.P. ve Liu, P.H. (2006). Morphometric analysis of the mandible in subjects with Class III malocclusion. *The Kaohsiung Journal of Medical Sciences*, 22(7), 331-338.

Park, I.H., Song, J.S., Choi, H., Kim, T.H., Hoon, S., Lee, S.H. ve diğerleri. (2010). Volumetric study in the development of paranasal sinuses by CT imaging in Asian: a pilot study. *International Journal of Pediatric Otorhinolaryngology*, 74(12), 1347-1350.

Pasler, F.A. (1993) Color Atlas Of Dental Medicine Radiology. Thieme

Pasler, F.A. ve Visser, H. Çeviri: Aydın, Ü. (2011) Dişhekimliği Radyolojisi Cep Atlası. Atlas Kitapçılık.

Patel, S., Dawood, A., Ford, T.P. ve Whaites, E. (2007). The potential applications of cone beam computed tomography in the management of endodontic problems. *International Endodontic Journal*, 40(10), 818-830.

Pauwels, R., Beinsberger, J., Collaert, B., Theodorakou, C., Rogers, J., Walker, A. ve diğerleri. (2012). Sedentexct Project Consortium. Effective dose range for dental cone beam computed tomography scanners. *European Journal of Radiology*, 81(2), 267-271.

Peker, S., Kılıç, T., Şengöz, M. ve Pamir, M.N. (2004). Gamma knife radiosurgery in the treatment of trigeminal neuralgia. *Turkish Neurosurgery*, 14(1), 15-21.

Peker, S., Pamir, M.N. (2003). Trigeminal nevralji tarihçesi. Türk Nörosirürji Dergisi, 13: 227-234.

Pereira, F.L., Yaedú, R.Y., Sant'Ana, A.P. ve Sant'Ana, E. (2010). Maxillary aseptic necrosis after Le Fort I osteotomy: a case report and literature review. *Journal of Oral and Maxillofacial Surgery*, 68(6):1402-7.

Periago, D.R., Scarfe, W.C., Moshiri, M., Scheetz, J.P., Silveira, A.M., Farman, A.G. ve diğerleri. (2008). Linear accuracy and reliability of cone beam CT derived 3-dimensional images constructed using an orthodontic volumetric rendering program. *The Angle Orthodontist*, 78, 387-395.

Pinsky, H.M., Dyda, S., Pinsky, R.W., Misch, K.A. ve Sarment, D.P. (2006). Accuracy of three-dimensional measurements using cone-beam CT. *Dentomaxillofacial Radiology*, 35(6), 410-416.

Piva, L.M., Brito, H.H., Leite, H.R. ve O'Reilly, M. (2005). Effects of cervical headgear and fixed appliances on the space available for maxillary second molars. *American Journal of Orthodontics and Dentofacial Orthopedics*, 128(3), 366-371.

Procedure Ganglion Gasseri blokkade (Sweet) http://www.pijn.com/en/health-care-providers/interventional-pain-treatment/face-head-neck/gasserian-ganglion-block/, alıntı tarihi: 11.03.2012

Proffit, W.R., Philips, C. ve Turvey, T.A. (1987). Stability following superior repositioning of the maxilla. *American Journal of Orthodontics and Dentofacial Orthopedics*, 92, 151-161.

Putz, R. ve Pabst, R. (2001). Türkçesini hazırlayan: Arıncı, K. Sobotta İnsan Anatomisi Atlası Beta Basım Yayım Dağıtım A.Ş. 5. S:53-59.

Putzki, N., Pfriem, A., Limmroth, V., Yaldizli, O., Tettenborn, B., Diener, H.C. ve diğerleri. (2009) Prevalence of migraine, tension-type headache and trigeminal neuralgia in multiple sclerosis. *European Journal of Neurology,* 16(2):262-7.

Qu, X.M., Li, G., Ludlow, J.B., Zhang, Z.Y. ve Ma, X.C. (2010). Effective radiation dose of ProMax 3D cone-beam computerized tomography scanner with different dental protocols. *Oral Surgery, Oral Medicine, Oral Pathology, Oral radiology, and Endodontics*, 110(6), 770-776.

Racz, G.B. ve Ruiz-Lopez, R. (2006). Radiofrequency procedures. *Pain Practice*, 6, 46-50.

Radlanski, R.J., Emmerich, S. ve Renz, H. (2004). Prenatal morphogenesis of the human incisive canal. *Anatomy and Embryology (Berlin),* 208(4), 265-271.

Radlanski, R.J., Renz, H. ve Klarkowski, M.C. (2003) Prenatal development of the human mandible. 3D reconstructions, morphometry and bone remodelling pattern, sizes 12-117 mm CRL. *Anatomy and Embryology,* 207(3), 221-232.

Ras, F., Habets, L.L., van Ginkel, F.C. ve Prahl-Andersen, B. (1994). Facial left-right dominance in cleft lip and palate: three-dimension evaluation. *The Cleft Palate-Craniofacial Journal*, 31(6), 461-465.

Raslan, A.M., Nasseri, M., Bahgat, D., Abdu, E. ve Burchiel, K.J. (2011). Motor cortex stimulation for trigeminal neuropathic or deafferentation pain: an institutional case series experience. *Stereotactic and Functional Neurosurgery,* 89(2), 83-88.

Ray, B., Gupta, N. ve Ghose, S. (2005). Anatomic variations of foramen ovale. *Kathmandu University Medical Journal*, 3(1), 64-68.

Reid, R.R. (2007). Facial skeletal growth and timing of surgical intervention. *Clinics in Plastic Surgery,* 34(3):357-67.

Reich, K.M., Huber, C.D., Lippnig, W.R., Ulm, C., Watzek, G. ve Tangl, S. (2011). Atrophy of the residual alveolar ridge following tooth loss in an historical population. *Oral Diseases*, 17(1), 33-44.

Reiner, S. ve Willoughby, J.H. (1988). Transient abducens nerve palsy following a Le Fort I maxillary osteotomy: report of a case. *Journal of Oral and Maxillofacial Surgery*, 46, 699–701.

Renner, W.D. ve Luke, J.C. (1981). Image processing of conventional tomograms. *Journal of Medical Physics*, 8, 388-395.

Rhea, J.T. ve Novelline, R.A. (2005). How to simplify the CT diagnosis of Le Fort fractures. *AJR. American Journal of Roentgenology*, 184(5), 1700-1705.

Roberts, J.A., Drage, N.A., Davies, J. ve Thomas D.W. (2009). Effective dose from cone beam CT examinations in dentistry. *The British Journal of Radiology*, 82(973):35-40.

Robinson, P.P. ve Hendy, C.W. (1986). Pterygoid plate fractures caused by the Le Fort I osteotomy. *British Journal of Oral and Maxillofacial Surgery*, 24, 198–202.

Robinson, R.C. ve Holm, R.L. (2010). Orthognathic surgery for patients with maxillofacial deformities. *AORN Journal*, 92(1), 28-49.

Rohner, D., Yeow, V. ve Hammer, B. (2001). Endoscopically assisted Le Fort I osteotomy. *Journal of Cranio-Maxillofacial Surgery*, 29(6), 360-365.

Rossi, M., Ribeiro, E. ve Smith, R. (2003). Craniofacial asymmetry in development: an anatomical study. *The Angle Orthodontist*, 73(4), 381-385.

Rothstein, T. ve Yoon-Tarlie, C. (2000). Dental and facial skeletal characteristics and growth of males and females with class II, division 1 malocclusion between the ages of 10 and 14 (revisited)-part I: characteristics of size, form, and position. *American Journal of Orthodontics and Dentofacial Orthopedics*, 117(3), 320-332.

Rusu, M.C. ve Pop, F. (2010). The anatomy of the sympathetic pathway through the pterygopalatine fossa in humans. *Annals of Anatomy*, 20, 192(1), 17-22.

Rusu, M.C., Pop, F., Curcă, G.C., Podoleanu, L. ve Voinea, L.M. (2009). The pterygopalatine ganglion in humans: a morphological study. *Annals of Anatomy*, 191(2), 196-202.

Sadler TW. Langman's Medical Embryology, Lippincott Williams & Wilkins 10th Edition, 2006

Sansare, K., Khanna, V. ve Karjodkar, F. (2011). Early victims of X-rays: a tribute and current perception. *Dentomaxillofacial Radiology,* 40, 123–125.

Sarnat, B.G. (1983) Normal and abnormal craniofacial growth. *The Angle Orthodontist*, 53(4), 263-289.

Scarfe, W.C. ve Farman, A.G. (2008). What is cone-beam CT and how does it work? *Dental Clinics of North America*, 52(4), 707-730.

Scarfe, W.C., Farman, A.G. ve Sukovic, P. (2006). Clinical applications of cone-beam computed tomography in dental practice. *Journal of the Canadian Dental Association*, 72(1), 75-80.

Schulze, D., Heiland, M., Thurmann, H. ve Adam, G. (2004). Radiation exposure during midfacial imaging using 4- and 16-slice computed tomography, cone beam computed tomography systems and conventional radiography. *Dentomaxillofacial Radiology,* 33(2):83-6.

Schulze, R., Heil, U., Gross, D., Bruellmann, D.D., Dranischnikow, E., Schwanecke, U. ve diğerleri. (2011). Artefacts in CBCT: a review. *Dentomaxillofacial Radiology,* 40(5):265-73.

Schwartz, D.L., Rajendran, J., Yueh, B., Coltrera, M.D., Leblanc, M. ve Krohn, K.(2004). FDG-PET Prediction of Head and Neck Squamous Cell Cancer Outcomes. *Archives of Otolaryngology—Head & Neck Surgery*, 139(12), 1361-1367.

Scott, J.K., Moxham, B.J. ve Downie, I.P. (2007). Upper lip blanching and diplopia associated with local anaesthesia of the inferior alveolar nerve. *British Dental Journal*, 13, 202(1), 32-33.

Sedentexct. Safety and Efficacy of a New and Emerging Dental X-ray Modality.(2009). Work Package 1: Justification and Guideline Development www.sedentexct.eu. (Alıntı: 11.03.2012)

Sejrsen, B., Jakobsen, J., Skovgaard, L.T. ve Kjaer, I. (1997). Growth in the external cranial base evaluated on human dry skulls, using nerve canal openings as references. *Acta Odontologica Scandinavica*, 55(6), 356-364.

Sejrsen, B., Kjaer, I. ve Jakobsen, J. (1996). Human palatal growth evaluated on medieval crania using nerve canal openings as references. *American Journal of Physical Anthropology*, 99(4), 603-611.

Seltsam, J.H. (1956). Mandibular and maxillary anesthesia; uses of the conduction technique. *California Medicine*, 85(6), 406-412.

Shah, S.M. ve Joshi, M.R. (1981). Facial asymmetry in healthy North American Caucasians. An anthropometrical study. *Angle Orthodontics*, 48(2):141-8.

Shao, X. (1989). Estimation of stature from intact long bones of Chinese males in comparison with American Whites and Negroes. *Journal of Anthropological Society of Nippon*, 97 313 –326.

Shimamoto, H., Chindasombatjaroen, J., Kakimoto, N., Kishino, M., Murakami, S. ve Furukawa, S. (2012). Perineural spread of adenoid cystic carcinoma in the oral and maxillofacial regions: evaluation with contrast-enhanced CT and MRI. *Dentomaxillofacial Radiology*, 41(2), 143-151.

Silva, M.A.G., Wolf, U., Heinicke, F., Bumann, A., Visser, H. Ve Hirsh, E. (2008). Cone beam computed tomography for routine orthodontic treatment planning: A radiation dose evaluation. *American Journal of Orthodontics and Dentofacial Orthopedics*, 133(5):640.e1-5.

Sindou, M. ve Tatli, M. (2009). Treatment of trigeminal neuralgia with glycerol injection at the gasserian ganglion. *Neuro-Chirurgie*, 55(2), 211-212.

Sirjani, D. ve Futran, N. (2010). LeFort I osteotomy approach to the anterior skull base. *Operative Techniques in Otolaryngology*, 21, 22-25.

Slaidina, A., Soboleva, U., Daukste, I., Zvaigzne, A. ve Lejnieks, A. (2011). Postmenopausal osteoporosis and tooth loss. *Stomatologija*, 13(3), 92-95.

Som, P.M. ve Curtin, H.D. (2011) Head and Neck Imaging - Volume 1, 5. Baskı, Elsevier Mosby. s. 99-947.

Song, W.C., Jo, D.I., Lee, J.Y., Kim, J.N., Hur, M.S. ve Hu, K.S. (2009). Microanatomy of the incisive canal using three-dimensional reconstruction of microCT images: an ex vivo study. *Oral Surgery, Oral Medicine, Oral Pathology, Oral radiology, and Endodontics*, 108(4), 583-590.

Spin-Neto, R., Bedran, T.B., de Paula, W.N., de Freitas, R.M., de Oliveira Ramalho, L.T. ve Marcantonio, E. Jr. (2009). Incisive canal deflation for correct implant placement: case report. *Implant Dentistry*, 18(6), 473-479.

Stahl, F., Baccetti, T., Franchi, L. ve McNamara, J.A. Jr. (2008). Longitudinal growth changes in untreated subjects with Class II Division 1 malocclusion. *American Journal of Orthodontics and Dentofacial Orthopedics,* 134(1), 125-137.

Stajcić, Z. ve Todorović, L. (1997). Blocks of the foramen rotundum and the oval foramen: a reappraisal of extraoral maxillary and mandibular nerve injections. *British Journal of Oral and Maxillofacial Surgery*, 35(5), 328-333.

Standring, S. Gray's Anatomy. (2008) 39th Edition - The Anatomical Basis of Clinical Practice. Elsevier s:197-489

Stechison, M.T. ve Brogan, M. (1994). Transfacial transpterygomaxillary access to foramen rotundum, sphenopalatine ganglion, and the maxillary nerve in the management of atypical facial pain. *Skull Base Surgery*, 4(1), 15-20.

Steding, 2008 The Anatomy of the Human Embryo, A SEM atlas, syf 17-38.

Steyn, M. ve Işcan, M.Y. (1997). Sex determination from the femur and tibia in South African Whites, *Forensic Science International*, 90, 111–119.

Stojcev Stajcić, L., Gacić, B., Popović, N. ve Stajcić, Z. (2010). Anatomical study of the pterygopalatine fossa pertinent to the maxillary nerve block at the foramen rotundum. *International Journal of Oral and Maxillofacial Surgery,* 39(5), 493-496.

Stratemann, S.A., Huang, J.C., Maki, K., Miller, A.J. ve Hatcher, D.C. (2008). Comparison of cone beam computed tomography imaging with physical measures. *Dentomaxillofacial Radiology*, 37(2), 80-93.

Strauss, L.G. ve Conti, P.S. (1991). The Application of PET in Clinical Oncology, *Journal of Nuclear Medicine*, 32, 623-648.

Sukovic P. (2003). Cone beam computed tomography in craniofacial imaging. *Orthodontics and Craniofacial Research*, 6 (Suppl. 1), 31–36.

Sumioka, S., Kondo, A., Tanabe, H. ve Yasuda, S. (2011). Intrinsic arteriovenous malformation embedded in the trigeminal nerve of a patient with trigeminal neuralgia. *Neurologia Medico-Chirurgica (Tokyo),* 51(9), 639-641.

Suomalainen, A. (2010). Cone beam computed tomography in Oral Radiology. Academic Dissertation, Helsinki University, Helsinki.

Suomalainen, A., Apajalahti, S., Kuhlefelt, M. ve Hagström, J.(2009). Simple bone cyst: a radiological dilemma. *Dentomaxillofacial Radiology*, 38(3), 174-177.

Suomalainen, A., Vehmas, T., Kortesniemi, M., Robinson, S. ve Pe ltol,a J. (2008). Accuracy of linear measurements using dental cone beam and conventional multislice computed tomography. *Dentomaxillofacial Radiology*, 37, 10–17.

Suomalainen, A., Vehmas, T., Kortesniemi, M., Robinson, S. ve Peltola, J. (2008). Accuracy of linear measurements using dental cone beam and conventional multislice computed tomography. *Dentomaxillofacial Radiology*, 37(1), 10-17.

Sved, A.M., Wong, J.D., Donkor, P., Horan, J., Rix, L. ve Curtin, J. (1992). Complications associated with maxillary nerve block anaesthesia via the greater palatine canal. *Australian Dental Journal*, 37(5), 340-345.

Swennen, G.R. ve Schutyser, F. (2006). Three-dimensional cephalometry: spiral multi-slice vs cone-beam computed tomography. *American Journal of Orthodontics and Dentofacial Orthopedics*, 130(3), 410-416.

Şakul ve Bilecenoğlu Baş ve Boynun Klinik Bölgesel Anatomisi, Prof. Dr. B. Ufuk Şakul, Yrd. Doç. Dr. Burak Bilecenoğlu. Özkan Matbaacılık. 2009

Şirin, Ş. (2006). Çağdaş Radyoloji. *Dişhekimliği Dergisi*, 67, 20-23.

Taira, Y., Higa, M., Iso, A., Sasara, T. ve Okuda, Y. (1998). A method of radiographic guiding for maxillary nerve block (pterygopalatine fossa oblique view). *Journal of Anesthesia*, 12, 212-214.

Talala, T., Pirilä, T., Karhula, V., Ilkko, E. ve Suramo, I. (2000). Preoperative virtual endoscopy and three-dimensional imaging of the surface landmarks of the internal carotid arteries in trans-sphenoidal pituitary surgery. *Acta Oto-Laryngologica*, 120(6), 783-787.

Tanaka, R., Hayashi, T., Ohshima, H., Ida-Yonemochi, H., Kenmotsu, S. ve Ike, M. (2011). CT anatomy of the anterior superior alveolar nerve canal: a macroscopic and microscopic study. *Oral Radiology*,27(2), 93-97.

Tatli, M. ve Sindou, M. (2008). Anatomoradiological landmarks for accuracy of radiofrequency thermorhizotomy in the treatment of trigeminal neuralgia. *Neurosurgery*, 63(Suppl 1), 129-137.

Tatli, M., Satici, O., Kanpolat, Y. ve Sindou, M. (2008). Various surgical modalities for trigeminal neuralgia: literature study of respective long-term outcomes. *Acta Neurochirurgica (Wien)*, 150(3), 243-255.

Techniques for Maxillary Nerve Block, 2012 http://emedicine.medscape.com/article/2040617-techniqu (Alıntı: 11.03.2012)

Theodosopoulos, P., Guthikonda, B., Brescia, A., Keller, J.T. ve Zimmer, L.A. (2010). Endoscopic Approach to the Infratemporal Fossa: Anatomic Study. *Neurosurgery*, 66, 196-203.

Thomas, S.L. (2008). Application of cone-beam CT in the office setting. *Dental Clinics of North America*, 52(4), 753-759.

Triftshauser, R. ve Walters, R.D. (1976). Cervical retraction of the maxillae in the Macaca mulatta monkey using heavy orthopedic force. *The Angle Orthodontist*, 1976, 46(1), 37-46.

Truong, M.T., Nadgir, R.N., Hirsch, A.E., Subramaniam, R.M., Wang, J.W. Wu, R. ve diğerleri. (2010). Brachial plexus contouring with CT and MR imaging in radiation therapy planning for head and neck cancer. *Radiographics*, 30(4), 1095-1103.

Tsurumachi, T. ve Honda, K. (2007). A new cone beam computerized tomography system for use in endodontic surgery. *International Endodontic Journal*, 40(3), 224-232.

Turner, R.T. (2000) Invited review: what do we know about the effects of spaceflight on bone? *Journal of Applied Physiology*, 89(2), 840-847.

Turvey, T.A. ve Fonseca, R.J. (1980). The anatomy of the internal maxillary artery in the pterygopalatine fossa: its relationship to maxillary surgery. *Journal of Oral Surgery*, 38, 92.

Türkoğlu, K., Orhan, K., Demir, P., Can-Karabulut, D.C. ve Karabulut B. (2010). Primary ciliary dyskinesia: Kartegener's syndrome with central giant cell granuloma-a case report. *Oral Surgery, Oral Medicine, Oral Pathology, Oral radiology, and Endodontics*, 110(4), 49-56.

Tyndall, D.A. ve Rathore, S. (2008). Cone-Beam CT Diagnostic Applications: Caries, Periodontal Bone Assessment, and Endodontic Applications. *Dental Clinics of North America*, 52, 825–841.

U.S. NRC (United States Nuclear Regulatory Commision). (2004). Biological effects on radiation. http.//www.mcgill.ca/ehs/radiation/manual/3/#section_38. (Alıntı tarihi: 10.03.2012).

Ucok, C., Karasu, H.A., Orhan, K., Üçok, Ö., Tuncer, N. ve. (2007). Intravascular papillary endothelial hyperplasia and osteoma: A case report of an endothelial with two different pathologies. *Quintessence International*, 38(2), 88-91.

Ueki, K., Hashiba, Y., Marukawa, K, Okabe, K., Alam, S., Nakagawa, K. ve diğerleri. (2009). Assessment of pterygomaxillary separation in Le Fort I Osteotomy in class III patients. *Journal of Oral and Maxillofacial Surgery*, 67(4), 833-839.

Ueki, K., Hashiba, Y., Marukawa, K., Nakagawa, K., Alam, S. ve Yamamoto E. (2008) The evaluation of surgical factors related to recovery period of upper lip hypoaesthesia after Le Fort I osteotomy. *Journal of Cranio-Maxillo-Facial Surgery.* 36(7):390-4

Ueki, K., Hashiba, Y., Marukawa, K., Nakagawa, K., Okabe, K. ve Yamamoto, E. (2009). Determining The Anatomy Of The Descending Palatine Artery And Pterygoid Plates With Computed Tomography In Class III Patients. *Journal of Cranio-Maxillofacial Surgery* 37, 469-473.

Ulgen, M., Baran, S., Kaya, H. ve Karadede, I. (1997). The influence of the masticatory hypofunction on the craniofacial growth and development in rats. *American Journal of Orthodontics and Dentofacial Orthopedics*, 111(2), 189-198.

Ulm, C., Tepper, G., Blahout, R., Rausch-Fan, X., Hienz, S. ve Matejka, M. (2009). Characteristic features of trabecular bone in edentulous mandibles. *Clinical Oral Implants Research*, 20, 594–600.

Umino, M., Kohase, H., Ideguchi, S. ve Sakurai, N. (2002). Long-term pain control in trigeminal neuralgia with local anesthetics using an indwelling catheter in the mandibular nerve. *The Clinical Journal of Pain*, 18(3):196-9.

Ural, M., Koçak, A. ve Aksoy, A. (2007). Yüz ve çene gelişimine etki eden faktörler. *Süleyman Demirel Üniversitesi Tıp Fakültesi Dergisi*, 14(1), 41-44

Vacher, C., Onolfo, J.P. ve Barbet, J.P. (2010). Is the pterygopalatomaxillary suture (sutura sphenomaxillaris) a growing suture in the fetus? *Surgical and Radiologic Anatomy,* 32, 689–692.

Valiathan, A. ve Dhar, S. (2006). Prostaglandins and enhanced orthodontic tooth movement: In search of the silver bullet. *Current Science,* 90(3), 311-313.

van Vlijmen, O.J., Bergé, S.J., Swennen, G.R., Bronkhorst, E.M., Katsaros, C. ve Kuijpers-Jagtman, A.M. (2009). Comparison of cephalometric radiographs obtained from cone-beam computed tomography scans and conventional radiographs. *Journal of Oral and Maxillofacial Surgery,* 67, 92-97.

van Vlijmen, O.J., Maal, T., Bergé, S.J., Bronkhorst, E.M., Katsaros, C. ve Kuijpers-Jagtman, A.M. (2010). A comparison between 2D and 3D cephalometry on CBCT scans of human skulls. *International Journal of Oral and Maxillofacial Surgery,* 39(2), 156-160.

Waitzman, A.A., Posnick, J.C., Armstrong, D.C. ve Pron, G.E. (1992). Craniofacial skeletal measurements based on computed tomography: Part I. Accuracy and reproducibility. *The Cleft Palate-Craniofacial Journal,* 29(2), 112-117.

Waitzman, A.A., Posnick, J.C., Armstrong, D.C. ve Pron, G.E. (1992). Craniofacial skeletal measurements based on computed tomography: Part II. Normal values and growth trends. *The Cleft Palate-Craniofacial Journal*, 29(2), 118-128.

Walker, L., Enciso, R. ve Mah, J. (2005). Three-dimensional localization of maxillary canines with cone-beam computed tomography. *American Journal of Orthodontics and Dentofacial Orthopedics*, 128(4), 418-423.

Wang, J., Bidari, S., Inoue, K., Yang, H. ve Rhoton, A. Jr. (2010). Extensions of the sphenoid sinus: a new classification. *Neurosurgery,* 66(4),797-816.

Whaites, E., Essentials of Dental Radiography and Radiology, London, 3rd Edition. Churchill Livingstone, 143'151, 2003.

White, T.D., Black, M.T. ve Folkens PA. Human Osteology. 3rd ed. Elsevier. s:74.

White, S.C. ve Yoon, D.C. (1997). Comparative Performance of Digital and Conventional Images for Detecting Proximal Surface Caries. *Dentomaxillofacial Radiology,* 26, 32-38.

White, S.C., ve Pharoah, M.J. (2000). Oral Radiology Principles and Interpretation. 4th edition. Mosby. s:217-229.

White, S.C., ve Pharoah, M.J. (2009). Oral Radiology Principles and Interpretation. 6th edition. s: 36-207.

Wieslander, L. (1963). The affect of orthodontic treatment on the concurrent development of the craniofacial complex. *American Journal of Orthodontics,* 49, 15–27.

Wieslander, L. (1975). Early or late cervical traction therapy of Class II malocclusion in the mixed dentition. *American Journal of Orthodontics,* 67, 432–439.

William, S.C. ve Farman, A.G. (2008). What is Cone-Beam CT and How Does it Work? *Dental Clinics of North America*, 52, 707–730.

Williams, W.G., Lo, L.J. ve Chen, Y.R. (1998). The LeFort I-palatal split approach for skull base tumors: Efficacy, complications, and outcome. *Plastic and Reconstructive Surgery,* 102, 2310-2319.

Wongand, J.D. ve Sved, A.M. (1991). Maxillary nerve block anaesthesia via the greater palatine canal: a modified technique and case reports. *Australian Dental Journal,* 36, 1, 15–21.

Xu-Hui, W., Chun, Z., Guang-Jian, S., Min-Hui, X., Guang-Xin, C., Yong-Wen, Z. ve diğerleri. (2011). Long-term outcomes of percutaneous retrogasserian glycerol rhizotomy in 3370 patients with trigeminal neuralgia. *Turkish Neurosurgery,* 21(1), 48-52.

Yamashina, A., Tanimoto, K., Sutthiprapaporn, P. ve Hayakawa, Y. (2008). The reliability of computed tomography (CT) values and dimensional measurements of the oropharyngeal region using cone beam CT: comparison with multidetector CT. *Dentomaxillofacial Radiology,* 37, 245-251.

Yang, H.M., Bae, H.E., Won, S.Y., Hu, K.S., Song, W.C., Paik, D.J. ve diğerleri. (2009). The buccofacial wall of maxillary sinus: an anatomical consideration for sinus augmentation. *Clinical Implant Dentistry and Related Research,* 11(Suppl 1), 2-6.

Yang, J.T., Lin, M., Lee, M.H., Weng, H.H. ve Liao, H.H. (2010). Percutaneous trigeminal nerve radiofrequency rhizotomy guided by computerized tomography with three-dimensional image reconstruction. *Chang Gung Medical Journal,* 33(6), 679-683.

Ylikontiola, L., Moberg, K., Huumonen, S., Soikkonen, K. ve Oikarinen, K. (2002). Comparison of three radiographic methods used to locate the mandibular canal in the buccolingual direction before bilateral sagittal split osteotomy. *Oral Surgery, Oral Medicine, Oral Pathology, Oral radiology, and Endodontics*, 93(6), 736-742.

Yonetsu, K., Watanabe, M. ve Nakamura, T. (2000). Age-related expansion and reduction in aeration of the sphenoid sinus: volume assessment by helical CT scanning. *American Journal of Neuroradiology*, 21(1):179-82.

You, Z.H., Bell, W.H. ve Finn, R.A. (1992). Location of the nasolacrimal canal in relation to the high LeFort I osteotomy. *Journal of Oral and Maxillofacial Surgery*, 50, 1075-1080.

Yura, S., Nobata, K. ve Shima T. (2010). Hyperintensity signal in the joint space of the temporomandibular joint on fat-saturated T2-weighted magnetic resonance imaging. *British Journal of Oral and Maxillofacial Surgery*, 48(8), 621-623.

Zada, G., Agarwalla, P.K., Mukundan, S. Jr, Dunn, I., Golby, A.J. ve Laws, E.R. Jr. (2011). The neurosurgical anatomy of the sphenoid sinus and sellar floor in endoscopic transsphenoidal surgery. *Journal of Neurosurgery*, 114(5), 1319-1330.

Zakrzewska, J.M. ve Coakham, H.B. (2012). Microvascular decompression for trigeminal neuralgia: update. *Current Opinion in Neurology*, 25(3), 296-301.

Zenk, J., Iro, H., Klintworth, N. ve Lell, M. (2009). Diagnostic imaging in sialadenitis. *Oral & Maxillofacial Surgery Clinics of North America*, 21(3), 275-292.

Zhao, Y., Nguyen, M., Gohl, E., Mah, J.K., Sameshima, G. ve Enciso, R. (2010). Oropharyngeal airway changes after rapid palatal expansion evaluated with cone-beam computed tomography. *American Journal of Orthodontics and Dentofacial Orthopedics*, 137, 71-78.

Ziegler, C.M., Woertche, R., Brief, J. ve Hassfeld, S. (2002). Clinical indications for digital volume tomography in oral and maxillofacial surgery. *Dentomaxillofacial Radiology*, 31, 2. 126-130.

# EK 3.1.

EK:033-2011

**YAKIN DOĞU ÜNİVERSİTESİ BİLİMSEL ARAŞTIRMALAR DEĞERLENDİRME ETİK KURULU (YDÜBADEK) ARAŞTIRMA PROJESİ DEĞERLENDİRME RAPORU**

**Toplantı Tarihi** : **28.03.2011**
**Toplantı No** : **4**
**Proje No** : **18**
**Karar No** : **18**

Üniversitemiz Diş Hekimliği Fakültesi öğretim üyelerinden **Doç. Dr. Kaan Orhan**'nın sorumlu araştırmacısı olduğu, YDÜ/2011/4-18 proje numaralı ve ***"Konik Işınlı Komputerize Tomografi kullanarak fossa pterygopalatina, fissura pterygomaxillaris, nasopalatin(insisiv) kanal ve çevresindeki yapıların anatomik olarak bir grup Türk popülasyonunda retrospektif incelenmesi"*** başlıklı proje önerisi Kurulumuzca değerlendirilmiş olup, etik olarak uygun bulunmuştur. 16.05.2011

| | |
|---|---|
| 1. Prof. Dr. Rüştü Onur | (BAŞKAN) |
| 2. Prof. Dr. Tümay Sözen | (ÜYE) KATILMADI |
| 3. Prof. Dr. Bülent Gümüşel | (ÜYE) |
| 4. Prof. Dr. Nerin Bahçeciler Önder | (ÜYE) |
| 5. Prof. Dr. Nuran Ulusoy | (ÜYE) Nuran Ulusoy |
| 6. Prof. Dr. Hasan Besim | (ÜYE) |
| 7. Yrd. Doç. Dr. Ümran Dal | (ÜYE) |
| 8. Yrd.Doç. Dr. Amber Eker | (ÜYE) |

# YAYINLAR

Orhan, K., **İçen**, **M.,** Paksoy, C.S., Arslan, A. ve Oztas, B. (2009). Fronto-orbital sphenoethmoidal fibrous dysplasia. *Oral Radiology, 25 (2),* 135-141.

Orhan, K., **İçen**, **M.,** Şakül, B.U., Bilecenoğlu, B. ve Köse, K. (2011). The effect of posterior wall of maxillary sinus thickness on the morphology of the pterygopalatine canal. *International Journal of Computed Assisted Radiology and Surgery,* 6, (Suppl. 1), 382.

Ozan, O., Orhan, K., Aksoy, S., **Icen, M.**, Bilecenoglu, B. ve Sakul, B.U. (2012). The Effect of Removable Partial Denture Wearing on Alveolar Bone Resorption: A Retrospective Study with Cone Beam Computed Tomography. *Journal of Prosthodontics,* (Baskıda)

Orhan, K., **İçen**, **M.,** Aksoy, S., Avsever, H. ve Akcicek, G. (2012). Large arteriovenous malformation of the oromaxillofacial region with multiple phleboliths: Case Report. *Oral Surgery, Oral Medicine, and Oral Pathology,* (Baskıda).

## Kongre poster ve sunular:

Orhan, K., Ozan, O., **İçen**, **M.** ve Avsever, H. (June 2008). Bilateral Carotid Artery Calcification Associated with Sialolithiasis in the Submandibular Gland: A Case Report. *Proc. 11$^{th}$ Congress of the European Academy of the Dentomaxillofacial Radiology,* Budapest, Hungary, 129.

Orhan, K., **İçen**, **M.** ve Paksoy, C.S. (June 2008). Fronto-orbital Spheno-Etmoidal Fibrous Dysplasia. *Proc. 11$^{th}$ Congress of the European Academy of the Dentomaxillofacial Radiology,* Budapest, Hungary, 111.

**Içen**, **M.**, Orhan, K., Şakül, B.U. ve Bilecenoğlu, B. (June 2010) Detailed Anatomy and Classification of the Pterygopalatine Canal with Cone Beam Computed Tomography. *12nd European Congress of Dentomaxillofacial Radiology Congress, İstanbul, Turkey, 28.*

Orhan, K., **Icen**, **M.** ve Aksoy, S. (June 2010). Radiographic Appearance of Maxillofacial Cysticercosis in TMJ Area: A Case Report", *12nd European Congress of Dentomaxillofacial Radiology Congress, İstanbul, Turkey, 38.*

**Içen**, **M.**, Orhan, K., Bilecenoğlu, B. ve Şakül, B.U. (June 2010). Evaluation of Pterygomaxillary Fissure (Junction) with Cone Beam Computed Tomography Using a 3D Reconstruction Program: Considerations for Maxillary Nerve Block. *12nd European Congress of Dentomaxillofacial Radiology Congress, İstanbul, Turkey, 88.*

Orhan, K., **Içen**, **M.,** Bilecenoğlu, B. ve Şakül, B.U. (2010). Effect of Third Molar on the Morphology of the Pterygopalatine Canal: A Cone Beam Computed Tomography Study. *Proc.24th International Congress and exhibition of Computed Assisted Radiology and Surgery, Geneva, Switzerland.*

Orhan, K., **Icen**, **M.,** Aksoy, S. ve Avsever H. (April-May 2011). Imaging Characteristics of a Large Arteriovenous Malformation of the Oromaxillofacial Region with Multiple Phleboliths: Report of a Case. *Proc.16th Congress of BASS, Bucharest, Romania, 38.*

Avsever, H., Orhan, A.I., Orhan, K., Gunduz, K., Aksoy, S., **Icen, M.** ve diğerleri. (May 2011). CBCT vs. Three Digital Image Receptors on Primary Teeth Caries Detection. *Proc.18th Congress of Congress of Dentomaxillofacial Radiology Congress, Hirsohima, Japan, 136.*

Orhan, A.I., Orhan, K., Aksoy, S., Avsever, H., **Icen M** ve Gunduz K. (June 2011). In Vıtro Comparison of Conventional X-Ray Film and Digital Radiography for Primary Teeth Caries Detection. *Proc.23rd International Congress of Pediatric Dentistry Congress, Athens, Greece. International Journal of Pediatric Dentistry, 21 (Suppl. 1), 77.*

**Icen**, **M.,** Orhan, K., Aksoy, S., Gorur I ve Ozturk A. (May 2012) Cone Beam CT Evaluation of Isolated Fibrous Dysplasia of TMJ. *17 Congress of the Balkan Stomatological Society, Tirana, 152.*

Kose, S.K., **Icen**, **M.,** Orhan, K., Aksoy, S. ve Horasan S. (May 2012) Cone Beam CT Evaluation of Pneumatized Articular Eminence in a Turkish Population. *17 Congress of the Balkan Stomatological Society, Tirana, 153.*

Orhan, K., Aksoy, S. ve **Icen M.** (May 2012). Cone Beam CT Evaluation of Posterior Superior Alveolar Artery in a Turkish Population. *Proc.17th Congress of BASS, Tiran, Albania, 38.*

Orhan, K., Berberoglu, A., **Icen**, **M.** ve Tumer H. (June 2012). Cone Beam CT Evaluation of Presence and Course of the Incisive Canal in the Mandibular Interforaminal Region in a Group of Turkish Patient. *Europerio 7, Vienna, Messe Wien. 101.*

Orhan, K., Aksoy, S. ve **Icen**, **M.** (June 2012). Undifferentiated Spondyloarthropathy of TMJ:Case Report with Imaging Findings. *13rd European Congress of Dentomaxillofacial Radiology Congress, Leipzig, Germany.*

Orhan, K., **Icen**, **M.** ve Aksoy, S. (June 2012). Mucoepidermoid Carcinoma of Maxilla: A Case Report with Radiographic Findings. *13rd European Congress of Dentomaxillofacial Radiology Congress, Leipzig, Germany.*