YAKIN DOĞU ÜNİVERSİTESİ
LİSANSÜSTÜ EĞİTİM ENSTİTÜSÜ
CERRAHİ ANABİLİM DALI

DİYABETİK RATLARDA DOKU KAYIPLI YARALARIN İYİLEŞMESİNDE SOĞUK ATMOSFERIK PLAZMA/ NİTRİK OKSİT (NO) GAZININ TEK BAŞINA ve /veya NPH İNSÜLİN POMAT ile KULLANIMININ KLİNİK, HİSTOLOJİK ve GEN EKSPRESYON ANALİZLERİ ile DEĞERLENDİRİLMESİ

DOKTORA TEZİ

Ali Çürükoğlu

Lefkoşa
Nisan, 2023

Ali ÇÜRÜKOĞLU
DİYABETİK RATLARDA DOKU KAYIPLI YARALARIN İYİLEŞMESİNDE SOĞUK ATMOSFERIK PLAZMA/ NİTRİK OKSİT (NO) GAZININ TEK BAŞINA ve /veya NPH İNSÜLİN POMAT ile KULLANIMININ KLİNİK, HİSTOLOJİK ve GEN EKSPRESYON ANALİZLERİ ile DEĞERLENDİRİLMESİ
DOKTORA TEZİ
2023

YAKIN DOĞU ÜNİVERSİTESİ
LİSANSÜSTÜ EĞİTİM ENSTİTÜSÜ
CERRAHİ ANABİLİM DALI

DİYABETİK RATLARDA DOKU KAYIPLI YARALARIN İYİLEŞMESİNDE SOĞUK ATMOSFERIK PLAZMA/ NİTRİK OKSİT (NO) GAZININ TEK BAŞINA ve /veya NPH İNSÜLİN POMAT ile KULLANIMININ KLİNİK, HİSTOLOJİK ve GEN EKSPRESYON ANALİZLERİ ile DEĞERLENDİRİLMESİ

DOKTORA TEZİ

Ali Çürükoğlu

Tez Danışmanı
Prof. Dr. F. Eser ÖZGENCİL
Eş Danışman
Prof. Dr. Murat Şaroğlu

Lefkoşa
Nisan, 2023

Onay

Ali Çürükoğlu tarafından hazırlanan 'Diyabetik ratlarda doku kayıplı yaraların iyileşmesinde soğuk atmosferik plazma/ nitrik oksit (NO) gazının tek ve /veya NPH insülin pomat ile kullanımının klinik, histolojik ve gen ekspresyon analizleri ile değerlendirilmesi' başlıklı tez, kapsam ve nitelik açısından kalite standartlarına uygunluğu ile ilgili cerrahi anabilim doktora tezi olarak 26.04.2023 tarihinde kabul edilmiştir. Tez savunması yüzyüze ve online (çevrim içi) yapılmıştır. Jüri üyeleri onaylarını sözlü olarak vermişlerdir. Tüm süreç kaydedilmiştir.

Jüri Üyeleri	Adı – Soyadı	İmza
Juri Başkanı:	Prof. Dr. Adeviye Perran GÖKÇE	.....
Juri Üyesi:	Prof. Dr. Murat ŞAROĞLU	.....
Juri Üyesi:	Prof. Dr. Özgür AKSOY	.....
Juri Üyesi:	Doç. Dr. Celal Şahin ERMUTLU	.....
Danışman:	Prof. Dr. Fatma Eser ÖZGENCİL	.....

Anabilim/ Anasanat Dalı Başkanı Onayı

26/04/2023

Prof. Dr. Fatma Eser ÖZGENCİL

Ünvan, Ad-Soyad

Anabilim/Anasanat Dalı Başkanı

Lisansüstü Eğitim Enstitüsü Onayı

26/04/2023

Prof. Dr. Kemal Hüsnü Can Başer

Enstitü Müdürü

Scanned with CamScanner

Etik İlkelere Uygunluk Beyanı

Bu tezin içinde sunduğum verileri, bilgileri ve belgeleri akademik ve etik kurallar çerçevesinde elde ettiğimi; tüm bilgi, belge, değerlendirme ve sonuçları bilimsel etik ve ahlak kurallarına uygun olarak sunduğumu; çalışmada bana ait olmayan tüm veri, düşünce, sonuç ve bilgilere bilimsel etik kurallar gereği olarak eksiksiz şekilde uygun atıf yaptığımı ve kaynak göstererek belirttiğimi beyan ederim.

Ali ÇÜRÜKOĞLU
12/04/2023

Teşekkür

Doktora tez çalışma sürecimde, öncelikle tez danışmanlığımı üstlenen, konu seçiminden araştırılmanın yürütülmesine, doktora öğrencisinin yeterliliğini göstermesine olanak sağlayan, engin bilgi, birikim ve tecrübeleri ile bana ve diğer tüm doktora arkadaşlarıma her zaman destek olan değerli danışman hocam anabilimdalı başkanımız sayın Prof. Dr. Fatma Eser Özgencil'e; yine doktora eğitimimde tüm bilgi birikimini imkan bulduğu süre içerisinde her zaman bana aktarmaya çalışan, manevi desteğini her zaman hissettiğim eş danışmanım sayın Prof. Dr. Murat Şaroğlu'na; makale yazım aşamasındaki katkılarından dolayı sayın Doç. Dr. Wayne Füller ve sayın Dr. Gökçe Akan'a, tez savunmama katılarak kritik noktalarda yapıcı eleştiriler getirerek tezimin son şeklini almasını sağlayan değerli hocalarıma ve son olarak desteklerini hiçbir zaman esirgemeyen aileme sonsuz teşekkür ederim.

Bu çalışmayı doktora eğitim sürem içerisinde kaybettiğim canım babam Kaptan Mustafa ÇÜRÜKOĞLU'na armağan etmek isterim.

Saygılarımla

Ali ÇÜRÜKOĞLU

Özet

Diyabetik Ratlarda Doku Kayıplı Yaraların İyileşmesinde Soğuk Atmosferik Plazma/ Nitrik Oksit (NO) Gazının Tek ve /veya NPH İnsülin Pomat ile Kullanımının Klinik, Histolojik ve Gen Ekspresyon Analizleri Ile Değerlendirilmesi

Çürükoğlu, Ali
Doktora, Cerrahi Anabilim Dalı
Nisan 2023, 74 Sayfa

Bu çalışma, diyabetik yara iyileşmesinde alternatif bir tedavi yönteminin araştırılması amacıyla planlanmıştır. Bu deneysel çalışmada, son zamanlarda yara iyileşmesine olumlu etkileri olduğu bilinen soğuk atmosferik plazma/nitrik oksit (NO) gazının ve NPH insülin pomadının diyabetik yara iyileşmesindeki etkinliği araştırıldı.

Yirmidört adet diyabetik sıçan DK, Dİ, DNO ve DİNO (Diyabetik Kontrol, Diyabetik İnsülin, Diyabetik Nitrik Oksit, Diyabetik İnsülin + Nitrik Oksit grupları) olmak üzere 4 gruba ayrıldı. DK grubuna tedavi uygulanmadı, Dİ grubuna NPH insülin, DNO grubuna Soğuk Atmosferik Plazma - CAP/NO, DİNO grubuna CAP/NO + NPH insulin, günde bir kez 14 gün süreyle uygulandı. Alınan doku kesitlerine göre yara alanı küçülmesi ve yara kontraksiyon hızı hesaplandı, histolojik ve genetik analizler yapıldı.

Kontrol grubu ile karşılaştırıldığında, ekzojen NO gazının diyabetik yara iyileşmesinde güçlü bir antibakteriyel ajan olduğu, yara alanında küçülmeye (P=0.034), yara kontraksiyon hızında artışa (P=0.021), epitelizasyona (P=0.02), kollajen organizasyonuna (P=0.006) ve inflamatuar hücre sayısında azalmaya (P=0.002) anlamlı katkı sağladı. Aynı grupta IL-8 mRNA ifadesinde önemli bir artış olduğu belirlendi (P=0.026).

NO gazı uygulamasının tek başına yara iyileşmesine önemli katkı sağladığı, NPH insülinin tek başına yara iyileşmesine katkı sağladığı ancak ekzojen NO gazı ile birlikte kullanımının gerekli olmadığı sonucuna varıldı.

***Anahtar kelimeler**:* Soğuk atmosferik plazma, diyabetik yara iyileşmesi, nitrik oksit, NPH insülin, rat

Abstract

Evaluation of Cold Atmospheric Plasma/Nitric Oxide (NO) Gas Alone and/or with NPH Insulin Ointment in Healing of Wounds with Tissue Loss in Diabetic Rats by Clinical, Histological and Gene Expression Analysis

PhD, Department of Surgery

April, 2023, 76 Pages

Abstract

This study was planned to investigate an alternative treatment modality in diabetic wound healing. In this experimental study, the efficacy of both cold atmospheric plasma/nitric oxide (NO) and NPH insulin ointment, recently known to have beneficial effects on wound healing, was investigated in diabetic wound healing.

Twenty four diabetic rats were divided into four groups DC, DI, DNO and DINO (Diabetic Control, Diabetic Insuline, Diabetic Nitric Oxide, Diabetic Insuline + Nitric Oxide Groups). No treatment was applied to the DC group, NPH insulin was applied to the DI group, Cold Atmospheric Plasma CAP/NO to the DNO group, and CAP/NO + NPH insulin to the DINO group once daily for 14 days. The wound area reduction and the wound contraction rate were calculated on the basis of the tissue sections taken, and histopathological and genetic analyses were carried out.

Compared to the control group, exogenous NO gas was found to be a potent antibacterial agent in diabetic wound healing, causing a reduction in wound area (P=0.034), increased contraction rate (P=0.021), epithelialisation (P=0.02), collagen organisation (P=0.006) and a reduction in the number of inflammatory cells (P=0.002). A significant increase in the expression of IL -8 mRNA was observed (P=0.026).

It was concluded that NO gas application alone contributed significantly to wound healing, NPH insulin alone contributed to wound healing, but it was not necessary to use it together with exogenous NO gas.

Keywords: CAP; diabetic wound healing; nitric oxid; NPH insüline, rat

İçindekiler

Onay ..... *I*

Etik İlkelere Uygunluk Beyanı ..... *II*

Teşekkür ..... *III*

Özet ..... *IV*

Abstract ..... *V*

İçindekiler ..... *VI*

Tablolar ..... *VIII*

Şekiller ..... *VIII*

BÖLÜM I *12*

Giriş *12*

BÖLÜM II *14*

Kavramsal Temeller / Kuramsal Temeller ve İlgili Araştırmalar *14*

1. Deri Yaralanmaları **14**

1.1. Deri Yaralarının Sınıflandırılması 15

2. Yara İyileşme Şekilleri **17**

2.1.Primer İyileşme 17

2.2.Sekonder İyileşme 17

2.3.Tersiyer İyileşme (Gecikmiş Primer İyileşme) 18

3.Yara İyileşme Fizyolojisi **18**

3.1.Hemostaz ve İnflamatuar Faz 18

3.3 Olgunlaşma veya Maturasyon (Remodeling) Fazı 20

4. Yara İyileşmesini Etkileyen Faktörler **22**

4.1.Yara İyileşmesinde Tür ve Cinsiyet Faktörü 22

4.2. Yara İyileşmesini Etkileyen Lokal Faktörler 22

4.3.Yara İyileşmesini Etkileyen Sistemik Faktörler 23

5. Kronik Yaralar **24**

5.1. Diyabet, Diyabetik-Nöropatik Yaralar ve Diyabet Modeli 28

5.2. Kronik Yara İyileşmesinde Temel Prensipler 30

5.3. Kronik Yara Tedavisinde Güncel Yakaşımlar 31

BÖLÜM III *41*

Gereç ve Yöntem *41*

1. Çalışma Materyali **41**

2. Diyabet Modeli ***41***

3. Anestezi ve Yara Modeli **41**

4. Yara Alanı ve Yara Kontraksiyon Hızı Ölçümleri **42**

5. NPH İnsülin Pomad Hazırlama ve Uygulama **42**

6. CAP/NO Uygulaması **42**

7. Histolojik Değerlendirmeler **42**

8. Gen ifade Analizleri ***43***

8.1. Toplam RNA Ekstraksiyonu ve Kantitasyonu 43

8.2.Kantitatif Gerçek Zamanlı PCR (QRT-PCR) ile Gen Ekspresyon Analizi 43

BÖLÜM IV *45*

BULGULAR *45*

1. Makroskopik-Klinik Bulgular **45**

2. Histolojik Bulgular **47**

3. Yara Dokularında Gen İfade Analiz Sonuçları **50**

BÖLÜM V *52*

TARTIŞMA *52*

Bölüm IV *58*

SONUÇ ve ÖNERİLER *58*

Kaynakça *59*

EKLER *69*

Ek 1. ..... **69**

Etik Kurul Onayı **69**

Ek 2. ..... **70**

İntihal Raporu **70**

Tablolar

Tablo 1: Verilerin Conover Post-Hoc Analizi İle Kruskal-Wallis Testi (Parametrik Olmayan ANOVA) Analiz Sonuçları

Şekiller

Şekil 1: Yara Onarım Aşamalarının Ana Hücresel Bileşenleri

Şekil 2: Akut ve Kronik Yaraların İyileşmesi

Şekil 3: Kronik Yaralarda Tipik Görünüm

Şekil 4: Yara İyileşmesi Sırasında Yarada Nitrik Oksit (NO) Seviyesi

Şekil 5: Klinik Gözlemlere Göre Gruplar Arası Yara Alanı Küçülme Oranları

Şekil 6: DNO Grubunda Hem Yara Yüzey Alanı (A) Hem de Kontraksiyon Hızı Grafiği (B)

Şekil 7: İnflamasyon, Epitelizasyon ve Kollajenasyon Açısından Gruplar Arası Değerlendirme

Şekil 8: Tüm Gruplarda Birinci Gün (A) ve 14. Gün (B) mRNA Ekspresyon Seviyeleri

Kısaltmalar

ACE	Anjiyotensin dönüştürücü enzim
Alb	Albümin
BM-MSC	Kemik İliğinden Ayrışan Mezenşimal Kök Hücreler
CAP	Soğuk Atmosferik Plazma
Col	Kolajen
CT	Döngü eşiği
Dİ	Diyabetik İnsulin grup
DNO	Diyabetik Nitrik Oksit grup
ECM	Ekstra Sellüler Matriks
EGF	Epidermal Büyüme Faktörü
EPC	Endotelyal Progenitor Hücre
FB	Florosan Biyomodülasyon
HBOT	Hiperbarik Oksijen Tedavisi
G	Grup
IL	İnerlökin
IL-1β	İnterlökin-1β
IL-6	İnterlökin-6
IL-8	İnterlökin-8
IR	İnsülin Reseptörü

ip	İntraperitoneal
iv	İntravenöz
kg	kilogram
LPS	Lipopolisakkarit
MMP	Matriks Metalloproteinaz
mg	miligram
ml	mililitre
NBYT	Negatif Basınçlı Yara Tedavisi
NO	Nitirik Oksit
NOS	Nitrik Oksit Sentaz
NOS1	Nöronal NOS (nNOS)
NOS2	İndüklenebilen NOS (iNOS)
NOS3	Endoteliyal NOS (eNOS)
NPH	Nötral Protamine Hagedorn
PC	Panniculus Carnosus
RNT	Reaktif Nitrojen Türleri
ROT	Reaktif Oksijen Türleri
STZ	Streptozosin
T2DM	Tip II Diyabetus Mellitus

TGF	Transforming Büyüme Faktörü
TGF-β1	Transforming Büyüme Faktörü -β1
TGF-β2	Transforming Büyüme Faktörü -β2
TGF-β3	Transforming Büyüme Faktörü -β3
TNF	Tümör Nekroz Faktör
TNF- α	Tümör Nekroz Faktörü- α
VEGF-A	Vasküler Endoteliyal Büyüme Faktörü -A

BÖLÜM I

Giriş

Normal yara iyileşmesi; yaralanmadan hemen sonra epitelizasyonunun tamamlanmasına kadar devam eden hemostaz, inflamasyon, proliferasyon ve remodelling aşamalarından oluşur. Mikroanjiyopati ve nöropatinin geliştiği diyabetik yaralarda hiperglisemi; hücre proliferasyonu ve kollajenasyonu önler. Büyüme faktörleri ile fibroblastik ve anjiyogenetik aktivitenin azalmasına neden olur. Kemotaksi ve fagositozik aktiviteyi inhibe ederek sonuçta enfeksiyonun da işe karışması ile yara iyileşmesi gecikir. Nitrik oksit (NO); yara iyileşmesinde merkezi bir rol oynayan endojen bir gazotransmitter olup, inflamasyonun endojen düzenleyicisi ve direnç göstermeyen bir antibakteriyel ajan olarak, yara iyileşmesinde son zamanlarda popüler tedaviler arasında yer almıştır. Makrofajlar, keratinositler ve fibroblastlar sağlıklı bir yarada yüksek seviyelerde NOS2 ifade ederken, diyabetik yaralarda bu ifadenin bastırıldığı belirlenmiştir. NOS izozimlerinden hem NOS3 hem de NOS2 yara iyileşme sürecinde önemli rol oynar. NOS3 tarafından üretilen orta düzeyde NO seviyeleri kronik yaraların sorumlusu olan inflamasyonu düzenlerken, NOS2 tarafından üretilen yüksek NO seviyeleri akut enfeksiyona neden olan patojenleri yok etmek için çalışır. NOS2' nin tamamen yokluğunda kutanöz yara iyileşmesinin ciddi şekilde bozulduğu gösterilmiştir. Diyabetik yaralarda fibroblastlar hem NOS2 hem de NOS3 ün daha düşük seviyelerini ifade ettiklerinden fibroblastların kollajen üretemediği, ECM oluşturamadığı, yara direncinin düştüğü, yetersiz NO'nun yara iyileşme sürecinde hücre tiplerinin göçünü ve hareketini engellediği bildirilmiştir. Son zamanlarda NO modülasyonu son bozulmuş yara iyileşmesinde çözüm olarak görülmektedir. NO, inflamasyonun endojen düzenleyicisi olmasının yanında nitrozatif ve oksidatif mekanizmaların kombinasyonu ile direnç göstermeyen bir antibakteriyel ajan olarak da tanımlanır ve hem endojen hem de eksojen terapötik NO dozlamanın amacı; kronik yaralarda inflamasyonu ve doku remodellingini düzenlemektir. Bu anlamda diyabet yaralarında hem ekzojen NO uygulamaları hem de yara yataklarına uzun süreli NO sağlayıcı kitosan hidrojeller ve polimerik nanopartiküllerin yerleştirilmesine yönelik çalışmaların yara iyileşmesini hızlandırdığı güncel bilgiler arasındadır. Bununla beraber insanlarda arka bacak iskemik yara tedavisinde plasentadan üretilen mezenkimal kök hücrelerin etkinliğini arttırmak için de NO salan kitosan hidrojellerin kullanımının anjiyogenezi teşvik etmek için umut vaad edici

sonuçları gözlenmiştir. NO' nun karbonhidrat metabolizmasına katkıda bulunduğu, tip 2 diabetes mellitus gelişiminde NO biyoyararlanmasının azaldığı ve NO donörlerinin tip 2 diabetes mellitus'te (T2DM) insülin sinyalini ve glikoz homeostazını ve insülin direncini (IR) iyileştirebileceği bildirilmiştir. Yara iyileşmesinde düşük maliyeti ve potansiyel iyileştirme yeteneği ile topikal Notr protamin hagedorn (NPH) NPH insülin hem diyabetik hem de diyabetik olmayan yaralarda kullanılmaktadır. İnsülinin topikal biyo-yapışkan, hidrojeller, lokal enjeksiyon, sprey, krem ve kontrollü biyoaktif insülin salınımı şeklinde kullanımının yara iyileşme süresini kısalttığı belirtilmiştir.

Çalışmada; diyabet oluşturulan ratların tam kalınlıklı eksizyonel yaralarında özellikle antimikrobiyal etkinliğinin ön planda olduğu bilinen ve yara iyileşmesini destekleyen CAP/NO (Cold Atmosferik Plazma) cihazı ile üretilen ekzojen NO gazı ile diyabetik yara iyileşmesine kuvvetle katkı sağlayan NPH insülin pomat uygulamalarının 14 gün süre ile kombine veya tek kullanımlarının yara alanı küçülmesine olan etkisi; klinik, histolojik ve gen ekspresyon analizleri ile araştırıldı.

BÖLÜM II

Kavramsal Temeller / Kuramsal Temeller ve İlgili Araştırmalar

1. Deri Yaralanmaları

Yara; kimyasal, mekanik, biyolojik veya termal travmaya bağlı olarak sağlıklı deri dokusunun yapısının bozulmasına olarak adlandırılır. Travmalar (batıcı, kesici, ezici cisimler, basınç), enfeksiyon, yanıklar, donma, hayvan ısırmaları ve böcek sokmaları, vasküler bozukluklar (arteriyel yetmezlik, venöz durgunluk), metabolik bozukluklar (diyabetus mellitus), ilaç etkileşimi ve yan etkiler ve immun sistem yetmezliği yara oluşumuna neden olan faktörler arasında yer alır (Hoang vd., 2022).

Yara iyileşmesi, oluşan bu doku travmasını takiben gerçekleşen biyolojik onarım sürecidir. Bu süreç bir takım lokal hücreler, yeni damar oluşumu ve ekstrasellüler matriksi de (ESM) içeren, hücresel ve biyokimyasal reaksiyonlarla gerçekleşen komplike ve dinamik olaylar dizisidir. Yara onarım süreçlerini anlamak, yara bakımına yönelik prosedür belirlemek icin esastır (Pavletic, 2018; Sagitov vd., 2018; Özaydın, 2022).

Normal yara iyileşme süreci, acil hemostazisin sıralı örtüşen fazlarını, ardından inflamasyon, proliferasyon ve yeniden şekillenme aşamalarını içerirken, kronik yaralarda ise doku onarım sürecinin sıralı, örtüşen fazları bu 'doğrusal' fazların hatalı bir organizasyonununa sahiptir (Falanga vd., 2022). Akut yaralar genellikle on gün içinde komplikasyon olmadan iyileşirken, kronik yaralar normal iyileşme süreçlerine maruz kalmaz, genellikle abartılı inflamasyona, kalıcı enfeksiyonlara veya mikrobiyal biyofilm oluşumuna sahip olarak altı haftadan daha uzun süre devam eden iyileşmenin geciktiği yaralar olarak tanımlanır (Hoang vd., 2022).

Deri; epidermis, dermis ve eklentilerinden oluşan organizmanın en dışını saran organıdır. Avasküler olan epidermisin altında dermis yer alır ve epidermisi destekleyip besler. Dermis; kollajenöz, retiküler ve mukopolisakkarit zemin ile sarılmış elastik liflerden oluşur. Fibroblastlar, makrofajlar, plazma hücreleri ve mast hücreleri bu katman boyunca bulunur. Dermis; kan, lenf damarları, sinirler, kıl folikülleri, bezler, kanalcıklar ve düz kas liflerini içerir. Hipodermis veya subkutis dermisin altındadır (Fossum, 2017). Derinin üçüncü katmanı olan subkutan doku hipodermis, dermisin altında yer alır ve deri ile kaslar arasında bağlantı sağlar. Vücut için koruma ve izolasyon işlevi gören adipoz dokudan oluşmuştur.

Yüzeysel (süperfisiyal veya subpapillar) fleksus, orta (kutanöz) fleksus ve derin (subdermal veya subkutan) fleksus olmak üzere üç vasküler ağdan beslenen deri, vücudu dış etkenlere karşı koruma, duyu organı olarak görev yapma, beden ısısını düzenleme, sekresyon (salgı), ekskresyon (zararlı maddelerin atılımı) sağlama, bağışıklık ve D vitamini sentezi gibi birçok işleve sahiptir. İnsan, maymun ve domuzlarda deri doğrudan muskulo-kutanöz damarlardan beslense de köpek ve kedi gibi gevşek deri yapılı hayvanlarda , derin fleksusta bulunan direkt kutanöz damarlarca sağlanır (Özaydın, 2022). Çoğu memeli hayvan türünde yara iyileşmesinde çok önemli bir rolü bulunan panniculus carnosus (PC) kası, insanlarda evrimin bir sonucu olarak fonksiyonunu kaybetmesine rağmen, ratlar da dahil olmak üzere deri ve fasyaya sıkıca bağlı ince çizgili bir kas tabakasıdır. İnsanlar ve domuzlar haricinde gevşek deriye sahip çoğu memelide deri yaralanmalarında yara iyileşmesi primer olarak bu kasın kontraksiyonu ile gerçekleşir. Bu oluşum reepitelizasyon ve granülasyon doku oluşumunun bir alternatifidir (Naldaiz - Gastesi & diğ., 2016).

1.1.Deri Yaralarının Sınıflandırılması

Yara, birtakım kriterler dikkate alınarak sınıflandırılır. Yaraları sınıflandırmak ve kontaminasyon süresini ve derecesini değerlendirmek, olası risklerin önceden farkedilmesini sağlar ve veteriner hekimin hastası için uygun tedavi planını belirlemesine olanak tanır. Yaralar; oluş nedeni, etkilenen dokular, patojen mikroorganizma ile kontamine olma durumları, aradan geçen süre ve klinik önemi göz önünde bulundurularak sınıflandırılır (Özaydın, 2022).

1.1.1. Açık Yaralar

Deri ve altındaki dokuların bütünlüğünün değişik boyutlarda bozulması olarak tanımlanır ve buna göre kliniklerde;

Epidermisin ve dermisin bir kısmının sert yüzeylere sürtünmesi nedeniyle yıkımlanması olarak tanımlanan abrazyon-sıyrık yarası,

Derinin bir kısmının tüm katmanlarıyla birlikte bağlantılı olduğu dokulardan ayrılıp kopması veya bir kenarından asılı olarak serbest kalması olarak tanımlanan avulsiyon-ayrılma yarası,

Bistüri, jilet, bıçak gibi keskin bir aletle oluşturulan ve yara kenarlarında minimal doku travmasına neden olan ensizyon - kesik yarası,

Etkiyen cismin derinin tüm katmanlarını bozacak şekilde yıkımlaması sonucu şekillenen düzensiz laserasyon - yırtılma yarası,

Keskin bir nesnenin neden olduğu delici tipte travmalar sonucu ortaya çıkan penetrasyon - delinme yarası olarak sınıflandırılır (Özaydın, 2022).

1.1.2. Kapalı Yaralar

Travma sonucu, deri bütünlüğü tamamen bozulmaksızın derialtı dokularda meydana gelen lezyonlarıdır. Çoğunlukla kılcal damarların yıkımlanması sonucunda doku aralıklarına sızan kanın o bölgede pıhtılaşmasıyla karakterizedir (Lozier, 1993). Deri ve altındaki yapılarda sert cisimlerce oluşturulan kontüzyon-ezilme yarası olarak tanımlanır ve belli bir süre boyunca vücudun bir bölgesine etki eden şiddetli kompresyon, doğrudan doku travması ve iskemi-reperfüzyon hasarının bir sonucu da crush sendromunun ortaya çıkmasına neden olabilir (Özaydın, 2022).

1.1.3. Kontamine Yaralar

Bu kritere göre yaralar, kontaminasyon derecesine ve yaralanma sonrasında hastanın veteriner hekime getirilmesi arasındaki süre dikkate alınarak sınıflandırılır. Zaman, kontaminasyon için bir rehber olarak kullanılabilse de kontaminasyon seviyesini belirlemek için kesin bir faktör olmamalıdır. Buna göre yaralar;

Genellikle aseptik koşullarda oluşturulan cerrahi yaraları ifade eden temiz yaralar,

Üzerinden 6 saat geçmemiş açık yaralar ile yeni şekillenmiş olsa bile sindirim kanalı, solunum yolları ve genitoüriner sistem içeriği ile bulaşmış temiz- kontamine yaralar,

Organ içeriğinin veya dış ortamdaki mikrobiyel ajanların yaraya bulaşması, aseptik teknikle yürütülmesi gereken operasyonlardaki bir ihmal nedeniyle kontaminasyona uğrayabilen genellikle üzerinden 6-12 saat kadar süre geçmiş kontamine yaralar ve

Eski veya gram doku başına $>10^5$ mikroorganizma ile enfekte olan ve üzerinden 12 saatten daha fazla zaman geçmiş kirli – enfekte - septik yaralar olarak sınıflandırılır (Özaydın, 2022).

1.1.4. Akut ve Kronik Yaralar

Akut yara; olağan iyileşme süreci gösteren ve birincil veya gecikmiş kapatmayla ya da açık yara tedavisine yanıt veren ve 3 hafta gibi bir sürede hızla iyileşen yaralar olarak tanımlanır. Bu tip yaralarda, iyileşmeyi engelleyen faktörlerin minimum düzeyde olduğu gözlenir. Kronik yara; iyileşmenin çok yavaş olduğu, haftalar, aylar, hatta yıllarca sürebilen veya tüm uygulamalara rağmen iyileşmeyen, anatomik ve fonksiyonel özelliklerinin yeterince sağlanamadığı elverişsiz yaralardır. Yara iyileşmesini etkileyen lokal, çevresel, mekanik ve sistemik faktörler, tür – cinsiyet farklılıkları söz konusu olup bu faktörler nedeniyle iyileşme döngüsü iyileşmenin belirli aşamalarında sekteye uğrayarak gecikir. Kronik yaralar, hareketsizlik ve basınç sonucu gelişen basınç yaraları, periferik damar hastalığına bağlı arter ülserleri, kronik venöz yetmezlik ve kalp yetmezliğine bağlı venöz ülserler ile diyabetik nöropati ve diyabetik periferik arter hastalığına bağlı diyabetik ülserler olarak kendi içinde sınıflandırılır (Narayan vd., 2003; Özaydın, 2022).

2. Yara İyileşme Şekilleri

2.1.Primer İyileşme

Primer iyileşme, üzerinden 6-8 saatten fazla zaman geçmemiş uygun koşullar yaratıldıktan sonra dikiş yöntemiyle kapatılan yaralarda sağlanır. Yara dudakları karşı karşıya gelen, temiz ve ensize edilmiş yaralar primer iyileşmeyle kapanır. Bununla beraber, yaralanmadan sonra 6 ila 8 saatten az süre geçtiyse, doku kontaminasyonu ve kaybı minimal olan yara, lavaj ve debridmanla uygun bir şekilde temizlenir ve hemostaz iyiyse, gerginlik veya ölü doku yoksa bu tip yaralar da primer iyileşmeyle kapatılır (Fossum, 2017).

2.2.Sekonder İyileşme

Sekonder iyileşme; yara dudaklarının birleştirilemediği, doku kaybı bulunan kontamine yaraların kontraksiyon ve epitelizasyon yoluyla iyileşmesidir. Primer olarak kapanmayan yaralar sekonder iyileşmeye bırakılır. Veteriner hekimlikte iyileşmesi güç yaraları kapatmak icin yaygın olarak kullanılan bir yöntemdir. Bu tip yaralar granülasyon doku oluşumu ile kapanır. İkincil yara iyileşmesi süreci uzun

sürdüğü için kontaminasyon riskine karşın sıkılıla pansumanın yapılması gereklidir. Uygun yönetim ile granülasyon dokusunun dış yüzeyi üzerinde epitel hücre göçü ile miyofibroblastik yara kontraksiyonu süreçleri desteklenmelidir (Fossum, 2017; Pavletic, 2018).

2.3.Tersiyer İyileşme (Gecikmiş Primer İyileşme)

Üzerinden 8 saatten fazla süre geçen yaraların primer olarak kapatılması ciddi enfeksiyonlara neden olacağı için tehlikeli bir yaklaşım olarak görülür ve lokal kontaminasyonu veya enfeksiyonu kontrol etmek için yaraların lavajı yapılarak debride edilmesi gerekir. Gecikmiş primer kapanmada, debridman ve maksimum yara drenajına olanak sağlandıktan sonra yara 3 ila 5 gün boyunca pansuman ile temiz hale geldikten sonra yara dudaklarının dikilerek kapatılması söz konusudur. Yaralanmadan 4-5 gün sonra, yarada kılcal tomurcuklanmalar, fibroplazi, doku makrofajları ve ilişkili sitokinler mevcut olup enfeksiyona karşı yara daha dirençli hale gelmiş olur (Fosssum, 2017; Pavletic, 2018).

3.Yara İyileşme Fizyolojisi

Yara iyileşme olayı yaralanma ya da ensizyondan hemen sonra başlar. Tıbbi veya cerrahi müdahale olsun ya da olmasın organizma tarafından sürdürülür. Normal yara iyileşmesi çok sayıda hücre tipi ve kimyasal mediatörler arasındaki karmaşık bir dizi fizyolojik reaksiyon ve etkileşim ile gelişir. Yara iyileşmesi; hemostaz ve inflamasyon, proliferasyon ve yeniden şekillenme fazlarını içeren koordineli ve örtüşen dört aşamadan oluşur (Richmond vd., 2013; Grada vd., 2018).

3.1.Hemostaz ve İnflamatuar Faz

Bu faz, yaralanmadan hemen sonra hemostaz (vazokonstriksiyon, trombosit agregasyonu ve pıhtı oluşumu) ile başlar ve böylelikle kan kaybının en aza indirilmesi sağlanır. Kan damarları kanamayı sınırlamak için 5 ile 10 dakikalığına daralır, sonra genişler ve yara içine fibrinojen ve pıhtılaşma öğelerini sızdırır. Bunu vazodilatasyon ve fagositoz ile birlikte 3-5 gün kadar süren yangısal süreç izler (Fossum, 2017; Özaydın, 2022). İnflamatuar fazın başlangıcında; aktif trombositler, nötrofiller ve monositlerin infiltrasyonu gerçekleşir ve bölgenin temizlenmesini desteklemek adına pro-inflamatuar sitokinler ve büyüme faktörleri serbest bırakılır. Monositler makrofaja

dönüşmek için fenotipik bir değişime uğrarlar. Daha önce daralmış kan damarları, artmış prostaglandinler nedeniyle vazodilatasyona uğrar ve inflamatuar hücrelerin kemotaksisini kolaylaştırır. Yangı fazı, artmış olan damar geçirgenliğine bağlı olarak nötrofillerin yaraya göçü ile başlayan sonrasında sahneyi makrofajların ve lenfosit infiltrasyonunun aldığı bir süreci içerir. Bu süreçte platelet aktive edici faktör (PAF), serotonin, histamin, interlökinler, lenfokinler, fibrin, lizozomal enzimler, adenozin difosfat, kininler, araşidonik asit metabolitleri, interferonlar (α, β, γ, δ), tümor nekrozis faktör (TNF) gibi çeşitli inflamatuar mediatörler rol oynarlar. Bu akut inflamatuar yanıt genellikle 1-2 gün sürer ancak kötü - kronik bir yara ortamında bu faz daha uzun süre devam eder. Yaranın doğal debridmanı olarak da adlandırılan bu süreçte bakteriyel fagositozdan birincil olarak sorumlu olan dolaşımdaki nötrofiller (PMNL) yaralanmadan birkaç dakika sonra yaraya girmeye başlar ve ilk 24 saatte zirve yapar. Monositler, yaralanmadan sonraki 12 saat icinde ortaya çıkar ve lokal sitokinlerin etkisi altında olgun yara makrofajlarına farklılaşırlar. Aerobik ve nötral pH ortamında görev yapan makrofajlar, yaralanmadan sonraki 3-5 gün içinde baskın olan yangısal hücre tipidir (Özaydın, 2022).

3.2. Onarım / Proliferasyon Fazı

Proliferasyon fazı reepitelizasyon, kılcal damar rejenerasyonu ve granülasyon dokusu oluşumu ile karakterizedir. Yangısal fazdan onarım fazına geçiş, normal şartlarda yara bölgesindeki yangı hücrelerinin sayısının azalması ile yaralanmadan yaklaşık 3-10 gün sonra başlar ancak monositler yaraya göç etmeye devam ederek makrofajlara dönüşür. Bu aşamada önemli rol oynayan üç hücre tipi fibroblastlar, endotel hücreleri ve keratinositlerdir. Yara bölgesine göçten sonra, fibroblastlar granülasyon dokusu oluşturmak için proteoglikanlar, hyaluronik asit, glikozaminoglikanlar ve fibronektin gibi kollajen ve hücre dışı matriks bileşenlerini çoğaltmaya ve sentezlemeye başlar. Yaklaşık 3 ile 24 gün süren proliferasyon aşamasında; yeni kan damarlarının oluşumu (neovaskülarizasyon) ve ekstraselüler matriks proteinlerinin sentezi için dokunun beslenmesine ve oksijenlenmesine gereksinim vardır. Epitelizasyonun gerçekleşmesinde iki temel mekanizma migrasyon ve mitozdur. Üç hücre tipinde çoğalma meydana gelmesi nedeniyle bu faza proliferasyon fazı da denir. Bu aşamada, granülasyon dokusunun gelişmesi, re-epitelizasyon ve yara kontraksiyonu belirginleşir, endotel hücrelerinden anjiyogenez yoluyla uygun kan tedariki sağlanır, keratinositlerden reepitelizasyon yoluyla bariyer

oluşturulur ve geçirgenlik azaltılır böylece fibroplazi yoluyla da hasarlı dermal doku güçlendirilmiş olur.

Bu aşama, yaralanmadan yaklaşık 3 ila 10 gün sonra başlar ve tamamlanması günler veya haftalar sürer. TGF- β ailesi (TGF-β1, TGF- β2 ve TGF-β3), interlökin (İL) ailesi ve anjiyogenez faktörleri gibi çeşitli sitokinler ve büyüme faktörleri bu fazda önemli rol oynar. Baskın olarak çoğalan hücreler, fibroblastlar ve endotelyal hücrelerdir. Hücre proliferasyonu sırasında, yeterli kan kaynağına ihtiyaç duyulduğu için aynı anda anjiyogenezis de başlatılır. Büyüme faktörleri fibroblastların göçüne izin vererek yaranın gücünü sağlayan kollajen ve yaranın kontraksiyonununa neden olan miyofibroblastların oluşumuna yol açar. Granülasyon dokusu oluşmaya başladığunda bunu epitelizasyon ve yara kontraksiyonu izler (Bedir & Turgut, 2021; Kangal & Regan, 2022).

3.3. Olgunlaşma veya Maturasyon (Remodeling) Fazı

Son aşama, birkaç yıl sürebilen yeniden şekillendirme fazıdır. Yeni kılcal damarların oluşumu yavaşlar ve yaradaki kan damarlarının olgunlaşmasını kolaylaştırır. Tip III kollajen, daha yüksek çekme mukavemetine sahip daha yoğun bir matriks oluşturmak için hücre dışı matrikste tip I kollajen ile değiştirilir. Fibroblastların miyofibroblastlara farklılaşması, yaranın fiziksel olarak kasılmasına neden olur ancak kollajen tipindeki farklılıklar nedeniyle iyileştikten sonra yeni doku orjinal gücünü tam olarak geri kazanamaz (Hoang vd., 2022).

Bu aşama, yeni kollajen oluşumunu, yara dokusunun güçlendirilmesini ve skar oluşumunu içerir. Yaralanma sonrası 17-21. günlerde başlar, aylarca hatta yıllarca devam eder. Fibrin pıhtısı sonunda asellüler skara dönüştüğünden, doku yeniden şekillenmesi yara iyileşmesinin tüm aşamaları boyunca meydana gelir (Li vd., 2015).

Bu fazın ayırt edici özellikleri apopitoz ve kollajenin yeniden şekillenmesi olup endotel hücrelerinin ve miyofibroblastların apopitozu, granülasyon dokusunun hücresel içeriğinin azalmasına ve bir yara izine geçişe neden olur. Vasküler yoğunluk azaldıkça skar rengi kırmızıdan daha hipopigmente hale gelir (Schultz vd., 2003; Hosgood, 2006; DiPersio vd., 2016).

Birçok büyüme faktörünün bu faz sırasında konsantrasyonu azalsa da TGF-β'nin, kollajen tip I ve III üretimini uyardığı ve olası skar doku oluşumunda rol oynadığı ileri sürülmektedir. Granülasyon dokusundaki kollajen tip III yerini skar

dokusunda kollajen tip I'e bırakır. Genel olarak, iyileşmiş bir dokuda kollajen lifleri gerilim hatları boyunca daha kalın ve düzenli bir şekilde birikmesine rağmen, oluşan yeni dokunun gücü normal dokunun gücüne nadiren ulaşır. Yara 1. haftada yaralanma öncesi kuvvetinin yaklaşık %3'üne, 3. haftada %20'sine ve 1. ayda ise % 40'ına ulaşır. Tam bir iyileşme sonucu gelişen skar doku normal dokunun ancak yaklaşık %70-80'ine kadar direnç kazanır. Bu fazın sonucunda çoğunlukla kollajen I'den oluşan hücresiz bir skar gelişir ve tam kat yaralarda deri eklentileri (kıl follikülü ve yağ bezleri) de bulunmaz. Normal bir yara iyileşmesi fizyolojisinin bilinmesi, yara iyileşmesini bozan faktörleri anlamak ve etkili bir yara yönetimi için stratejiler belirlemek açısından oldukca önemlidir (Özaydın, 2022).

Tüm iyileşme aşamaları özetlenecek olursa; yara onarımı, bir trombosit tıkacının kan kaybını önlediği ve bir ön fibrin matriksin oluştuğu hemostaz ile başlar. İnflamasyon fazı ise, mast hücrelerden histamin salınımı ile desteklenen nötrofil akışı ile başlatılarak debrideman yapılmasını ve enfeksiyonu önler. Monositler, daha sonra kalan hücre kalıntılarını ve nötrofilleri temizlemek için doku makrofajlarına farklılaşır. Proliferatif faz sırasında, keratinositler yara boşluğunu kapatmak için göç eder, kan damarları anjiyogenez yoluyla yeniden oluşur ve fibroblastlar ilk fibrin pıhtısını granülasyon dokusu ile değiştirir. Makrofajlar ve düzenleyici T hücreleri bu iyileşme aşaması için hayati öneme sahiptir. Matriks fibroblastlar tarafından yeniden şekillendirilir, kan damarları geriler ve miyofibroblastlar yara kontraksiyonuna neden olur (Şekil 1) (Wilkinson & Hardman, 2020).

Şekil 1

Yara Onarım Aşamalarının Ana Hücresel Bileşenleri

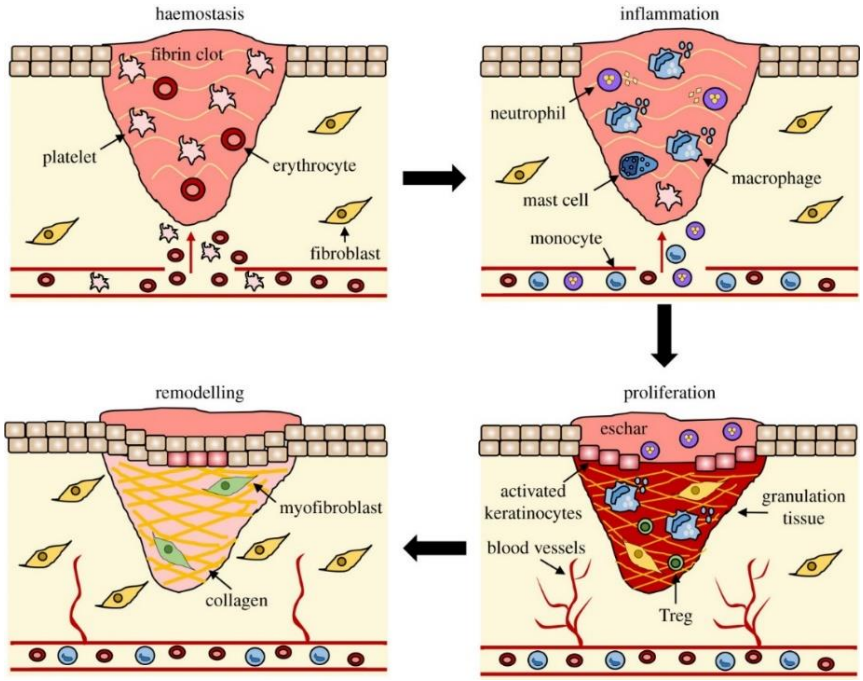

https://royalsocietypublishing.org/doi/10.1098/rsob.200223

4. Yara İyileşmesini Etkileyen Faktörler

4.1. Yara İyileşmesinde Tür ve Cinsiyet Faktörü

Yara iyileşmesi; türler arasında, türler içinde, anatomik konuma ve cinsiyete bağlı olarak farklılık gösterebilir. Sıçan fare ve midillilerde yaralar genelde kontraksiyon, domuz ve atlarda ağırlıklı olarak epitelizasyon ile iyileşirler. İnsan ve domuz deri yaralarının iyileşmesi esas olarak epitelizasyon ile gerçekleşirken kemirgenlerin ve diğer gevşek derili hayvanların yaraları genellikle PC kası tarafından kolaylaştırılan kontraksiyon yoluyla iyileşir. Bununla beraber kısırlaştırılmamış dişi köpeklerde kastre olmamış erkek köpeklere göre daha iyi yara iyileşmesi bildirilmiş, androjenlerin yara iyileşmesini olumsuz etkilediği, enfeksiyona yatkınlığı artırdığı belirtilmiştir (Lux, 2022).

4.2. Yara İyileşmesini Etkileyen Lokal Faktörler

Yara iyileşmesinde doku perfüzyonu kritik öneme sahiptir. Zayıf doku perfüzyonuna neden olan durumlar şok, hipotansiyon, hipovolemi, arteriyel ve venöz bozukluk, ağrı ve diyabetus mellitus gibi sistemik faktörlere dayalı olabilir. Lokal doku iskemisinin düzeltilmesi iyileşmede temel olup bu nedenle yaradaki oksijen basıncı çok önemlidir. Hiperbarik oksijen tedavisi bu amaçla kullanılmaktadır.

Yara iyileşmesinde dokunun canlılığı önemli olup cansız veya nekrotik doku ve yabancı kalıntının varlığı inflamatuar fazı uzatacak ve yara iyileşmesini engelleyecektir. Bu durum debrideman yöntemleri ile bertaraf edilir.

Yarada kan veya serum gibi sıvı toplanması iyileşmeyi bozabilir. Bitişik dokular basınç altında iskemik ve nekrotik hale gelebilir. Yara iyileşmesinde enfeksiyon, yaranın tüm iyileşme aşamalarını olumsuz yönde etkileyen bir faktördür. Enfekte yarada inflamatuar fazda rol alan kompleman ve trombositlerin tüketimi artar, kemotakside azalma gözlenir, beyaz hücre işlevi bozulur, sitotoksik enzimlerin ve serbest oksijen radikallerinin üretimi artarak doku hasarı gelişir. Proliferatif faz sırasında fibroplazi, anjiyogenez ve epitelizasyon etkilenir. Bakteriyel endotoksinler, proteazlar ve diğer enzimlerin üretimi; hemorajik ve zayıf granülasyon dokusu oluşumuna yol açar. Fibroblast proliferasyonu baskılanır, kollajen üretimi bozulur, yara gücü azalır ve keratinosit göçü engellenir. Bununla beraber yaranın kontaminasyonu bakteri kolonizasyonuna ve daha sonra da septisemiye neden olabilir.

Yaranın lokalize olduğu yer de yara iyileşmesine etki eden bir faktördür. Kemik çıkıntılarının olduğu bölge yaraları kolaylıkla dekübit yaralarına çevrilebilir. Hayvanlarda basınca maruz kalan ortak yara alanları; tüberkulum ischi, olekranon, tüber calcaneus, trokanter mayor, skapulanın akromiyonu, lateral humeral epikondilus, lateral tibial kondilus, lateral malleol ve 5. parmakların lateral yüzleri ile sternum olarak sıralanabilir (Lux, 2022).

4.3. Yara İyileşmesini Etkileyen Sistemik Faktörler

Normal humoral ve hücresel bağışıklık tepkileri, normal yara iyileşmesinin temel bileşenleridir. Kedi immün yetmezlik virüs enfeksiyonları, hiperadrenokortisizm ve diyabetus mellitus gibi birincil hastalıklarla ilişkili immünsupresyon ile glikokortikoid, kemoterapotiklerin neden olduğu immünsupresyon gecikmiş yara iyileşmesiyle ilişkilendirilmiştir. DM, hayvan ve insanlarda gözlenen bir metabolizma hastalığı olmasının yanında veteriner hekimlikte gecikmiş yara iyileşmesine dair bir rapor bildirilmemiştir. Nötropeni ve endokrinopatisi olan hayvanlarda yara enfeksiyonu gelişme riskinin arttığı bildirilmiştir. Kanser ve radyasyon tedavisinin de immunsupresyon dolayısı ile de yara iyileşmesindeki gecikmeyi tetiklediği bilinmektedir. Kemoterapi, yara iyileşmesinin tüm aşamalarını inhibe eder. Radyoterapi, yara iyileşmesi için gerekli lokal damar sistemini, fibroblastları ve büyüme faktörü üretimini önemli ölçüde etkiler. Kansere

bağlı malnütrisyon, veteriner hastalarında ortaya çıksa da insan hekimliğinden daha az yaygındır.

Yaşlanma ile komorbitlerin aracılık etmesi, kemokin üretimindeki değişiklikler, düşük makrofaj fagositik kapasite, yara bölgesine gecikmiş T hücresi infiltrasyonu söz konusu olduğu için yaralar geç kapanabilir. Gecikmiş reepitelizasyon, anjiyogenez ve kollajen birikimi, azalan kollajen döngüsü ile yara gücü azalması da geriatrik hastalarda şekillenebilir (Gosain & Dipietro, 2010).

Beslenme de sitemik bir faktör olarak yara iyileşmesine etki eder. Yetersiz beslenme ve buna bağlı olarak besin depolarının azlığı yara iyileşmesini yavaşlatır. Protein eksikliği inflamatuar fazı sekteye uğratır, yağlar yeni hücrelerin sentezi için gereklidir. Sodyum, potasyum, kalsiyum, flor, fosfor, çinko, magnezyum ve bazı vitaminlerin eksikliği kollajen sentezinde bozukluklara neden olarak yara iyileşmesini olumsuz etkiler. Sistemik glikokortikoidlerin antiinflamatuar etkileri ve fibroblast proliferasyonu ve kollajen sentezi dahil olmak üzere hücresel yanıtı baskılayarak ve yara onarımını engellediği bilinmektedir. Sistemik glikokortikoidler; yaranın eksik granülasyon dokusu ile iyileşmesine ve yara kontraksiyonunun azalmasına neden olur (Gosain & Dipietro, 2010).

Koroner arter hastalığı, periferik vasküler hastalık, kanser ve DM, yara iyileşmesini tehlikeye atabilecek kronik hastalıklardandır. Metabolik rahatsızlığı olan ve yara tedavisi gerektiren olguların uygun şekilde kontrolü yapılmalı tüm seçenekler mümkün olan en kısa sürede gözden geçirilmelidir (Lux, 2022).

5. Kronik Yaralar

Kronik yaralar, beklenen bir zaman dilimi içinde iyileşememeleri ile karakterize yaralar olarak tanımlanır. Kronik yaraların tanısal zorluğunun nedeninde etiyoloji, patogenez, yara boyutu, vücut lokalizasyonu, morbidite, etkilenen ekstremite kaybı riski, konakçı faktörleri gibi bazı değişkenlerin heterojen olması yatmaktadır. Kronik yaralar özellikle beşeri hekimlikte morbidite ve sosyo-ekonomik yükün artması ile sonuçlanan son on yılda giderek daha önemli bir klinik sorun haline gelen bir problem olarak görülmektedir. Birkaç yıl öncesine kadar, kronik yaraların yönetimi, modası geçmiş bakım standartlarına dayandırılmış olsa da son zamanlarda bu tip yaralara yaklaşım; hücresel ve moleküler bilimdeki ilerlemeler ile biyomedikal mühendisliğinden, tedavi modalitelerindeki yenilikçi yaklaşımdan, teknolojik atılımlardan ve kontrollü klinik araştırmalar yapma yeteneğinden dolayı değişmiştir.

Kronik yaralar beşeri hekimlikte; venöz yetmezlik yaraları, diyabet ile alakalı nöropatik yaralar, basınç (dekübit) yaraları ve arteriyel yetmezlik yaraları olarak sınıflandırılır. Bununla beraber genetik faktörler, radyasyon, immün sistem disfonksiyonu gibi olaylarda ve beslenme yetersizlikleri, paraziter ve kronik mantar enfeksiyonlarında da kronik yaralar gözlenmektedir. Kronik yaraların epidemiyolojik tartışmaları, terminoloji, altta yatan hastalıklar ve jeo-demografik değişikliklerin yanı sıra tedavinin iyileşme eğilimi veya etkileri nedeni ile karmaşıktır (Falanga vd., 2022).

Kronik yaralar veteriner hekimlikte ise; sıklıkla dekübit yaraları, iyileşme süresindeki uzamış inflamatuar yanıta, iskemi sonucu oluşan mikrosirkülasyon bozukluğuna, nöropatiye ve gangrene neden olabilen diyabetik yaralar, travma ve deformitelerin neden olduğu ülseratif yaralar olarak sıralanabilir. Diyabetin neden olduğu kronik yaralarda; angiogenezis, fibroplazi ve ekstrasellüler matriksin farklılaşması ve kollajen depolanmasındaki kusurlar söz konusudur (Reddy vd., 2001).

Venöz yetmezliğin neden olduğu yaralar dolaşımın herhangi bir aşamasında oluşan sorun neticesinde özellikle ekstremitelerin distalinde şekillenir. Yaraların temel nedeni; venöz yetmezliğe yol açan kapak yetmezliği, kapillar yataktaki stazis nedeni ile damar periferine sızıntı ile bölgede fibrinojen birikimidir. Oluşan fibrin katmanı bölgesel besin ve oksijen değişimini engelleyerek çevre dokularda ülserlerin gelişimine neden olur. Arteriyel yetmezliğin neden olduğu yaralar genellikle arteriyel kan akışındaki düzensizlik veya azalmadan dolayı ortaya çıkar. Yaraların en belirgin özellikleri; yara kenarlarının düzenli olması, ağrının varlığı, deride solgunluk, tüy-kıl dökülmesi, atrofinin gözlenmesi, ülserin yavaş gelişmesi ve ülser tabanının sağlam olmayan bir granülasyon dokusu ile kaplı olmasıdır (Durmuş & Başa, 2018).

Sonuçta kronik yaraların en önemli özelliği çoğunlukla yaranın iyileşmenin inflamatuar aşamasında duraksaması olup normal iyileşme fazlarının ilerleyemediği, iyileşmenin çok yavaş olduğu, tüm uygulamalara rağmen iyileşmeyen yaralar olmasıdır. Kronik bir yaranın parçaları iyileşmenin farklı aşamalarında olabilir ve bu da kronik yaranın farklı alanlarında farklı terapötik yaklaşımlar gerektirir. Bu soruna ortak bir klinik çözüm; mümkün olduğunca haftalık cerrahi debridman yapmak, kronik yara yatağının farklı alanlarını daha birleşik bir terapötik yaklaşım için senkronize etmektir. Normalde akut yaralarda normal iyileşmenin tanınan fazlarının doğrusal ilişkisi söz konusu iken (Şekil 2A), kronik yaraların iyileşmesinde farklı fazların rastgele ve tanımlanmış bir zaman dilimi olmadan meydana geldiği bir süreç ile

gerçekleşir (Şekil 2B). Böylelikle kronik yaralarda yara iyileşmesinin inflamasyon aşaması kilit bir role sahiptir (Özaydın, 2022; Falanga vd., 2022).

Şekil 2

Akut (A) ve Kronik (B) Yaraların İyileşmesi

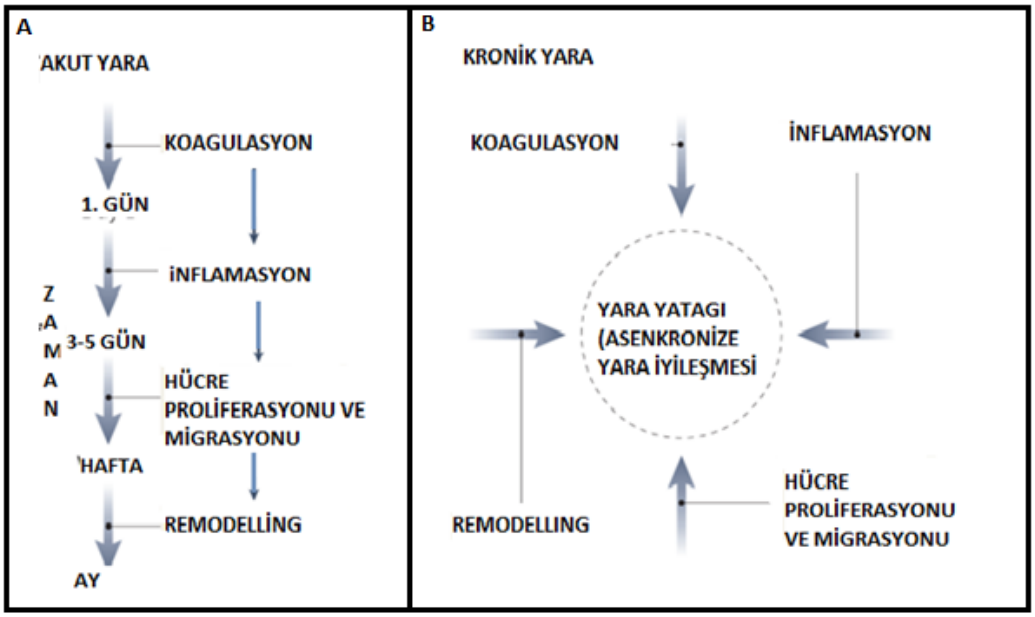

https://www.nature.com/articles/s41572-022-00377-3

Beşeri hekimlikte kronik/diyabetik yaralarda genellikle tipik görünüm; normal olmayan koyu kırmızı granülasyon dokusu, yara merkezine yakın deri adasının bulunması, yara kenarının kırmızı granülasyon bölgesine göçün durması (Şekil 3 A), bakteriyel kolonizasyon, yara kenarlarının fibrotik deri ile çevrili olması (Şekil 3 B) ve dekübit yaralarında gözlenen kavitasyondur (Şekil 3 C) (Bowers & Francoi, 2020; Falanga vd., 2022).

Şekil 3

Kronik Yaralarda Tipik Görünüm

https://www.nature.com/articles/s41572-022-00377-3

Uygun tedaviye rağmen iyileşmeyen yaralarda, klinikte yara tanısını doğrulamak, tedaviye yanıttaki başarısızlığı anlamak ve neoplaziyi eradike etmek için biyopsi yapmak önemlidir. Biyopsi yara kenarından yapılmalı ve çevresindeki derinin bir kısmını da içermelidir. Bununla beraber iyileşmeyen venöz ülserlerde TNF düzeyleri, belirli hasta gruplarında prognoz ile iyi bir korelasyon göstermektedir. TNF, iyileşmeyen venöz ülserlerde yükselir ve yükseldiğinde TNF'yi bloke etmenin terapötik kullanımı, inflamasyonun azaltılmasında ve kronik yaraların iyileşmesinin hızlandırılmasında yardımcı olabilir. Başka bir biyobelirteç, spesifik metalloproteinaz (MMP) seviyeleridir ve iyileşmeyen kronik yaralarda biyobelirteç olarak umut vaat etmektedir. İyileşmeyen yaralardan yara sıvısındaki MMP'lerin yüksek seviyesi, iyileşme oranlarının azalması ile ilişkilendirilmiştir (Falanga vd., 2022).

Kronik yaralarda iyileşmeyi engelleyen nedenler arasında önceden söz edilen yara iyileşmesini engelleyen ve kronik hipoksiye neden olan oksijen eksikliği, aşırı veya yetersiz eksüdat oluşumu, lokal enfeksiyon, inflamatuar yanıtı yoğunlaştıran yabancı cisimler, tekrarlayan travmalar, basınç ve yaralanma bölgesinde bozulmuş vasküler beslenme, yaşlılık, iskemi, DM gibi kronik hastalıklar, obezite ve seks hormonları sayılabilir. Bununla beraber androjenler hem akut hem de kronik yaralarda kutanöz onarımı baskılayabilir, iyileşme sürecini geciktirebilir ve inflamasyonu tetikleyebilir. Gecikmiş/kronik yara iyileşmesinin en yaygın nedenleri arasında enfeksiyon ve biyofilm oluşumu yatar. Bir yarada konakçının lokal veya sistemik bağışıklık tepkisini yükseltecek kadar fazla sayıda ve yüksek virülenste mikroorganizma varsa yara enfekte olarak kabul edilir. Bu sıralama öncelikle

kontaminasyon, kolonizasyon ve enfeksiyon şeklindedir. Bakteriler yara yatağının derinliklerine indiğinde hızla çoğalırlar ve bağışıklık reaksiyonunu tetikleyerek enfeksiyona neden olur. Patojenler yaranın sınırlarının ötesinde de çoğalarak daha derin dokulara, bitişik dokulara, fasyaya, kas veya lokal organlara yayılabilirler. Sonunda mikroorganizmalar vasküler damarlar veya lenfatik sistem yoluyla vücuda girdiğinde sepsis gibi sistemik enfeksiyona neden olabilirler. Biyofilm, bakteriler tarafından üretilen, fiziksel bir bariyer görevi gören, bakterileri saran ve onları konakçı savunmalarından ve antimikrobiyal ajanlardan koruyan hücre dışı bir polimerik maddedir. Kronik yaralardan izole edilen çeşitli patojenler tipik olarak *Staphylococcus aureus* ve *Pseudomonas spp* gibi biyofilmler oluşturabilir. Kronik yaralarda devam eden biyofilmler konakçı bağışıklığını sürekli olarak uyarabilir, bu da interlökin-1 ve TNF-α gibi pro-inflamatuar sitokinlerin ve serbest radikallerin uzun süreli salınımına ve bağışıklık komplekslerinin ve komplemanların aktivasyonuna neden olarak iyileşme sürecinin başarısız olmasına ve kronik bir duruma dönüşmesine neden olur. Sürekli inflamatuar reaksiyonlar ayrıca hücre dışı matriksi bozabilen artmış bir MMP seviyesini tetikler (Hoang vd., 2022).

5.1. Diyabet, Diyabetik-Nöropatik Yaralar ve Diyabet Modeli

Diyabet, günümüz insan ve evcil hayvanlarda tüm dünyada hızla yayılan, yüksek mortalite ve morbitide riski taşıyan bir hastalığıdır. Diyabet, pankreas salgı bezinin beta hücrelerinin yeterli miktarda insülin hormonu üretmemesi ya da ürettiği insulin hormonunun etkin bir şekilde kullanılamaması durumunda gelişen ve ömür boyu süren hiperglisemi ile karakterize kronik progresif metabolik bir hastalıktır. Klinik belirtileri polidipsi, poliüri, polifaji, ağırlık kaybı olup komplikasyonları ise hastalığa spesifik retinopati, nefropati ile nöropati ve alakalı yaralar olarak sıralanabilir. DM; insülin hormonunun yetersizliği, yokluğu ya da eksikliği sonucu oluşan hiperglisemi, glikozüri ve bunlara eşlik eden birçok klinik biyokimyasal bulgu ile seyreden, oluşturduğu komplikasyonlar sebebiyle organ ve işlev kayıplarına yol açarak yaşam süresi ve kalitesini etkileyen, iş gücü kayıplarıyla sosyal ve ekonomik yükü ağır olan, kronik bir metabolizma hastalığıdır. Diyabet tanı kriterleri; günün herhangi bir saatinde açlık ve tokluk durumuna bakılmaksızın randomize venöz plazma glisemi değerinin 200 mg/dl' nin üzerinde olması ile ek olarak poliüri, polidipsi, polifaji ve zayıflama gibi diyabetik semptomların gözlenmesidir (Riedl vd., 2011).

Tip I diyabet hastalığı, genellikle erken yaşlarda başlayan immun kaynaklı pankreasın β-hücre yıkımı ile karakterizedir. Tanıdan itibaren mutlaka insülin kullanılmasını gerektiren bir hastalık tipidir. Tip II diyabet hastalığı ise genellikle daha ileri yaşlarda başlayan ve β-hücre disfonksiyonu ve insüline karşı direnç ile karakterize bir hastalık tipidir. Hastalığın ortaya çıkışında sağlıksız yaşam biçimi, beslenme ve fiziksel aktivite eksikliği rol oynar. Hastalık antihiperglisemik ilaçlar ile tedavi edilebilir (Alberti & Zimmet, 1998).

Diyabet hastalığında; kollajen sentezi, hücre mitozu ve monosit göçü için gerekli olan askorbik asitin disfonksiyonuna neden olan hiperglisemi söz konusu olup bu olumsuzluklar yetersiz iyileşmeye ve artan enfeksiyon riskine yol açar (Lux, 2022).

Diyabette yara iyileşmesi; normal iyileşme süreçlerinin sekteye uğradığı önemli bir sağlık sorunudur. İnsülin üretimindeki eksiklik veya hücrelerle etkileşime girememesi nedeniyle kalıcı bir hiperglisemi söz konusudur. Oluşan yaralar genellikle tedavi edilemez ve kronik iyileşmeyen yaraya dönüşerek fırsatçı patojenler tarafından istila edilir. Diyabet hastalarında hem makro hem de mikrovasküler dolaşım bozukluğu mevcut olup aterosklerozun artması sonucu yarada mayör vasküler stenoz veya oklüzyonla ilgili problemler gözlenir. Oksijen yetersizliği yara iyileşmesini olumsuz yönde etkileyerek kılcal damarlarda kalınlaşmış perivasküler kalın bazal memran gelişmesine, lökosit göçünün engellenmesine, ödeme ve enfeksiyona neden olur. Artmış idrar protein kaybı ve üremi, iyileşmeyi etkileyen başka bir olumsuz faktördür. Diyabet hastalığı olan kişiler ağrı hissetmedikleri için yaralı ekstremitelerini istemsiz olarak kullanırlar ve sonuç olarak derinin istemsiz dış etkilere maruz kalması da enfeksiyon riskini artırır (Greenhalgh, 2003).

Diyabetik yara modeli olarak deneysel diyabet oluşturulan hayvan modelleri kullanılmaktadır. Tip-II diyabet modeli için en çok kullanılan kimyasal ajanlar streptozotosin (STZ) ve alloksandır. STZ, laboratuvar hayvanlarında pankreas β hücrelerine karşı spesifik toksisite göstererek hipoinsülinemi, hiperglisemi ve insülin bağımlı tip I ve insülin bağımlı olmayan tip II diyabet modellerini oluşturmak için sıklıkla kullanılmaktadır (İrer & Alper, 2004).

Hiperglisemik ortam, biyofilm oluşumunu teşvik ederek yara iyileşmesini daha da zor hale getirir. Diyabet hastalarında meydana gelen dolaşım yetersizliği ve buna bağlı doku beslenmesi bozuklukları diyabetik ayak sendromu oluşmasına neden olur. Diyabette diğer önemli risk faktörü de nöropati nedeniyle oluşan his kaybının dış

travma ve enfeksiyona yatkınlık oluşturmasıdır. Etiyolojide mayör etkenler nöropati, iskemi ve enfeksiyon üçlüsünün kombinasyonları şeklindedir. Diyabette hiperglisemi, kanda gelişmiş glikasyon son ürünlerin artışına ve yüksek konsantrasyonlarda ROT ve RNT oluşumuna neden olur. ROT/RNT seviyeleri belirli bir dokunun antioksidan kapasitesini aştığında, konak dokuda hasar meydana gelir, normal şartlarda iyileşmeye katkı sağlarlarken aşırı konsantrasyonlarda yaranın inflamatuar aşamadan proliferatif aşamaya geçişini engeller (Bansal vd., 2012; Campos vd., 2013).

5.2. Kronik Yara İyileşmesinde Temel Prensipler

Altta yatan herhangi bir durum belirlendikten sonra, yara yatağı iyileşme şansını optimize etmek için hazırlanmalıdır. Temel prensip, iyileşme sürecini başlatmak için biyofilm, cansızlaştırılmış doku ve yabancı materyalleri yara yatağından çıkarmak veya en aza indirmektir. TIME çerçevesi (doku, enfeksiyon/inflamasyon, nem dengesi, kenarlar) yara yönetimine sistematik bir yaklaşım sağlar. Yara yatağı hazırlığı ve TIME yaklaşımı, ağrı, beslenme ve hidrasyon gibi diğer hasta faktörlerinin bütünsel bir değerlendirmesinin yanı sıra kullanılmalıdır (Falanga vd., 2022).

Kronik yaralarda enfeksiyonun etkin yönetimi, debrideman teknikleri ile nekrotik doku, döküntü ve biyofilmlerin uzaklaştırılmasını ve ayrıca topikal antiseptikler ve sistemik antibiyotikler dahil antimikrobiyallerin uygun kullanımını içerir. Antiseptikler geniş bir bakterisidal aktivite spektrumuna sahip olup bakteriyel kolonizasyonu ortadan kaldırmak, enfeksiyonu önlemek ve potansiyel olarak yara iyileşmesini uyarmak amacıyla harici olarak kullanılır. Antiseptikler, karmaşık yara tiplerinin tedavisinde negatif basınç tedavisi gibi diğer tedavilere ek olarak da kullanılabilir. Sistemik antibiyotik tedavisi sadece selülit, osteomiyelit, sepsis, lenfanjit, apse ve invaziv doku enfeksiyonunun tedavisinde düşünülmelidir. Sistemik antibiyotiklerin uygunsuz kullanımı yan etki riskini artırabilir ve antibiyotiğe direncin ortaya çıkmasına katkıda bulunabilir. Özellikle veteriner hekimlikte ilk antibiyotik seçimi ve süresi sıklıkla ampiriktir ve şiddetli enfeksiyonlarda, hem gram-pozitif hem de gram-negatif organizmalara karşı geniş spektrumlu antibiyotikler kullanılmalı, çoğu hafif ve birçok orta dereceli enfeksiyon için nispeten dar spektrumlu bir ajan tercih edilmelidir. Günümüzde topikal antibiyotikler; sınırlı etkinlikleri, yüksek direnç riski ve temas alerjisine neden olma potansiyellerinden dolayı bakteriyel kolonizasyon

veya yara enfeksiyonlarını ortadan kaldırmak için önerilmez. Geleneksel antibiyotik tedavisine alternatif olarak; bakteriyofaj tedavisi, faj kodlu ürünler, monoklonal antikorlar, immünoterapi, ozon ve nitrik oksit (NO) uygulamaları antimikrobiyal direnç ile mücadelede artan bir ilgi görmektedir. Yara yatağında canlı olmayan dokunun granülasyon dokusunun oluşumunu engellediği için yara debridemanı yara iyileşmesinde çok önemlidir. Debrideman kadar önemli bir bileşen de nemli yara iyileşmesinin kuru yara iyileşmesinden 2-3 kat daha hızlı iyileştiğinin bilinmesidir. Ancak pamuk, gazlı bez, bandaj gibi yara örtüleri, nemli bir yara iyileşme ortamını teşvik etmediği için ve pansuman değişiklikleri sırasında cilt hasarına ve ağrıya neden olabileceğinden son zamanlarda önerilmemektedir. Bu nedenle, otoliz ve debridmanda rol oynayabilen, nispeten sabit yerel sıcaklığı koruyan, yarayı nemli tutan, yara onarımını teşvik eden ve bakteriyel enfeksiyonu önleyebilen daha yeni yara örtüleri kullanımı söz konusudur. Mikroorganizmaya değil ancak suya geçirgen olan yara örtüleri yarayı enfeksiyondan korur, yarayı ideal sıcaklıkta ve iyileşme için optimum pH da tutar. Hidrojeller, hidrokolloidler, alginatlar, köpükler ve film pansumanlar gibi kronik yaraları yönetmek için çeşitli pansuman materyallerinin kullanımı önerilmektedir (Falanga vd., 2022).

5.3. Kronik Yara Tedavisinde Güncel Yakaşımlar

5.3.1. Negatif Basınçlı Yara Tedavisi (NBYT)

Akut, kronik ve travmatik yaraların iyileşmesine yardımcı olmak için yaygın olarak kullanılan negatif basınçlı yara tedavisi (NBYT), interstisyel sıvı / ödem ve aşırı eksüdatı giderir, nemli bir ortam sağlayarak kan akışını ve doku perfüzyonunu iyileştirir ve anjiyogenez ile granülasyon dokusu oluşumunu uyarır. Çeşitli çalışmalardan elde edilen sonuçlar, NBYT'nin yaralarda fermentatif olmayan gram-negatif basilleri ortadan kaldırmasında seçici etksini göstermiştir. Sonuç olarak NBYT topikal antimikrobiyal çözeltilerle birleştirilebilir, bakteri yükünü azaltır ve yara kapanmasını uyarır (Shukla vd., 2019).

5.3.2. Hiperbarik Oksijen Tedavisi (HBOT)

Hiperbarik oksijen tedavisi vücudun belli bir basınçda % 5 oksijene aralıklı olarak maruz kalmasını içerir. Bu tedavi, hemoglobin içindeki oksijen seviyelerinde bir artışa yol açarak yara bölgesinde oksijen içeriğini artırır. HBOT’un kısa vadede

diyabetik ülserlerin iyileşmesine önemli bir katkı sağladığı belirtilmiş olsa da klinik faydalarının kanıtlanabilmesi için daha ileri çalışmalara ihtiyaç olduğu belirtilmiştir (Shukla vd., 2019).

5.3.3. Elektrik Stimülasyonu

Kronik yara iyileşmesi için, doğru akım, alternatif akım ve darbeli akım kullanılarak yapılan elektrik stimülasyonu en sık çalışılan biyofizik tedavidir. Elektrik stimülasyonunun hem hücresel hem de sistemik seviyelerde yara iyileşme sürecinin her aşamasına fayda sağladığı gösterilmiştir. Elektriksel stimülasyon inflamasyon fazı sırasında, vazodilatasyonu teşvik eder ve kan damarlarının geçirgenliğini arttırarak yara bölgesine hücresel hareketi kolaylaştırır ve daha kısa bir inflamatuar yanıtı teşvik eder. Çalışmalar, elektrik stimülasyonundan sonra bakteriyel proliferasyonda da bir inhibisyon olduğunu bildirmiştir. Proliferasyon fazında ise endotel hücrelerin, keratinositlerin, miyofibroblastların ve fibroblastların göçünü, proliferasyonunu ve farklılaşmasını arttırır. Sistemik düzeyde, revaskülarizasyon, anjiyogenez, kollajen matriks organizasyonu, yara kontraksiyonu ve yeniden epitelizasyonu teşvik eder. Elektriksel stimülasyon, miyofibroblastın kontraktilitesini arttırır ve tip III kollajeni tip I'e dönüştürdüğü ve ayrıca skarın gerilme kuvvetini optimize etmek için kollajen lifleri yeniden düzenlediği belirtilmiştir. Geleneksel tedavilere kıyasla, venöz bacak ülserleri için uygun maliyetli bir tedavi olduğu da ileri sürülmüştür (Shukla vd., 2019).

5.3.4. Düşük Frekanslı Ultrason

Düşük frekanslı ultrason, kronik yaralar için yardımcı bir tedavi olarak kullanılmıştır. Nekrotik dokuyu uzaklaştırır, biyofilmi bozar, bakterilerin antimikrobiyallere duyarlılığını arttırır. Kollajen sentezini uyarmada, anjiyogenezi arttırmada, inflamatuar fazı azaltmada ve hücresel proliferasyonu teşvik etmede etkili olduğu öne sürülmektedir. Düşük frekanslı ultrason tedavisi ile tedavi edilen yaralarda yara boyutunda bir azalmanın olduğunu belirtmiştir (Shukla vd., 2019).

5.3.5. Ekstrakorporeal Şok Dalga Tedavisi

Ekstrakorporeal şok dalgası tedavisi akustik darbeli enerjiyi dokulara ileterek yara iyileşmesine yardımcı olur. Anjiyogenezi teşvik ettiği, dolaşımı uyardığı,

antiinflamatuar yanıtı azalttığı, sitokin ve büyüme faktörü reaksiyonlarını yukarı regüle ettiği bildirilmiştir. Diyabetik ayak ülseri olan hastalar için, artmış anjiyogenez, doku perfüzyonu ve azalmış hücre apopitozu ile hücresel reaksiyonlara ve daha yüksek ülser iyileşme oranına dayanan hiperbarik oksijen tedavisinden daha fazla fayda sağladığı sonucu da bildirilmiştir (Shukla vd., 2019).

5.3.6. Floresan Biyomodülasyon (FB)

FB, inflamasyonu azaltmak ve yara iyileşmesini desteklemek icin kırmızı ve yakın kızıl ötesi ışıkların kullanıldığı bir lazer tedavisi türüdür. FB, akut ve kronik yaraları tedavi etmek icin uygun bir tedavi gibi görünmektedir. Yara iyileşmesinde FB'nin mekanizması mikrobiyal yükün azaltılması, proinflamatuar sitokinlerin aşağı regülasyonu, hücre proliferasyonunun indüklenmesi, anjiyogenezin uyarılması, artan kollajen üretimi ve minimum skar doku oluşumu şeklindedir (Shukla vd., 2019).

5.3.7. Kemik İliğinden Ayrışan Mezenkimal Kök Hücreler (BM-MSC) ve Ekzozomlar

Kemik iliği kaynaklı mezenkimal kök hücreler (BM-MSC'ler) yara iyileşmesini hızlandırma potansiyelleri açısından yaygın olarak araştırılmıştır. *In vitro* ve *invivo* çalışmalar, BM-MSC'lerin yaralanma bölgelerine göç etmek, yarada yerleşik hücrelerin çoğalmasını uyarmak ve yara anjiyogenezini teşvik etmek de dahil olmak üzere birçok ön onarıcı işlev sergilediğini göstermektedir. Bu etkilere büyüme faktörlerinin ve sitokinlerin salgılanması, inflamasyonun baskılanması, antimikrobiyal peptitlerin üretilmesi aracılık eder ve otolog veya allojenik olarak üretilebilirler. BM-MSC'ler immün sistem tarafından reddedilme riski olmadan uygulanabilir. Yağ dokusu, BM-MSC'lerinki gibi bazı multipotent özelliklere sahip, kolayca erişilebilen başka bir MSC kaynağıdır. Dermal veya epidermal kök hücreler gibi dokuda yerleşik kök hücreler de terapötik aracıları olarak önerilmiştir ancak bağışıklık reddini önlemek için otolog kaynaklara ihtiyaç duyulduğu için kullanımı sınırlıdır. Daha az araştırılan diğer kök hücre kaynakları arasında göbek kordonu ve Wharton'un jölesi (kordon içinde jelatinimsi madde) bulunur (Falanga vd., 2022).

Kök hücreler, uzmanlaşmış hücrelere farklılaşma, sitokinler, kemokinler ve büyüme faktörleri dahil olmak üzere çok sayıda mediatör salgılama yetenekleri nedeniyle yara iyileşmesinde avantajlara sahiptirler. Bu onları kronik yaraların tedavisi için umut verici bir yaklaşım haline getirir. Mezenkimal kök hücreler kemik iliği, yağ dokusu, göbek kordon kanı, sinir dokusu veya dermisten çıkarılabilir ve hem sistemik hem de lokal olarak kullanılabilir. Kan damarı ve granülasyon dokusu oluşumunu, fibroblast ve keratinosit göçünü, kollajen sentezini ve fibroblast aktivasyonunu uyaran, yeniden epitelizasyonu artıran, immünomodülatör özellikler gösteren, inflamatuar yanıtları düzenleyen ve antibakteriyel aktiviteler gösteren büyüme faktörlerini serbest bırakırlar. Yanık, iyileşmeyen ülserler ve kritik ekstremite iskemisi dahil olmak üzere çeşitli yaralar için kök hücre tedavilerinin etkinliği araştırılmıştır. Kaydedilen çalışmalar olgu bazında olduğundan, farklı yaralarda kök hücrelerin kullanımı için kapsamlı kılavuzların eksikliği söz konusudur. Yağ dokusu kaynaklı mezenkimal stromal hücrelerin oto-transplantasyonu, kronik venöz ülserlerin tedavisinde güvenli, alternatif bir yöntem olarak önerilmiştir (Hoang vd., 2022).

Eksozomlar**,** hücrelerden tüm vücuda salınan ve hücreler arası iletişimi sağlayan küçük hücre dışı veziküller olup salındıkları hücreye özgü çeşitli yapılar taşırlar. Bunlara örnek olarak spesifik mikroRNA, protein ve metabolitler verilebilir. Kaynaklandıkları hücrelere benzer ön onarıcı fonksiyonlara sahiptirler. Hücresel kaynakların birçok varyasyonundan gelen eksozomların klinik öncesi çalışmada iyileşmeyi artırdığı bildirilmiştir (Falanga vd., 2022).

5.3.8. Büyüme Faktörleri ve Sitokinler

Yara iyileşmesinde topikal büyüme faktörü olarak trombosit kaynaklı büyüme faktörü (PDGF), diyabetik nöropatik ayak ülserlerinin tedavisi için FDA tarafından onaylı ilk kullanıma sunulan topikal rekombinant büyüme faktörüdür. Bu onay aynı zamanda yara debridmanının önemini vurgulamaya yardımcı olmuş olup ancak PDGF de dahil olmak üzere topikal büyüme faktörlerinin kullanım sınırlamaları vardır. Kronik yaralarda iyileşmeyi teşvik etmede büyüme faktörlerinin beklenmeyen başarısızlığının nedenleri arasında; yetersiz topikal formülasyon, yara yatağına penetrasyon eksikliği, proteinin yara yatağına saldırması sayılabilir. Büyüme ve

gelişme sürecinde canlıların hayatlarını sürdürmeleri için yaşamları boyunca devam eden kemotaksis, hücre proliferasyonu, büyümesi ve farklılaşması gibi hücresel olaylar düzenlenerek, organizmanın gereksinimlerine göre kimyasal ileti molekülleri üretilir. Bu kimyasal ileti moleküllerinden biri olan polipeptit yapıdaki büyüme faktörleri, hücre bölünmesini aktif hale getiren, inaktive eden veya özelleşmiş hücrelere farklılaşmasını başlatan ve çok az miktarlarları ile bile etkili olabilen proteinlerdir. Sitokinler, düşük molekül ağırlıklı hücresel düzenleyici küçük proteinler veya glikoproteinlerdir. Vücudun farklı dokularında çeşitli hücreler tarafından belli uyarılara karşı salgılanıp farklı biyolojik olayları kontrol ederler.

Büyüme faktörleri ve sitokinler yara iyileşmesinde önemli rol oynarlar. Büyüme faktörleri; hücrelerin bölünmesi, migrasyonu, farklılaşması, protein ve enzim üretiminde görev alır. Yara iyileştirici özelliklerini, anjiogenezi ve hücresel çoğalmayı uyarmak yoluyla gösterirler. Bu nedenle büyüme faktörleri yara iyileşmesinin tüm evrelerinde önemli bir yer tutar. Sitokinler ise yara iyileşmesinde en önemli etkilerini hücre bölünmesi ile gerçekleştirirler. Bunlar sonuç olarak yaranın oluşmasından itibaren kanamanın durdurulması, vazokonstrüksiyon, trombosit tıkacı, pıhtılaşma ve fibröz organizasyonunda görev alırlar. Trombositlerden salınan bazı sitokinler vazokonstrüksiyona neden olarak trombosit tıkacının oluşumuna neden olur. Pıhtıyı oluşturan faktörler inflamatuar etkiyi başlatan büyüme faktörleri ve sitokinleri salgılarlar. Vasküler endotelyal büyüme faktörü (VEGF), trombosit kaynaklı büyüme faktörü (PDGF) ve fibroblast büyüme faktörü (FGF) gibi büyüme faktörleri kronik yaralarda aşağı regüle edilir ve bu da büyüme faktörleri ve sitokinlerin topikal olarak uygulanmasını düşündürmektedir. Büyüme faktörleri; inflamatuar hücrelerin ve fibroblastların yara bölgesine alınmasını teşvik etmek için kemotaktik ajan gibi hareket eder, hücresel proliferasyonu uyarmak için mitojenler gibi davranır, anjiyogenezi ve kan damarlarının yenilenmesini uyararak hücre dışı matriks sentezini kolaylaştırarak yara onarımına katkı sağlarlar. Yara iyileşmesinde incelenen büyüme faktörleri EGF, VEGF, FGF, PDGF, dönüştürücü büyüme faktörü-beta 1 (TGF-β1) dir. Sistematik bir derleme ve meta-analizler büyüme faktörlerinin venöz staz ülserlerinin iyileşmesinde etkili olduğunu, yara iyileşmesini plaseboya kıyasla % 48.8 oranında artırdığını ve kontrollere kıyasla yan etkilerde bir fark göstermediğini göstermiştir (Hoang vd., 2022).

5.3.9. Topikal Ozon Tedavisi

Diyabetik ayak hastalarında lokal ozon tedavisinin kontrol grubuna göre glisemik kontrolü iyileştirdiği, oksidatif strese karşı koruyucu olduğu, organik peroksitlerin seviyesini normale getirdiği ve süperoksid dismutazı aktive ettiği bildirilmiştir. Süperoksidin diyabet patolojisi ve komplikasyonları ile ilgili birçok metabolik yol ile ilişkili olduğu bilinmektedir. Topikal ozonun tıbbi kullanımı onun antioksidan, immunostimülan ve antimikrobiyal aktivitelerine dayanmakta olup antibiyotik direncini önlemede alternatif olarak görülmektedir (Sciorsci vd., 2020). Ozonun topikal formu olan ozonlanmış yağ uygulamasının, yaralanma bolgesinde kollajen sentezini ve fibroblast proliferasyonunu teşvik ederek, PDGF, TGF-β ve VEGF gibi büyüme faktörlerinin ekspresyonunu artırarak akut kutanöz yara onarımını hızlandırabileceğini göstermektedir (Kim vd., 2009).

5.3.10. Topikal İnsulin Tedavisi

Pankreasın beta hücreleri tarafından salınan insülin karbonhidrat, protein ve lipit metabolizmasının vazgecilmez bir kompenenti olup hücreye glikoz ve aminoasit girişinde reseptor görevi üstlenir (Özaydın vd., 2018). İnsülin günümüzde; yara iyileştirici, kan şekerini düşürücü, yaşlanmayı geciktirici, hücre kültürü, organ muhafazası ve septik şoku önleme gibi amaçlarla kullanılmaktadır (Roy & Bhattacharjee; 2020).

İnsülin, karmaşık etki mekanizması ile DM tedavisinde kullanılır ve ayrıca komplikasyonların gelişmesini önlemede önemli rolü vardır. İnsülinin enerji metabolizmasının, protein sentezinin, hücre farklılaşmasının ve büyümesinin düzenlenmesindeki rolü; bu hormonun yara iyileşmesinin düzenlenmesinde de önemli bir rol oynayabileceğini düşündürmüştür. Diyabetik hastalarda yara iyileşmesindeki gecikmelerden sorumlu önemli bir faktörün de, derideki eksik insülin olduğu öne sürülmüştür. İnsülin farklı hücre tiplerinin büyümesini ve gelişimini uyardığı için fibroblastlar, keratinositler ve endotelyal hücreler tarafından proliferasyonu, migrasyonu ve sekresyonu etkilenir (Apikoglu-Rabus vd., 2010).

İnsülinin keratinosit ve fibroblast dahil olmak üzere tüm hücre tiplerinde geniş bir tirozin kinaz reseptörleri sınıfına ait transmembran moleküller olan kendi reseptörlerini aktive ettiği bildirilmiştir. Keratinositlerde proliferasyon, hücre farklılaşması, migrasyon ve glikoz taşınması insülin reseptörleri yoluyla

düzenlenirken fibronektin, kollajen ve matriks proteinlerinin üretimi de insülinden etkilenir (Emanuelli vd., 2016).

Chen vd. (2012), topikal insülin uygulamasının makrofajların miktar ve işlevini düzenleyerek yara inflamatuar yanıtını baskıladığı, yara makrofaj infiltrasyonunu artırdığı ve inflamatuar mediatörlerin salgılanmasını kolaylaştırdığını bildirmiştir.

Li vd. (2015), topikal insülinin anjiyopoietin-1'i düzenleyerek yaralarda damar gelişimini hızlandırdığını ortaya koymuştur.

Azevedo vd. (2019), topikal insülinin sağlıklı ve diyabetik hayvanlarda inflamatuar fazın süresini azalttığını, yaranın yeniden epitelizasyonunu, yara kontraksiyonunu ve ikinci derece yanıklarda kollajen birikimini arttırdığını göstermiştir.

Lee vd. (2019), insülin yüklü nanolifli yapı iskelelerinin diyabetik yarada epitelizasyonu teşvik ederek onardığını bildirmiştir.

Özaydin vd. (2018), diyabetik ve nondiyabetik farelerde oluşturulan tam kalınlıkta açık yara sağaltımında topikal NPH insulin kullanımının her iki grupta da iyileşmeye katkı sağladığını belirtmiştir.

Diyabetik yaralarda topikal NPH insulin uygulamasının keratinosit göçünü, reepitelizasyonu, fibroblastik aktiviteyi ve monosit/makrofaj kemotaksisini artırdığı, inflamasyonu değiştirerek epitelizasyonu ve neovaskularizasyonu hızlandırdığı ve yaranın yeniden şekillenmesini desteklediği bilinmektedir. NPH insülin topikal olarak düşük maliyetli ve potansiyel yara iyileştirme yeteneğinden dolayı, pansuman, biyo-yapışkan ve hidrojeller tarzında yara bölgesine uygulanmakta olup umut verici sonuçları bildirilmektedir (Zhao vd., 2017; Yu vd., 2019).

5.3.11. Nitrik Oksit (NO) Tedavisi

Tıpta kronik yaraların ve deri enfeksiyonlarının tedavisinde termal olmayan soğuk atmosferik plazma (CAP) dan üretilen nitrik oksit (NO) gaz kullanımı yeni bir yaklaşım sunmaktadır. NO, radikal karakteri nedeniyle fizyolojik ve patofizyolojik fonksiyonlara ve özelliklere sahip biyolojik bir sinyal ve efektör molekülüdür. NO serbest bırakıldıktan sonra, hücre zarları arasında kolayca yayılabilir. NO, merkezi ve periferik sinir sisteminde bir nörotransmitter olarak önemli işlevlere sahiptir. Düşük NO konsantrasyonları hücre proliferasyonunu önemli ölçüde arttırırken daha yüksek NO konsantrasyonlarında keratinositlerin proliferasyonunda inhibisyon gözlenmiştir.

NO nun yüksek konsantrasyonları hücresel olarak toksiktir. NO; spesifik olmayan veya doğuştan gelen bağışıklık tepkisinde ve patolojik mikroorganizmalara ve tümör hücrelerine karşı organizmanın korumasında önemli bir rol oynar. NO hücre zarını ROS kaynaklı lipit peroksidasyona karşı koruyan bir antioksidan görevi görür ve tüm deri hücreleri tarafından nitrik oksit sentazlarca üterilir. NO, antibakteriyel, gen düzenleyici özellikleri, fibroblast, keratinosit, monosit ve makrofajların çoğalması ve farklılaşmasındaki etkileri ile doku rejenerasyonunda çok önemli bir ajan olarak görülmektedir. Fizyolojik yara iyileşmesinin ilk 72 saati boyunca, uyarılmış nötrofiller ve makrofajlar tarafından üretilen NO'nun vazodilatatör ve antimikrobiyal etkileri vardır. Kutanöz bir yaralanmada, yara kenarında keratinositler iNOS'u güçlü bir şekilde sunarlar. Üretilen NO, yara iyileşmesinin diğer aşamalarında, keratinositlerin ve fibroblastların proliferasyonunu ve dolayısıyla yeniden epitelizasyonu uyarır ve hayvan modellerinde kollajen sentezini arttırdığı bildirilmiştir. Diyabetik hastalarda bozulmuş yara iyileşmesi, azalmış NO konsantrasyonları ile ilişkili bulunmuştur. Bununla beraber immün sistemin baskılandığı durumlarda bağışıklık hücrelerinin sayısının azalmasına, yara iyileşmesinin gecikmesine NO nun enzimatik üretiminin bozulması neden olur.

Tüm bu bulgular, NO'nun sadece yara iyileşmesi ve deri hücre korumasında değil, topikal olarak uygulandığında NO donörlerinin terapötik potansiyelinde de kilit rolünü vurgulamaktadır. Enzimatik NO sentezi normal iyileşen yaralarda çoğunlukla iyileşmenin erken evresinde (inflamatuar evresi) inflamatuar hücrelerden kaynaklanır. Daha az olarak sentezlenmesine dermal hücreler katkıda bulunur (Şekil 4), (Suschek & Opländer; 2016).

Şekil 4

Yara İyileşmesi Sırasında Yarada Nitrik Oksit (NO) Seviyesi

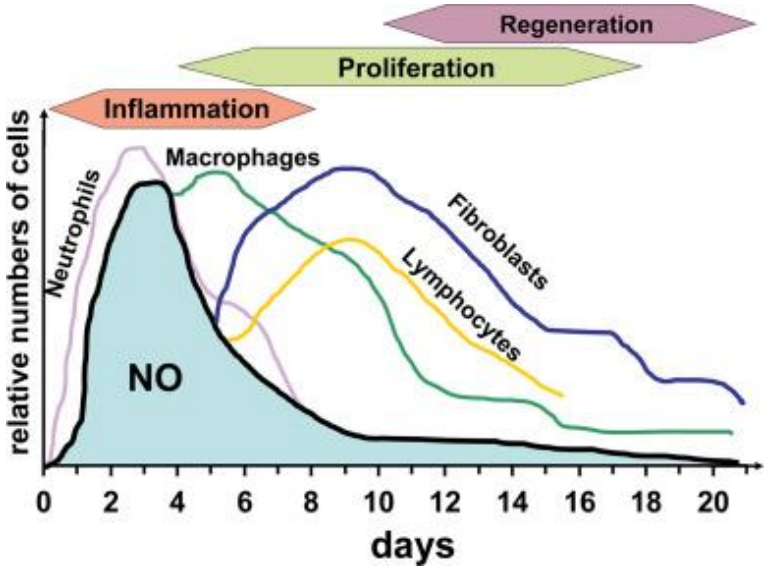

https://www.sciencedirect.com/science/article/pii/S2212816616300051

Bağışıklığı baskılanmış veya diyabetik farelerde topikal NO tedavisinin yara iyileşmesini hızlandırdığı, yara bölgesinde kollajenasyonu ve anjiogenezisi artırdığı ve inflamatuar evreyi azalttığı bildirilmiştir (Weller R & Finnen, 2006; Blecher vd., 2012; Suschek & Opländer; 2016).

Bu olumlu etkilerine rağmen NO üzerine az sayıda çalışma bulunmaktır. İki yıl süre ile kronik iyileşmeyen bacak ülserlerinde 14 gün boyunca NO gaz uygulamasının yara alanında önemli bir küçülmeye ve reepitelizasyona neden olduğu belirtilmiştir. Tedaviden altı hafta sonra yara % 90 oranında iyileşmiştir (Miller vd., 2004).

Diyabetik veya periferik arter hastalığı olan hastalarda, deri veya yara bölgesindeki zayıf mikrosirkülasyon kronik bakteriyel kontaminasyonun da eklenmesi ile yara iyileşmesinde gecikmeye neden olur. Bu anlamda NO damar genişletici etkisi ile kan akışını uyarır ve deride mikro dolaşımı iyileştirir. Sağlıklı insan gönüllülerin ön kollarına NO uygulandığında, lokal veya sistemik yan etkiler olmaksızın önemli bir doza bağımlı vazodilatör etki ve artan kan akışı gözlemlenmiştir (Khan vd., 2003).

Bununla beraber NO, anormal dijital vazokonstriksiyona neden olan Raynaud sendromlu hastaların parmak uçlarına topikal olarak uygulandığında hem mikrodolaşım hacminde hem de akışında bir artışa neden olmuştur (Tucker vd., 1999).

NO' nun ekzojen antibakteriyel bir ajan olarak kullanılması; Metisiline dirençli Staphylococcus aureus (MRSA), Escherichia coli, Pseudomonas aeruginosa ve Candida albicans ile enfekte yaraların tedavisinde umut verici bir yaklaşım olarak görülmektedir. NO donörü olarak asitleştirilmiş nitritin MRSA ile enfekte yara enfeksiyonunu etkili bir şekilde % 60 oranında temizlediği gösterilmiştir (Ormerod vd., 1999). Ek olarak, NO'nun topikal uygulaması cilt mikozları ve mantar enfeksiyonları olan hastalarda olumlu etkiler göstermiş ve bir fare modelinde kutanöz leishmaniasis üzerinde topikal NO tedavisinin etkinliği doğrulanmıştır (Costa vd., 2013).

CAP (soğuk atmosferik plazma), dikkate değer miktarda NO ve NO2 içerdiği için NO biyoyararlanımının modülasyonu yoluyla farklı deri ve yara durumlarının tedavisinde makul bir araç olarak görülmektedir. 'Plazon' adlı CAP cihazı tarafından üretilen NO gazı 318 adet diyabetik yarası olan hastaya uygulanmış ve bu uygulamanın 7. günden sonra geleneksel tedaviye kıyasla yara iyileşmesini hızlandırdığı ve bakteri yükünü azalttığı gösterilmiştir. CAP özellikle dekontaminasyon için kronik yaraların tedavisi ve lokal mikrosirkülasyonun düzenlenmesinde faydalı görünmektedir. Özellikle bir düğmeye dokunarak terapötik NO cihazlarının kullanılabilir hale getirilmesi umut verici olarak görülmektedir. Bunun yanında dengesiz ve pahalı NO vericilerine ve asitleştirilmiş nitrit gibi kullanımı zor geleneksel NO dağıtım sistemlerine kıyasla da NO gazı uygulamaları birçok avantaja sahiptir. Bununla birlikte, CAP cihazlarının geliştirilmesinde amaç, ortaya çıkan kritik bir zarar olarak görülen ROT'u en aza indirmek ve NO'yu en üst düzeye çıkarmak olmalıdır. Son dönemde yara iyileşmesinde ve mikrosirkülasyonun düzenlenmesinde gündemde olan CAP/NO cihaz kullanımı umut vericidir ancak başarı oranını en üst seviyeye çıkartmak NO kanalını ve kullanılabilirliğini optimize etmek için plazma sarfiyatı üzerinde tedavi yolunun daha fazla çalışılması gerekir (Suschek & Opländer, 2016).

BÖLÜM III

Gereç ve Yöntem

1. Çalışma Materyali

Çalışmada ortalama 250 gr ağırlıkta, 6 aylık toplam 24 adet rat kullanıldı. Gruplar kendi arasında rastgele 4 eşit gruba ayrıldı. Grup 1 (DK) diabetli kontrol, Grup 2 (Dİ) diabetli NPH insülin, Grup 3 (DNO) diabetli CAP/NO ve Grup 4 (DİNO) ise diabetli soğuk atmosferik NO + NPH insulin grubunu oluşturdu. Deney süresi 14 gün olarak belirlendi. Uygulamalar günde bir kez yapıldı. Çalışma; Yakın Doğu Üniversitesi Hayvan Deneyleri Yerel Etik Kurulu tarafından onaylandı (Karar No: 2021/141).

2. Diyabet Modeli

Diyabet, farelerde Saad vd. (1992)'nın önerdiği tekniğin modifikasyonu ile pH 6 ve 0.07 M sitrat tamponu içinde çözülmüş ve intraperitonal olarak uygulanan tek doz 50 mg/kg streptozotosin (STZ) ile uyarıldı (Sigma, St Louis, MO, ABD). Sıçanlar STZ uygulamasından 12 saat önce ve 4 saat sonra aç bırakıldı ve tüm hayvanların kan şeker seviyeleri; 1. gün, 2. gün ve 14. günde kuyruk venasından alınan kandan dijital şeker ölçer (HMD Gluco Leader) ile ölçüldü. İlk gün tüm deneklerin içme suları %15'lik dekstrozdan oluşturuldu ve STZ enjeksiyonundan sonra kan şekeri 200 mg/dL'nin üzerinde sabit seviyelere ulaştığında diyabet oldukları kabul edildi (Riedl vd., 2011).

3. Anestezi ve Yara Modeli

Hayvanlar 100 mg/kg ketamine hidroklorür (Ketamine %10, 25ml flakon, Dutch Farm) ve 10 mg/kg ksilazin hidroklorür (VETAXYL® % 2, 50ml vial, VET-AGRO) ile intraperitoneal olarak anestezi altına alındı. Yara modeli oluşturulmadan önce 1 ml/kg meloksikam (BAVET MELOKSİCAM®) sc olarak uygulandı. Ratlarda panniculus karnozus kas kontraksiyonu ile küçük yaraların kontraksiyon fazı ile kendiliğinden küçüleceği göz önüne alınarak epidermis, dermis ve panniculus carnosus'u kapsayan 3 cm çapında sağ lateral sırt bölgesinde aynı cerrah tarafından eksizyonel yara modeli oluşturuldu (Dorsett - Martin, 2004).

4. Yara Alanı ve Yara Kontraksiyon Hızı Ölçümleri

Aynı araştırıcı tarafından, yara oluşum günü, 3. 7. ve 14. günlerde bir cetvel kullanılarak çekilen fotoğraflar ImageJ 1.53k freeware (National Institutes of Health, Rockville, MD) yazılım programına aktarılarak yara alanları cm^2 olarak kaydedildi (Aragón-Sánchez J vd., 2017). Bununla beraber; 0-3, 0-7 ve 0-14 günler arası yara kontraksiyon hızları hesaplandı ve gruplar arası karşılaştırmalar yapıldı ([Created Wound Area – Measured Wound Area] / Created Wound Area x [100] (Bae vd., 2012, Anuk vd., 2016).

5. NPH İnsülin Pomad Hazırlama ve Uygulama

NPH insülin pomad; 5 ml insülin (Humilin NPH 100 IU/ml, Lilly) 95 g katı medikal vazelin ile homojen olarak karıştırılarak hazırlandı (Özaydın vd., 2018). Dİ grubunda ve DİNO grubunda topikal pomat uygulamaları günde bir kez, 2 mm kalınlıkta ince bir tabaka halinde yara bölgesine sürülerek ve yaradan emilene kadar hafifçe ovularak, DİNO grubunda ise NO uygulamasını takiben yapıldı.

6. CAP/NO Uygulaması

Çalışmada kullanılan Cold Atmosferic Plazma / Nitrik oksit (CAP/NO) cihazı (Inosante Medical Inc/TURKEY), veteriner hekimlikte biyolojik dokulara NO içeren gaz karışımı vermek için dizayn edilmiş, hücre membranından yüksek oranda geçebilme kabiliyetine sahip, hücre reseptörlerine ihtiyaç duymadan tüm organ ve dokulara etki eden sinyal molekülü fonksiyonu gören ekzojen nitrojen monoksit (NO) üretir. Biyolojik dokulara NO içeren gaz karışımı vermek için dizayn edilmiş olan CAP/NO uygulaması, DNO ve DİNO grubunda yaraların periferinden merkeze ve merkezden perifere spiral hareketller ile 200 ppm dozunda, günde bir kez, 1.5 dakika ve 2 mm uzaklıktan uygulandı.

7. Histolojik Değerlendirmeler

Deney süresi sonunda genel anestezi altında deneklerden doku örnekleri alındıktan sonra ötenazi uygulandı. Deri örnekleri, yara alanı ve çevresindeki 0,5 cm sağlam dokuyu da kapsayacak şekilde cerrahi makas ile alınarak, %10 formaldehit ile tespit edildi. 24-48 saat tespit süresi sonunda dokular dereceli alkol serileri ve ksilolden geçirilerek (Leica Biosystems) parafine gömüldü. Hazırlanan parafin bloklardan mikrotom (Leica Biosystems) ile 4-5 µm kalınlığında seri kesitler alındı.

Rahman vd. (2019)'nin yöntemi; inflamasyon, anjiyogenez, kollajen organizasyonu ve epitelyal rejenerasyonu değerlendirmek için kullanıldı.

8. Gen ifade Analizleri

8.1. Toplam RNA Ekstraksiyonu ve Kantitasyonu

Tedavi öncesi iyileşme prosedürünün ilk gününde ve tedavinin 14. gününde yaklaşık 30 mg yara dokusu toplandı. Tüm doku örnekleri daha sonra acilen sıvı nitrojen içinde donduruldu ve toplam RNA hazırlığından önce -80 °C'de saklandı. Yara dokularından toplam RNA izolasyonu Trizol™ Reaktifi (Invitrogen, Carlsbad, CA, ABD) kullanılarak üretici firmanın talimatlarına göre gerçekleştirildi. RNA miktarı ve saflığı NanoDrop™ 1000 Spektrofotometre (Thermo Scientific, Wilmington, Delaware ABD) ile belirlendi. İzole edilen RNA örneklerinden cDNA sentezi, OligodT primerleri kullanılarak RevertAid First Strand cDNA Synthesis Kit (Fermentas, Kanada) kullanlarak gerçekleştirildi.

8.2. Kantitatif Gerçek Zamanlı PCR (QRT-PCR) ile Gen Ekspresyon Analizi

IL-8, VEGFA, TGF-β1 ve NOS2'nin ekspresyon seviyeleri, SensiFAST™ SYBR No-ROX kiti kullanılarak LightCycler 480 II Real-Time PCR (Roche, Almanya) cihazı ile yapıldı. İzole edilen RNA'lardan sentezlenen cDNA'lar on kat dilue edilerek RT-PCR işlemi gerçekleştirildi. Tüm numuneler duplike olarak çalışıldı ve sonuçların ortalama değerleri daha sonraki hesaplamalar için kullanıldı. Çalışmada ilgili genlere ait spesifik primerler Universal Probe Library yazılımı tarafından dizayn edildi ve IDT (Skokie-USA) tarafından sentezlendi.

8.2.1. Veri Analizi

İstatistiksel analiz, SPSS yazılımı (Statistical Package for the Social Sciences 25.0, SPSS Inc, Chicago, IL, ABD) kullanılarak yapıldı. Nicel değişkenler ortalama ± standart sapma (S.D.) olarak ifade edildi ve nitel değişkenler yüzde olarak ifade edildi. Gen ekspresyon verileri, Döngü Eşiği (CT) değerleri olarak elde edildi (CT = logaritmik PCR grafiklerinin hesaplanmış bir eşik çizgisini geçtiği döngü sayısı). Her bir genin ekspresyonu, sırasıyla 2ΔΔCT yöntemi (ΔΔCT = hedef genin CT'si - temizlik

geninin CT'si) kullanılarak depolar arasında karşılaştırıldı. Yara kapanma hızı, kasılma hızı histolojik değerlendirme sonuçları ile ilgili olarak gruplar arasındaki farklılıkları değerlendirmek için, Conover post-hoc analizi ile bir Kruskal-Wallis testi (parametrik olmayan ANOVA) kullanılarak istatistiksel olarak analiz edildi. Çalışılan genlerin ekspresyon düzeyleri arasındaki korelasyon analizi Spearman Rank korelasyon testi ile değerlendirildi. İstatistiksel anlamlılık $P<0.05$ olarak alındı.

BÖLÜM IV

BULGULAR

1. Makroskopik-Klinik Bulgular

Yapılan klinik gözlemlere göre; tedavi başlangıcında (0. gün) tüm çalışma gruplarında yaraların aynı boyutta olduğu gözlendi.

Üçüncü günde sadece DK grubunda yara kontraksiyonu gözlenmedi.

Beşinci günde DNO grubu hariç DK, Dİ ve DİNO gruplarında purulent akıntı ve yara yüzeyinin düzensiz görünümü gözlendi.

Yedinci günde DK grubu dışında, DİNO grubu ve diğer gruplarda yara yüzeyinin küçülmesinde hızlanma gözlendi.

Yedinci gün ile 12. gün arasındaki dönemde Dİ ve DİNO gruplarında tüm akıntıların kaybolduğu ve DNO grubunda yaranın kontraksiyon hızının artarak iyileşme durumuna ulaştığı gözlendi.

Ondördüncü günde kontrol grubundan farklı olarak DNO (Diyabetik Nitrik Oksit) grubundaki deneklerin çoğunda yaralarının kapandığı ve tüylenmenin başladığı, bunu Dİ (Diyabetik İnsülin) ve DİNO (Diyabetik İnsülin + Nitrik Oksit) grubunun takip ettiği görüldü (Şekil 5).

Bununla beraber DK (Diyabetik Kontrol) grubunda 3. ve 7. günlerde yara bölgesinde enfeksiyon göstergesi olan jelatinimsi biyofilm ve akıntı varlığı ile orantılı olarak yaranın küçülmediği gözlendi.

DK grubunda yara yüzey alanı ve yara kontarksiyon hızı açısından sadece DNO grubunda 0. gün ile 14. gün arasında yara alanı küçülmesi (P=0,034) ve kontarksiyon hızı (P=0,021) açısından anlamlı fark gözlendi (Şekil 6 A, B).

Şekil 5

Klinik Gözlemlere Göre Gruplar Arası Yara Alanı Küçülme Oranları

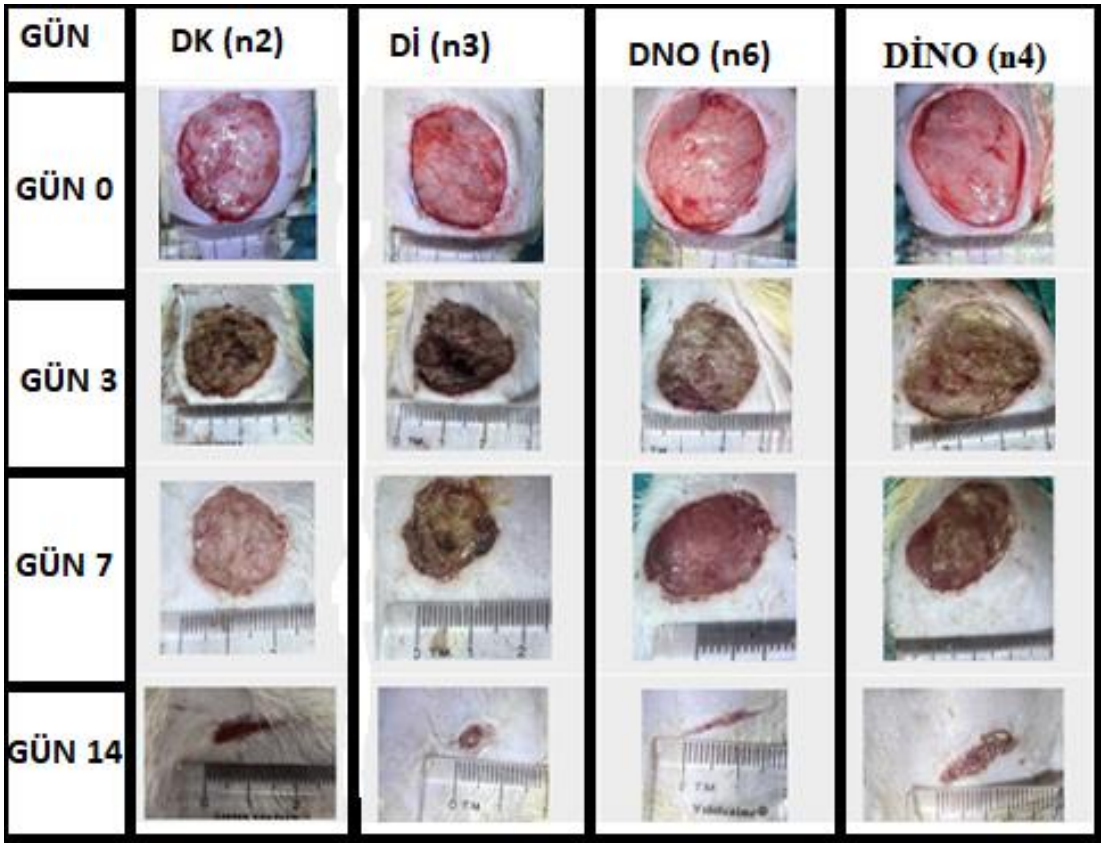

Şekil 6

DNO Grubunda Yara Yüzey Alanı küçülmesi (A) ile Kontraksiyon Hızı Grafiği (B).

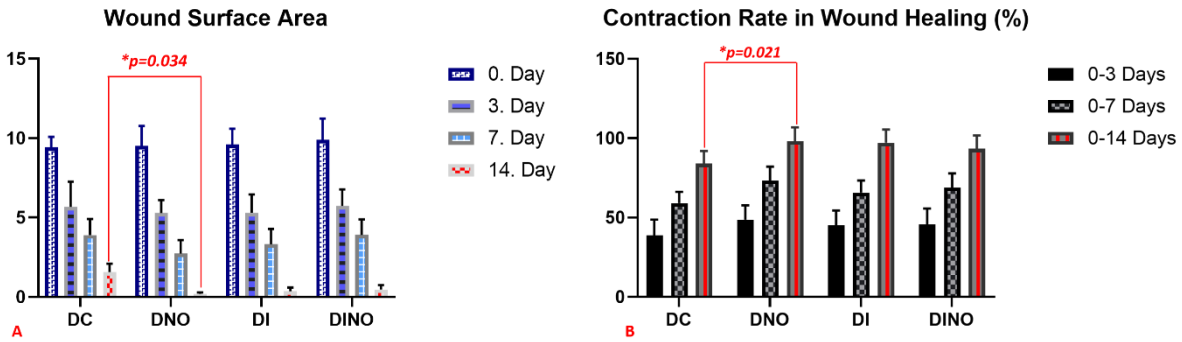

2. Histolojik Bulgular

DK grubuna ait olgularda yara alanında epitelizasyonun % 50 den daha az oranda oluştuğu bir kısmında ise hiç oluşmadığı gözlendi. Epidermis altında artmış fibroblast hücre aktivasyonu, kollajen liflerin ince-düzensiz olduğu, demetleşme yapmadıkları, konjesyonun belirgin olduğu, çok sayıda kapillerin yüzeye dik olarak yerleştiği ve esas olarak nötrofillerin oluşturduğu inflamasyon ve ödem tespit edildi (Şekil 7 A, B, C).

Dİ grubunda epitelin DK grubuna göre daha iyi organize olduğu, dermis tabakasında artmış kapillerlerin varlığı, nötrofil hücrelerin azlığı, artmış fibroblastik aktivite, epitel altı bölgede şekillenmeye başlamış kollajen demetler ile iç bölgede ince kollajen liflerin varlığı tespit edildi (Şekil 7 D, E).

DNO grubunda yara alanının geniş bir kısmını kapsayan epitelizasyon, yüzeye dikey duruşlu kapillerler, azalmış nötrofil sayısı gözlenmekte olup, Dİ ve DİNO grubuna göre dermiste kollajen liflerin daha yoğun olduğu ve demetleşmenin başladığı belirlendi (Şekil 7 F, G, H).

DİNO grubunda epitel organizasyonunun orta derecede (% 50 üstünde) oluştuğu, kapiller konjesyonun azaldığı, kollajen organizasyonunun insülin grubuna benzediği tespit edildi. Bazı deneklerde epitelizasyonun düşük oranda olduğu ve inflamasyon artışı gözlendi (Şekil 7 I, J).

Şekil 7

İnflamasyon, Epitelizasyon ve Kollajenasyon Açısından Gruplar Arası Değerlendirme

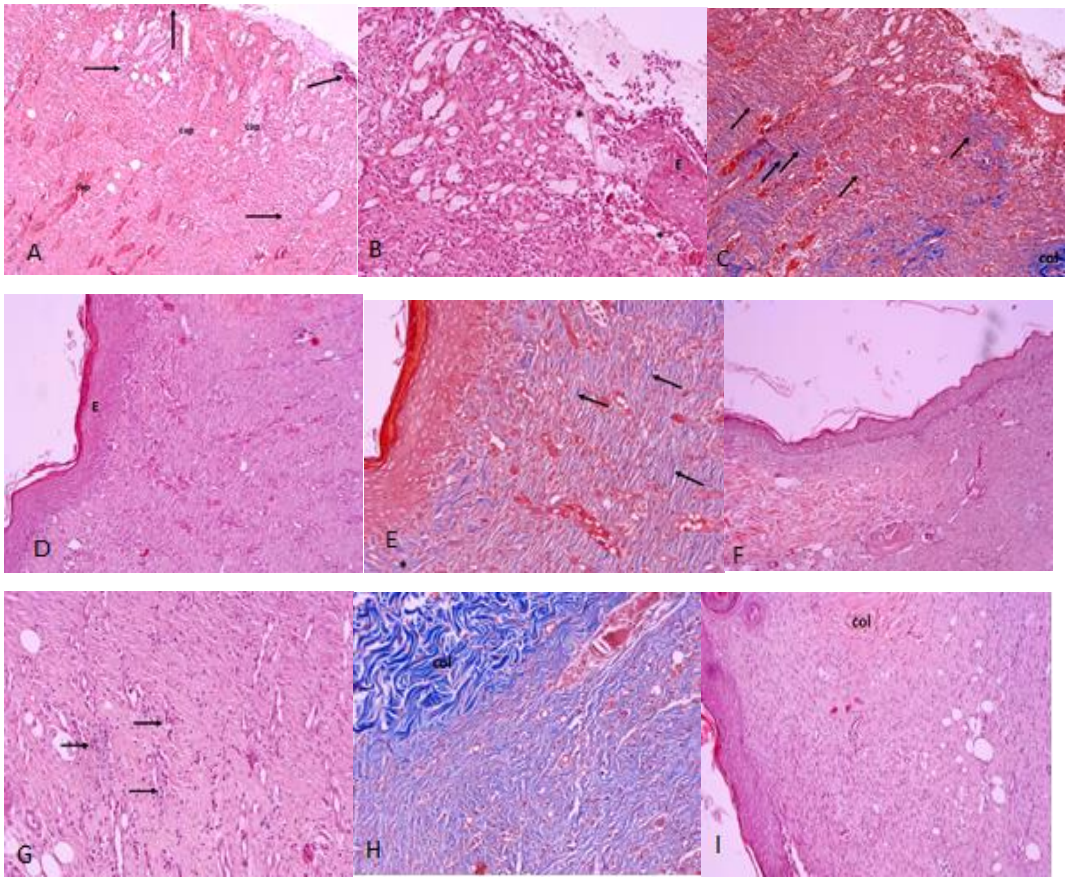

A. DK grubunda gelişmeyen epitelizasyon, yüzeye dik kapiller ve inflamatuar hücreler (oklar). Hematoksilen boyama X10.

B. Büyük ölçüde nötrofillerden oluşan inflamatuar hücreler. Epitel (E), ödemli alanlar (*). Hematoksilen-eozin boyama X20.

C. DK grubundaki tıkalı kılcal damarlar, düzensiz mavi boyalı kolajen lifleri (oklar) ve bozulmamış dermisteki kolajen lif demetleri (col) arasında artan fibroblastik aktivite. Masson trikrom boyası X10.

D. Dİ grubunda epitelin DK grubuna göre daha iyi organize olduğu gözlenmekte, dermis tabakasında kılcal damarlar ve azalmış nötrofil hücrelerinin varlığı gözlenmekte. Hematoksilen-eozin boyama X10.

E. Dİ grubunda artmış fibroblastik aktivite, subepitelyal bölgede (*) oluşmaya başlayan mavi boyalı kollajen demetler ve iç bölgede ince kollajen lifler (oklar) görülmekte. Masson Trichrome boyası X20.

F. NO grubunda Dİ ve DİNO gruplarına göre daha fazla alanda epitelizasyon oluştuğu görülmekte. Hematoksilen-eozin boyama X10.

G. NO grubunda yüzeye dik olan ve konjesyon içermeyen çok sayıda kılcal damarlar görülmekte. Nötrofillerin yer yer azaldığı ve lenfositlerin arttığı dikkat çekmektedir (oklar). Hematoksilen-eozin boyama X20.

H. NO grubunda Dİ ve DİNO gruplarına göre dermiste daha yoğun kollajen lifler ve demetleşme, bozulmamış dermis X20'de kollajen demetler (col) görülmekte.

I. DİNO grubunda epitel organizasyonu, kapiller konjesyon ve inflamasyonun azlığı gözlenmekte. Sağlam dermis alanında kollajen demetleri (col) gözlenmekte. Hematoksilen boyama X10.

J. DİNO grubunda kollajen liflerinin tam olarak organize olmadığı ve ince çaplı kollajen liflerin olduğu gözlenmekte. Masson Trichrome boyama X20.

Epitelyal rejenerasyon, inflamatuar hücre sayısı, anjiyogenez-konjesyon ve fibroblast aktivasyonu-kollajen lif organizasyonu açısından istatistiksel olarak değerlendirildiğinde; epitelyal organizasyonun ortalama değeri; DK grubunda DNO grubuna göre anlamlı olarak düşük bulundu (p=0,02). Ortalama inflamatuar hücre sayısı DNO grubunda en düşük, DK grubunda en yüksek bulunurken, Dİ ve DİNO gruplarının ortalama değeri DNO grubuna göre anlamlı olarak yüksek bulundu (p=0,002). Kollajen organizasyonu ortalaması DK grubunda diğer 3 gruba göre anlamlı olarak düşük bulundu (P=0.006). Ortalama anjiyogenez açısından dört grup arasında anlamlı fark gözlenmedi (Tablo 1).

Tablo 1.

Verilerin Conover Post-Hoc Analizi ile Kruskal-Wallis Testi (Parametrik Olmayan ANOVA) Analiz Sonuçları

PARAMETRE	Grup	N	Mean	SD	*P**
EPİTEL ORGANİZASYONU	DK	6	.50[a]	.548	***0.020***
	Dİ	6	1.33[ab]	1.033	
	DNO	6	2.00[b]	.632	
	DİNO	6	1.50[ab]	.548	
İNFLAMATUAR HÜCRE SAYISI	DK	6	3.00[c]	.000	***0.002***
	Dİ	6	2.17[b]	.753	
	DNO	6	1.33[a]	.516	
	DİNO	6	2.17[b]	.408	
ANJİYOGENEZ	DK	6	2.67	.516	0.867
	Dİ	6	2.83	.408	
	DNO	6	2.83	.408	
	DİNO	6	2.83	.408	
KOLLAJEN ORGANİZASYONU	DK	6	.33[a]	.516	***0.006***
	Dİ	6	1.50[b]	.548	
	DNO	6	1.83[b]	.408	
	DİNO	6	1.50[b]	.548	

DK: Diyabetik Kontrol Grubu; Dİ: Diyabetik İnsülin Grubu; DNO: Diyabetik Nitrik Oksit Grubu; DİNO: Diyabetik İnsülin + Nitrik Oksit grubu.

3. Yara Dokularında Gen İfade Analiz Sonuçları

Tüm tedavi gruplarından tüm ratlarda tedavi öncesi iyileşme prosedürünün birinci ve 14. gününde İL-8, VEGFA, TGF-β1 ve NOS2 ekspresyon seviyeleri incelendi. Tedavi öncesi iyileşme prosedürünün ilk gününde tüm çalışma gruplarından toplanan dokular arasında mRNA ekspresyon seviyeleri benzerdi.

İL-8 mRNA ekspresyon seviyelerinin DK (Diyabetik Kontrol) grubundaki ratlarda tedavinin 14. gününde toplanan yara dokularına kıyasla, NO (Nitrik Oksit) grubundaki sıçanlarda tedavinin 14. gününde toplanan yara dokularında önemli ölçüde yukarı regüle edildiği gözlendi (P=0.026).

Bununla beraber NO grubundaki ratların yara dokularında kontrol grubundaki ratlara oranla VEGFA ve TGF-β1'in mRNA ekspresyon seviyelerinde 2 kat artış,

NOS2 geninin mRNA ekspresyon seviyelerinde ise 3 kat azalma gözlendi. DK grubunda ise bu farklılıklar anlamlı değildi.

Araştırılan genlerin ekspresyon seviyeleri arasındaki korelasyon analizleri Spearman korelasyon testi kullanılarak analiz edildiğinde 14. günde toplanan yara dokularında VEGFA'nın mRNA ekspresyon seviyeleri, TGF- β1'in mRNA ekspresyon seviyeleri ile pozitif korelasyon gösterdi (r=0.713, P=0.001) (Şekil 8).

Şekil 8

Tüm Gruplarda Birinci Gün (A) ve 14. Gün (B) mRNA Ekspresyon Seviyeleri

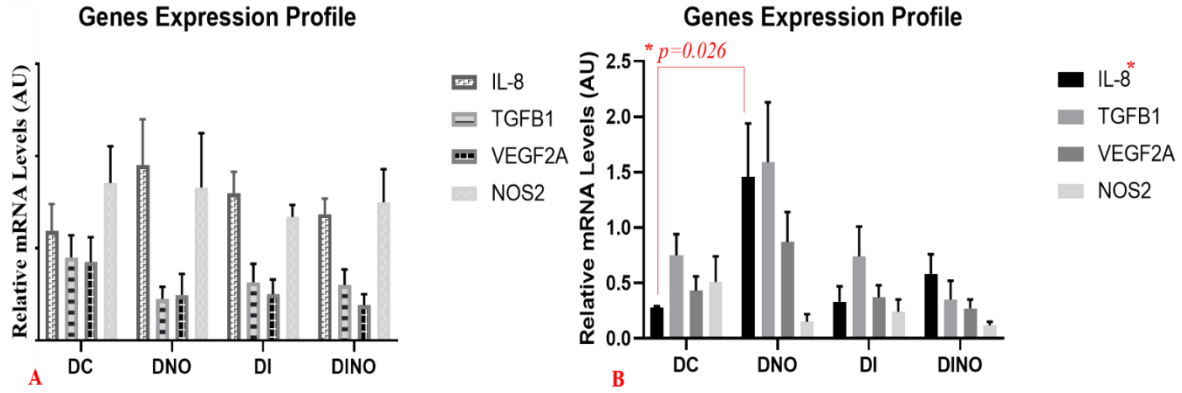

BÖLÜM V

TARTIŞMA

Diyabetik yaralar, herhangi bir aşamada hipergliseminin etkisiyle yara iyileşmesinin bozulduğu kronik yaralardır. Hiperglisemik ortam, biyofilm oluşumunu teşvik ederek yara iyileşmesini zorlaştırır (Burgess vd., 2021).

Bu çalışmada diyabetik yaralarda CAP/NO cihazının 200 ppm dozunda 1,5 dakika süreyle ve 2 mm mesafeden uygulanması yara alanının küçülmesine önemli katkı sağlamıştır. Çalışmada klinik gözlemlerimize göre, 3. günden itibaren kontrol gurubu hariç diğer gruplarda yaraların küçülmesi; NO ve NPH insülinin ayrı ayrı olumlu etkisine bağlanmıştır. Beşinci günde; DNO grubu hariç DK, Dİ, DİNO gruplarında yarada purulent akıntı ve düzgün olmayan yara yüzeyi ve biyofilm gözlenmesi NO nun tek başına güçlü bir antibakterial ajan olduğunu doğrulamıştır. Yedinci günden sonra DK grubu hariç tüm gruplarda yara alanı küçülmesinin hızlanması, 12. günde ise Dİ ve DİNO gruplarında da yara akıntısının ortadan kalkması gözlenmiş ve yara alanı küçülme hızı bakımından her iki grup da DNO grubuna yaklaşmıştır. Ondördüncü günde DNO grubundaki deneklerin çoğunda yaraların kapandığı ve tüylenmenin başladığı göz önüne alındığında ve yara alanı küçülme hızı değerlendirildiğinde NO nun bu anlamda en başarılı grup olduğu ve bunu insülin grubunun takip ettiği gözlenmiştir. Çalışmada, Dİ grubunda yara akıntısının varlığı, insülinin tek başına antimikrobiyal aktiviteye sahip olmadığı sonucuna varmamıza neden omuştur. Antibakteriyel olduğu bilinen ekzojen NO gazının NPH insülin pomad ile birlikte kullanımının klinik açıdan bir anlam ifade etmediği ancak ayrı ve aralıklı kullanımlarının çalışılması gerekliliği düşünülmüştür. DK grubunda diyabetin önemli komplikasyonu enfeksiyonun göstergesi jelatinimsi biyofilmlerin ve akıntının varlığı orantılı olarak yara alanınında küçülmeyi olumsuz etkilemiş ve tek başına NO nun subjektif antibakterial etkinliği gözlenmiştir.

Diyabette hipergliseminin kanda ROT (Reaktif Oksijen Türleri) ve RNS (Reaktif Nitrojen Türleri) oluşumuna neden olduğu bilinir. Normal şartlarda iyileşmeye katkı sağlarken, ROS/RNS seviyeleri bir dokunun antioksidan kapasitesini aştığında yaranın inflamatuar evreden proliferatif evreye geçişini engeller (Bansal vd., 2012). Diyabetik yaralarda bildirilen NO ihtiyacı birincil terapötik ajan olarak

doğrudan yaraya gaz halinde verilir ve tedavi dozu ve süresi terapötik gazın konsantrasyonu ve/veya akış hızı manipüle edilerek kontrol edilir (Shekhter vd., 2005; Ahmed vd; 2022).

Bu amaçla geliştirilen hava plazma ünitesi "Plason" tarafından üretilen ekzojen NO gazı; ratların hem aseptik hem de pürülant 300 mm^2 yaralarına günlük 500 ppm'lik dozda 60 sn uygulanmış ve cilt yaralarını iyileştirdiği, iyileşme süresini yaklaşık üçte bir oranında kısalttığı belirtilmişdir. Aynı çalışmada toksisite endişelerini azaltmak için, NO'nun 500 ppm'e kadar yüksek konsantrasyonlarının 6 gün boyunca günde bir kez 60 sn kullanımının aralıklı bir dozlama mekanizmasıyla dahi hem enfekte hem de temiz yaraları olan ratlarda doku hipoksisi ve mikrobiyal enfeksiyonda azalmanın ve anjiyogenezde artmanın olduğunu bildirmişlerdir (Shekhter vd., 2005).

Bu çalışmayı destekleyen başka bir çalışmada NO gazı fare lenfosit modelinde 5, 25, 75 ve 200 ppm dozlarında 8 saat süreyle kullanımının güvenli olduğu bulunmuştur. NO'nun 5-200 ppm konsantrasyonlarında kullanımı ECM'ye zarar vermemiş ve lenfosit proliferasyonunu arttırmıştır (Rezakhanlou vd., 2011).

Çalışmada yukarda bildirilen cihaza benzer şekilde ülkemizde geliştirilen ve atmosferik havadan NO gazı üreten bir cihaz ile 200 ppm dozda 1,5 dk ve 2 mm mesafeden NO dozlaması yapıldı. İlk gün, 3., 7. ve 14. günlerde çekilen fotoğraflar yara alanı küçülmesi açısından değerlendirildiğinde sadece DNO grubunda kontrol grubuna göre anlamlı bir fark bulundu (P=0.034). İlk gün ile 3. Gün, ilk gün ile 7. gün ve ilk gün ile 14. gün arası grupların yara kontraksiyon hızları değerlendirildiğinde sadece DNO grubunda kontrol grubuna göre anlamlı bir fark bulundu (P=0,021).

Sonuçlarımız, eksojen NO dozajlamasının yara alanı küçülmesine önemli katkı sağladığını belirten çalışmalarla tutarlı görüldü. Diyabetik ratlarda yara iyileşmesinde NO'nun tek başına kullanımının en iyi sonucu verdiği, NPH insülinin NO gazı ile kombine kullanımının ise istatistiksel açıdan anlamlı bir sonuç sağlamadığı gözlendi.

Topikal NPH insülin topikal olarak düşük maliyetli ve potansiyel yara iyileştirme yeteneğinden dolayı, pansuman, biyo-yapışkan ve hidrojeller tarzında yara bölgesine uygulanmakta olup umut verici sonuçları bildirilmektedir (Yu vd., 2019; Zhao vd., 2019).

Diyabetik yaralarda kronik inflamasyonun devamlılığı, inflamasyon fazından yara iyileşmesinin diğer fazlarına ilerlemesini engellediği için tedavide öncelik inflamasyonu kontrol etmek olmalıdır (Miller vd. 2004).

Çalışmada 4 grup arasında kronik ve durmuş yara iyileşmesi göstergesi olan inflamatuar hücre sayısı ortalaması DNO grubunda en düşük, Dİ ve DİNO gruplarının ortalama değeri DNO grubundan anlamlı düzeyde daha yüksek bulunduğu (p=0.002) ve en yüksek ortalamanın DK grubunda çıktığı için NO nun kronik inflamatuar reaksiyonu değiştirdiği kanısına varmamızı sağladı. Çalışmada epitel organizasyonuna ait ortalama değer DK grubunda DNO grubuna göre anlamlı düzeyde daha düşük bulunduğu için (P=0.02) NO' nun 14. Günde epitelizasyon skorunu artırdığı sonucuna varmamıza neden oldu.

Ghaffari vd. (2007), şiddetli Staphylococcus aureus ile enfekte yaraları olan tavşanlarda 200 ppm'lik 8 saatlik NO dozajlamada reepitelizasyon-anjiyogenezisin etkilenmediğini ancak kollajen birikimi ve yara gücünün arttığı ve sadece üç günlük tedavi sonrası bakteri yüklerinin bir log azaldığını bildirmiştir.

Bununla beraber Shekter vd. (2005), hem enfekte hem de temiz yaraları olan ratlarda 500 ppm'ye kadar 6 gün boyunca günde bir kez 60 sn uygulanan aralıklı NO dozlamasının anjiyogenezisde artışa neden olduğunu bildirmiştir. Çalışmada 200 ppm 1,5 dk NO dozlamasının anjiyogenez değerinde fark göstermemesi Ghaffari vd. (2007) bulgularını desteklemektedir. Çalışmadaki ortalama kollajen oluşumunun kontrol grubunda diğer üç gruba göre daha düşük olması (P=0.006), hem NO hem de insülin uygulamasının kollajen oluşumuna katkıda bulunduğunu düşündürmektedir.

Büyüme faktörleri, yara iyileşme süreci için hücresel tepkileri düzenleyen endojen sinyal molekülleridir ve akut yaraların aksine diyabetik yaralarda seviyelerinde genellikle dengesizlik gözlenir. Yüksek sitokin konsantrasyonları, uzamış bir inflamatuar faza ve MMP ın aşırı üretimine, ECM bileşenlerinin sürekli bozulmasına ve yeterince sağlanamayan büyüme faktörlerinin daha da bozulmasına neden olur. Bu proteinler doku hasarına tepki olarak yukarı regüle edilir ve trombosit, lökosit, fibroblast ve epitel hücreleri tarafından salgılanır (Öztopalan vd., 2017; Malone-Povolny vd., 2019).

VEGFA (Vascular Endotelial Growth Factor A), endotel progenitör hücrelerin (EPC) proliferasyonu ve migrasyonu yoluyla anjiyogenezin başlatılmasında önemli bir rol oynar. Normal yara iyileşmesinde anjiyogenezis, yaralanmadan 3 gün sonra yeni kan damarlarının ortaya çıkmasıyla başlar (Tonnesen vd., 2000; Werner vd., 2003). Diyabetli hastalarda, yara mikroçevresindeki hipoksi, yara bölgesine VEGFA alımı için ana uyarıcıdır. VEGFA salgılanması vasküler onarıma ve yeniden endotelizasyona katkıda bulunur ve endotelyal hücreler tarafından NO oluşumu azaldıkça diyabetik ayak ülserlerinde kan akışını desteklemek için çalışır (Yamakawa vd., 2019; Ahmed vd., 2022; Park vd. 2022).

TGF-β; hücre çoğalmasını, göçünü, ECM üretimini ve bağışıklık modülasyonunu düzenleyen yara iyileşmesi için etkili bir büyüme faktörüdür. TGF-β1 yaralarda fibrozise aracılık ederken, TGF-β3 skarsız iyileşmeyi destekler. TGF-β1, yaralanmaya akut yanıt olarak serbest bırakılınca bu ani salınım, yaraya makrofaj ve fibroblast kemotaksisinde kritik bir rol oynar (Mohajeri-Tehrani vd., 2014; Lichtman vd., 2016). TGF-β'nın ayrıca kollajen sentezini ve anjiyogenezi tetiklediği, spesifik hücre yüzey reseptörlerine bağlanarak keratinosit göçünü arttırdığı ve yeniden epitelizasyonu büyük ölçüde kolaylaştırdığı bildirilmiştir (Peplow vd., 2013; Lichtman vd., 2016; Öztopalan vd. 2017).

Çalışma grubuna ait doku örneklerinin mRNA ekspresyon seviyeleri değerlendirildiğinde; DK grubu ratlara kıyasla NO gruplarının yara dokularında 14. günde alınan örneklerde VEGFA ve TGF β1'in mRNA ekspresyon seviyelerinin 2 kat arttığı ancak anlamlı olmadığı gözlenmiş olsa da incelenen genlerin ekspresyon seviyeleri arasındaki korelasyon analizine göre 14. günde VEGFA ile TGF β'in mRNA ekspresyon seviyelerinin pozitif korelasyon gösterdiği belirlenmiştir ($r=0.713$, $p=0.001$).

NO gruplarında anlamlı olmasa da birbiriyle korelasyonlu olarak iki faktörün de NO grubunda yüksek bulunması hem anjiyogenezise hem de epitelizasyona katkı sağladığı sonucuna varmamıza neden oldu.

NOS2 tarafından yaralarda üretilen NO, VEGF ekspresyonunu arttırır, epitel rejenerasyonuna katkıda bulunur ve bir vazodilatatör olarak iskemik dokuya kan akışını iyileştirir (Marcinkiewicz vd., 1995). NOS2'nin aşırı ekspresyonu, güçlü bir

inflamatuar reaksiyonun gözlendiği septik şok ile de ilişkilendirilmiştir. İnflamasyon sırasında NOS2 ekspresyonundan sorumlu olan lipopolisakkarit (LPS) gibi bakteriyel ürünler, inflamatuar sitokinler tarafından indüklenen ve hücre içi patojenlere karşı konak savunmasında önemli bir role sahip olan M1 makrofajlardır. *İn vitro* fare makrofajları, LPS ve sitokinler dahil birçok uyarana yanıt olarak yüksek düzeyde NOS2 ifade eder (Bilir, 2022). Diyabette hipergliseminin NOS3 aktivitesini etkilediği ve bu nedenle ekzojen kaynaklardan topikal NO uygulamalarının önemli rol oynayacağı belirtilmiştir (Zahid vd., 2019; Ahmed vd., 2022).

TGF-β1 in esasen epitelizasyonun belirleyicisi olduğunu epitelizasyonun başlaması ile yara alanında yüksek seviyelerde bulunduğu, yara iyileşmesinin merkezi modülatörleri olan NOS2 ile etkileşime girerek genellikle NOS2 ekspresyonunu baskıladığı ve NO nun latent TGF-β1'i indükleyerek aktive ettiğinin belirtildiği çalışma ile hemfikir olmamızı sağladı (Marcinkiewicz vd., 1995; Shechter vd., 2005).

Aseptik ve pürülan yaralara günlük 500 ppm'lik dozda 60 sn NO dozlamanın yara iyileşmesine NOS izoformlarını (NOS1, NOS2, NOS3) artırarak katkı sağladığı belirtilmiştir. Bununla beraber diyabetik ratlarda 14. Günde yapılan analizlerde NO grubunda kontrol gruplarına kıyasla NOS2 ekspresyonunun anlamlı olmasa bile 3 kat azaldığının gözlenmesi, TGF-β1in epitelizasyonun başlamasından sonra yara iyileşmesinde yüksek seviyelerde bulunduğunun belirtildiği yara iyileşmesinin merkezi modülatörü olan NOS2 ile etkileşime girerek genellikle NOS2 ekspresyonunu baskıladığı çalışmayı destekler bulunmuştur (Forstermann vd., 2012).

IL-8; fibroblastlar, endotel hücreleri, monositler, T hücreleri ve nötrofiller için kemotaktik bir faktördür. İyileşmeyen insan yanık yaralarında yüksek seviyeleri gözlenmiş ve bozulmuş yara onarımı ile ilişkili olduğu öne sürülmüştür (Iocano vd., 2000). Bununla birlikte, IL-8'in keratinosit proliferasyonu üzerindeki *in vitro* uyarıcı etkisi bildirilmiştir. Bu kemokinin kimerik bir fare modelinde insan derisi greftleri üzerine *in vivo* topikal uygulamasının, artan keratinosit proliferasyonunun bir sonucu olarak yeniden epitelizasyonu indüklediği gözlemlenmiştir (Werner vd., 2003). IL-8'in aynı zamanda deri nakli donör bölgesi yara sıvılarında nötrofiller için başlıca biyoaktif kemoatraktan olduğu bulunmuştur (Renekampff vd., 2000). IL-8 ekspresyonu, yaralanmadan sonraki 4 saat içinde artar ve IL-8 mRNA, fetal yaralarda 12 saate kadar saptanmazken, bu kemokin ekspresyonu yetişkin yaralarında 72 saate kadar devam

eder. Bu sonuçlar, fetal dokuda azalmış bir inflamatuar sitokin yanıtının, fetal yara iyileşmesinde inflamasyonun olmamasından sorumlu olabileceğini ve bunun da skarsız yara onarımına katkıda bulunabileceğini düşündürmektedir (Werner vd., 2003).

Çalışmada tedavi sonunda alınan dokularda NO grubu DK grubu ile karşılaştırıldığında, IL-8 mRNA ekspresyon seviyelerinin anlamlı olarak arttığı gözlenmiş olup (p=0.026) bu sonuç NOS2 nin bir çok bağışıklık hücresi için kemotaktik faktör olan IL 8'in anlamlı olarak regülasyonunu artttırdığı kanısını doğurmuştur.

Bölüm IV

SONUÇ ve ÖNERİLER

Çalışmada klinik, histolojik ve gen ekspresyon analiz sonuçları birlikte değerlendirildiğinde; diyabetik yara iyileşmesinde ekzojen NO'nun 200 ppm dozunda 1.5 dk, 2 mm mesafeden uygulanmasının; antibakteriyal etki gösterdiği, yara alanı küçülmesini, yara kontraksiyon hızını, epitelizasyonu ve kollajen organizasyonunu artırdığı ve inflamatuar hücre sayısını azaltarak kronik yaralarda gözlenen artmış IL-8 ekspresyonu ile inflamasyonu modüle ettiği ve yara iyileşmesine tek başına katkı sağladığı gözlenmiştir

Kaynakça

Ahmed, R., Augustine, R., Chaudhry, M., Akhtar, U. A., Zahid, A. A., Tariq, M., ... & Hasan, A. (2022). Nitric oxide-releasing biomaterials for promoting wound healing in impaired diabetic wounds: State of the art and recent trends. *Biomedicine & Pharmacotherapy*, *149*, 112707.

Alberti, K. G. M. M., & Zimmet, P. Z. (1998). Definition, diagnosis and classification of diabetes mellitus and its complications. Part 1: diagnosis and classification of diabetes mellitus. Provisional report of a WHO consultation. *Diabetic medicine*, *15*(7), 539-553.

Anuk, T., Öztürk, S., Özaydın, İ. et al (2016). Comparison of Three Fixation Methods for the prevention of wound contractions in diabetic and non-diabetic mice with full-thickness skin excision. Kafkas Univ. Vet. Fak. Derg; 22:648-51.

Apikoglu-Rabus, S., Izzettin, F. V., Turan, P., & Ercan, F. E. R. İ. H. A. (2010). Effect of topical insulin on cutaneous wound healing in rats with or without acute diabetes. *Clinical and experimental dermatology*, *35*(2), 180-185.

Aragón-Sánchez, J., Quintana-Marrero, Y., Aragón-Hernández, C., & Hernández-Herero, M. J. (2017). ImageJ: A free, easy, and reliable method to measure leg ulcers using digital pictures. *The international journal of lower extremity wounds*, *16*(4), 269-273.

Azevedo, F. F., Moreira, G. V., Teixeira, C. J., Pessoa, A. F. M., Alves, M. J., Liberti, E. A., ... & Lima, M. H. M. (2019). Topical insulin modulates inflammatory and proliferative phases of burn-wound healing in diabetes-induced rats. *Biological research for nursing*, *21*(5), 473-484.

Bae, S. H., Bae, Y. C., Nam, S. B., & Choi, S. J. (2012). A skin fixation method for decreasing the influence of wound contraction on wound healing in a rat model. *Archives of plastic surgery*, *39*(05), 457-462.

Bansal, S., Siddarth, M., Chawla, D., Banerjee, B. D., Madhu, S. V., & Tripathi, A. K. (2012). Advanced glycation end products enhance reactive oxygen and nitrogen species generation in neutrophils in vitro. *Molecular and cellular biochemistry*, *361*, 289-296.

Bedir, A. G., & Turgut, F. (2021). Veteriner Fitoterapide Yara Bakımında Yaygın Olarak Kullanılan Bitkiler. *Bozok Veterinary Sciences*, *2*(2), 73-79.

Blecher, K., Martinez, L. R., Tuckman-Vernon, C., Nacharaju, P., Schairer, D., Chouake, J., ... & Friedman, A. J. (2012). Nitric oxide-releasing nanoparticles accelerate wound healing in NOD-SCID mice. *Nanomedicine: Nanotechnology, Biology and Medicine*, *8*(8), 1364-1371.

Bilir, G. (2022). İnsan Makrofajlarında nitrik oksit sentaz 2 (NOS2) ifade ve aktivitesinin bazal benzeri meme kanseri hücrelerinden üretilen faktörler varlığında İncelenmesi.

Bowers, S., & Franco, E. (2020). Chronic wounds: evaluation and management. *American family physician*, *101*(3), 159-166.

Burgess, J. L., Wyant, W. A., Abdo Abujamra, B., Kirsner, R. S., & Jozic, I. (2021). Diabetic wound-healing science. *Medicina*, *57*(10), 1072.

Campos, R. C., Diez, N. P., & Barandiaran, F. A. (2013). Platelet-rich plasma in skin ulcer treatment. *Wounds: a compendium of clinical research and practice*, *25*(9), 256-262.

Costa, I. S. F., de Souza, G. F. P., de Oliveira, M. G., & Abrahamsohn, I. D. A. (2013). S-nitrosoglutathione (GSNO) is cytotoxic to intracellular amastigotes and promotes healing of topically treated Leishmania major or Leishmania braziliensis skin lesions. *Journal of Antimicrobial Chemotherapy*, *68*(11), 2561-2568.

Chen, X., Liu, Y., & Zhang, X. (2012). Topical insulin application improves healing by regulating the wound inflammatory response. *Wound Repair and Regeneration*, *20*(3), 425-434.

DiPersio, C. M., Zheng, R., Kenney, J., & Van De Water, L. (2016). Integrin-mediated regulation of epidermal wound functions. *Cell and tissue research*, *365*, 467-482.

Dorsett-Martin, W. A. (2004). Rat models of skin wound healing: a review. *Wound repair and regeneration*, *12*(6), 591-599.

Durmuş, A. S., & Başa, A. (2018). Evcil hayvanların kronik yaralarında debridement yöntemleri. *FÜ Sag Bil Vet Derg*, *32*, 63-67.

Emanuelli, T., Burgeiro, A., & Carvalho, E. (2016). Effects of insulin on the skin: possible healing benefits for diabetic foot ulcers. *Archives of dermatological research*, *308*(10), 677-694.

Falanga, V., Isseroff, R. R., Soulika, A. M., Romanelli, M., Margolis, D., Kapp, S., ... & Harding, K. (2022). Chronic wounds (Primer). *Nature Reviews: Disease Primers*, *8*(1).

Fossum, T.W. (Ed) (2017). Small animal surgery, Mosby, Missouri, (China),707-717

Förstermann, U., & Sessa, W. C. (2012). Nitric oxide synthases: regulation and function. *European heart journal*, *33*(7), 829-837.

Ghaffari, A., Jalili, R., Ghaffari, M., Miller, C., & Ghahary, A. (2007). Efficacy of gaseous nitric oxide in the treatment of skin and soft tissue infections. *Wound repair and regeneration*, *15*(3), 368-377.

Grada, A., Mervis, J., & Falanga, V. (2018). Research techniques made simple: animal models of wound healing. *Journal of Investigative Dermatology*, *138*(10), 2095-2105.

Greenhalgh, D. G. (2003). Wound healing and diabetes mellitus. *Clinics in plastic surgery*, *30*(1), 37-45.

Grunewald, Z. I., Lee, S., Kirkland, R., Ross, M., & de La Serre, C. B. (2019). Cannabinoid receptor type-1 partially mediates metabolic endotoxemia-induced inflammation and insulin resistance. *Physiology & behavior*, *199*, 282-291.

Guo, S. A., & DiPietro, L. A. (2010). Factors affecting wound healing. *Journal of dental research*, *89*(3), 219-229.

Hoang, T. P. N., Ghori, M. U., Ousey, K., & Conway, B. (2022). Current and advanced therapies for chronic wound infection: An overview of chronic wounds, including their physiology, causes and management options. *Pharmaceutical Journal*, *309*(7963).

Hosgood, G. (2006). Stages of wound healing and their clinical relevance. Veterinary Clinics: Small Animal Practice, 36(4), 667-685.

İrer, S. V., & Alper, G. (2004). Deneysel diyabet modelleri. *Türk Klinik Biyokimya Dergisi*, *2*(3), 127-136.

Iocono, J. A., Colleran, K. R., Remick, D. G., Gillespie, B. W., Ehrlich, H. P., & Garner, W. L. (2000). Interleukin-8 levels and activity in delayed-healing human thermal wounds. *Wound Repair and Regeneration*, *8*(3), 216-225.

Kanay E, B., Çatalkaya, E., Yayla, S., Altan, S. (2022). Yara. Özaydın, İ. (Ed.), Veteriner Genel Cerrahi (122-136).

Kangal, M. K. O., & Regan, J. P. (2022). Wound Healing. StatPearls [Internet].

Kim, W. S., Park, B. S., & Sung, J. H. (2009). The wound-healing and antioxidant effects of adipose-derived stem cells. *Expert opinion on biological therapy*, *9*(7), 879-887.

Khan, F., Pearson, R. J., Newton, D. J., Belch, J. J., & Butler, A. R. (2003). Chemical synthesis and microvascular effects of new nitric oxide donors in humans. *Clinical Science*, *105*(5), 577-584.

Kitano, T., Yamada, H., Kida, M., Okada, Y., Saika, S., & Yoshida, M. (2017). Impaired healing of a cutaneous wound in an inducible nitric oxide synthase-knockout mouse. *Dermatology Research and Practice*, *2017*.

Li, C., Yu, T., Liu, Y., Chen, X., & Zhang, X. (2015). Topical application of insulin accelerates vessel maturation of wounds by regulating angiopoietin-1 in diabetic mice. *The international journal of lower extremity wounds*, *14*(4), 353-364.

Lichtman, M. K., Otero-Vinas, M., & Falanga, V. (2016). Transforming growth factor beta (TGF-β) isoforms in wound healing and fibrosis. *Wound Repair and Regeneration*, *24*(2), 215-222.

Lozier, S., & Harari, J. (1993). Surgical complications and wound healing in the small animal practice. Surgical complications and wound healing in the small animal practice.

Lux, C. N. (2022). Wound healing in animals: a review of physiology and clinical evaluation. Veterinary dermatology, 33(1), 91-e27.

Malone-Povolny, M.J., Maloney, SE., Schoenfisch, MH. (2019). Nitric oxide therapy for diabetic wound healing. Adv Healthc Mater; 8 (12): e1801210.

Marcinkiewicz, J., Grabowska, A., Chain, B. (1995). Nitric oxide upregulates the release of inflammatory mediators by mouse macrophages. Eur J Immunol; 25:947–51

Martinengo, L., Olsson, M., Bajpai, R., Soljak, M., Upton, Z., Schmidtchen, A., ... & Järbrink, K. (2019). Prevalence of chronic wounds in the general population: systematic review and meta-analysis of observational studies. *Annals of epidemiology*, *29*, 8-15.

Miller, C. C., Miller, M. K., Ghaffari, A., & Kunimoto, B. (2004). Treatment of chronic nonhealing leg ulceration with gaseous nitric oxide: a case study. *Journal of cutaneous medicine and surgery*, *8*(4), 233-238.

Mohajeri-Tehrani, M. R., & Annabestani, Z. (2014). Effect of low-intensity direct current on expression of vascular endothelial growth factor and nitric oxide in diabetic foot ulcers. *Journal of Rehabilitation Research and Development*, *51*(5), 815.

Narayan, K. V., Boyle, J. P., Thompson, T. J., Sorensen, S. W., & Williamson, D. F. (2003). Lifetime risk for diabetes mellitus in the United States. *Jama*, *290*(14), 1884-1890.

Naldaiz-Gastesi, N., Goicoechea, M., Alonso-Martin, S., Aiastui, A., Lopez-Mayorga, M., Garcia-Belda, P., ... & Izeta, A. (2016). Identification and characterization of the dermal panniculus carnosus muscle stem cells. *Stem cell reports*, *7*(3), 411-424.

Nteleki, B., & Houreld, N. N. (2012). The use of phototherapy in the treatment of diabetic ulcers. *Journal of Endocrinology, Metabolism and Diabetes of South Africa*, *17*(3), 128-132.

Ormerod, A. D., Shah, A. A., Li, H., Benjamin, N. B., Ferguson, G. P., & Leifert, C. (2011). An observational prospective study of topical acidified nitrite for killing methicillin-resistant Staphylococcus aureus (MRSA) in contaminated wounds. *BMC research notes*, *4*, 1-7.

Özaydın, İ. (2022). Yara. Özaydın, İ. (Ed.), Veteriner Genel Cerrahi (707-729).

Özaydın, İ., Aksoy, Ö., Yayla, S., Başak, K. U. R. T., Kılıç, E., Bingöl, S. A., ... & Deprem, T. (2018). Clinical, histopathological and immunohistochemical evaluation of the effects of topical NPH-insulin on full-thickness open wounds: An in vivo study in diabetic and non-diabetic mice. *Ankara Üniversitesi Veteriner Fakültesi Dergisi*, *65*(3), 219-228.

Öztopalan, F., Işık, R., & Durmuş, A. S. (2017). Growth factors and the role of cytokines in wound healing. *Dicle Üniv. Vet. Fak. Derg*, *10*(1), 83-88.

Park, S. H., Song, S. Y., Park, E. H., Kim, E., Oh, G. C., Choo, E. H., ... & Oak, M. H. (2022). Beneficial Effects of Caffeic Acid Phenethyl Ester on Wound Healing in a Diabetic Mouse: Role of VEGF and NO. *applied sciences*, *12*(5), 2320.

Pavletic, M. M. (Ed.). (2018). *Atlas of small animal wound management and reconstructive surgery*. John Wiley & Sons.

Peplow, P. V., & Chatterjee, M. P. (2013). A review of the influence of growth factors and cytokines in in vitro human keratinocyte migration. *Cytokine*, *62*(1), 1-21.

Rahman, S., Islam, R., Rana, M., Spitzhorn, L. S., Rahman, M. S., Adjaye, J. & Asaduzzaman, S.M. (2019); Characterization of burn wound healing gel prepared from human amniotic membrane and Aloe vera extract. BMC. Complementary and Alternative Medicine 19:115.

Reddy, G. K., Stehno-Bittel, L., & Enwemeka, C. S. (2001). Laser photostimulation accelerates wound healing in diabetic rats. *Wound Repair and Regeneration*, *9*(3), 248-255.

Rennekampff, H. O., Hansbrough, J. F., Kiessig, V. et al. (2000). Bioactive interleukin-8 is expressed in wounds and enhances wound healing. JSR; 93: 41-54.

Rezakhanlou, A. M., Miller, C., McMullin, B., Ghaffari, A., Garcia, R., & Ghahary, A. (2011). Gaseous nitric oxide exhibits minimal effect on skin fibroblast extracellular matrix gene expression and immune cell viability. *Cell Biology International*, *35*(4), 407-415.

Richmond, N. A., Maderal, A. D., & Vivas, A. C. (2013). Evidence-based management of common chronic lower extremity ulcers. *Dermatologic therapy*, *26*(3), 187-196.

Riedl, E., Pfister, F., Braunagel, M., Brinkkötter, P., Sternik, P., Deinzer, M., ... & Koeppel, H. (2011). Carnosine prevents apoptosis of glomerular cells and podocyte loss in STZ diabetic rats. *Cellular physiology and biochemistry*, *28*(2), 279-288.

Roy, L., & Bhattacharjee, M. (2020). Overview of novel routes of insulin: current status. *Int J Adv Med*, *7*, 1597.

Saad, M. J. A., E. Araki, M. Miralpeix, PL Rothenberg, MF White, and CR Kahn. (1992). Regulation of insulin receptor substrate-l in liver and muscle of animal models of insulin resistance. *J. Clin. Invest*, *90*, 1839-1849.

Sagitov, A., Tsoy, T., Li, H., & Magid, E. (2018). Automated open wound suturing: detection and planning algorithm. *J. Robotics Netw. Artif. Life*, *5*(2), 144-148.

Sciorsci, R. L., Lillo, E., Occhiogrosso, L., & Rizzo, A. (2020). Ozone therapy in veterinary medicine: a review. *Research in veterinary science*, *130*, 240-246.

Shekhter AB, S., & VA, K. (2005). Beneficial effect of gaseous nitric oxide on the healing of skin wounds. *Nitric oxide*, *12*, 210-219.

Shukla, S. K., Sharma, A. K., Gupta, V., & Yashavarddhan, M. H. (2019). Pharmacological control of inflammation in wound healing. *Journal of tissue viability*, *28*(4), 218-222.

Suschek, C. V., & Opländer, C. (2016). The application of cold atmospheric plasma in medicine: The potential role of nitric oxide in plasma-induced effects. *Clinical Plasma Medicine*, *4*(1), 1-8.

Tonnesen, M. G., Feng, X., Clark, R. A., (2000). Angiogenesis in wound healing. J. Investig. Dermatol. Symp. Proc.; 5: 40-6.

Tucker, A. T., Pearson, R. M., Cooke, E. D., & Benjamin, N. (1999). Effect of nitric-oxide-generating system on microcirculatory blood flow in skin of patients with severe Raynaud's syndrome: a randomised trial. *The Lancet*, *354*(9191), 1670-1675

Wang, J., & Xu, J. (2020). Effects of topical insulin on wound healing: a review of animal and human evidences. *Diabetes, metabolic syndrome and obesity: targets and therapy*, *13*, 719.

Werner, S. and Grose, R. (2003). Regulation of wound healing by growth factors and cytokines. Physiol Rev ; 83: 835– 870

Weller, R., & Finnen, M. J. (2006). The effects of topical treatment with acidified nitrite on wound healing in normal and diabetic mice. *Nitric Oxide*, *15*(4), 395-399

Wilkinson, H. N., & Hardman, M. J. (2020). Wound healing: Cellular mechanisms and pathological outcomes. *Open biology*, *10*(9), 200223.

Yamakawa, S., & Hayashida, K. (2019). Advances in surgical applications of growth factors for wound healing. *Burns & trauma*, *7*.

Yang, L., & Schoenfisch, M. H. (2018). Nitric oxide-releasing hyperbranched polyaminoglycosides for antibacterial therapy. *ACS applied bio materials*, *1*(4), 1066-1073.

Yu, T., Gao, M., Yang, P., Liu, D., Wang, D., Song, F., ... & Liu, Y. (2019). Insulin promotes macrophage phenotype transition through PI3K/Akt and PPAR-γ signaling during diabetic wound healing. *Journal of cellular physiology*, *234*(4), 4217-4231.

Zahid, A. A., Ahmed, R., Augustine, R., & Hasan, A. (2019). Enhanced angiogenesis with nitric oxide releasing chitosan-pva hydrogel for wound healing.

Zhao, L., Niu, L., Liang, H. et al (2019). PH and glucose dual-responsive injectable hydrogels with insulin and fibroblasts as bioactive dressings for diabetic wound healing. ACS Appl. Mater. Interfaces; 9: 37563-74.

ÖZGEÇMİŞ

1. Adı Soyadı : Ali Çürükoğlu
2. Doğum Tarihi : 18/07/1994
3. Unvanı : Arş. Gör.
4. Öğrenim Durumu : Doktora
5. Çalıştığı Kurum : Yakın Doğu Üniversitesi Veteriner Fakültesi Cerrahi Anabilim Dalı

Derece	**Alan**	**Üniversite**	**Yıl**
Lisans	Veteriner Fakültesi-Veteriner Hekimliği	İstanbul Üniversitesi	2012-2017
Doktora	Cerrahi Anabilim Dalı	Yakın Doğu Üniversitesi Sağlık Bilimleri Enstitüsü Veteriner Fakültesi	2017-

6. Akademik Unvanlar

Yardımcı Doçentlik Tarihi :
Doçentlik Tarihi :
Profesörlük Tarihi :

7. Yönetilen Yüksek Lisans ve Doktora Tezleri

7.1. Yüksek Lisans Tezleri
7.2. Doktora Tezleri

8. Yayınlar

8.1. Uluslararası hakemli dergilerde yayınlanan makaleler (SCI, SSCI, Arts and Humanities)

Curukoglu, A., Ergoren, M. C., Ozgencil, F. E., Sayiner, S., Ince, M. E., & Sanlidag, T. (2021). First direct human-to-cat transmission of the SARS-CoV-2 B. 1.1. 7 variant. *Australian Veterinary Journal*, *99*(11), 482-488.

8.2.Uluslararası diğer hakemli dergilerde yayınlanan makaleler

Akbas, G. C., **Curukoglu, A.**, Ulukan, G., & Ozgencil, F. E. (2021). Marginal Resection of Ocular Squamous Cell Carcinoma in a Hereford Cattle. *Acta Veterinaria Eurasia*, *47*(1), 51-56.

8.3. Uluslararası bilimsel toplantılarda sunulan ve bildiri kitabında basılan bildiriler

Çürükoğlu A, Akbaş GÇ, Ulukan G, Öznur N, Özgencil FE (2018): Oküler squam us cell karsinomalı bir inekte 3. göz kapağını içeren konjunktival rezeksiyon, xvı. Ulusal Veteriner Cerrahi Kongresi & II nd International Veterinary Surgery Congress of Turkey, 20-23 Eylül 2018, Kıbrıs(poster)

Ulukan G, Tatlıcıoğlu G, **Çürükoğlu A**, Seyrek-İntaş D (2018) Pug ırkı bir köpek yavrusunda pectus carinatum XVI. Ulusal Veteriner Cerrahi Kongresi & II nd International Veterinary Surgery Congress of Turkey, 20-23 Eylül 2018, Kıbrıs(poster)

Ozgencil FE, **Çürükoğlu A**, Gültekin Ç, Ulukan G, Akbaş GÇ, Yeşilovalı G, Petin A, Aktaş RS (2022): Kliniklerde Yara ve Fistül Tedavisinde Soğuk Atmosferik Nitrik Oksit (No) Uygulamaları: Klinik-Pilot Çalışma, XVII. Ulusal ve III. Uluslararası Veteriner Cerrahi Kongresi, 15-17 Eylül 2022, Samsun(poster)

Curukoglu A, Sukur H, Yeşilovalı H, Ozdemir S, Pilli M, Baklacı F, Ender F, Petin A, Aktaş RS , Ozgencil FE (2022): Pseudomanas Aeruginosa Konjuktivitisine Topikal Tris-Edta Solüsyonu Ve Duyarlı Antibiyoterapi İle Yaklaşım III. Uluslararası Veteriner Cerrahi Kongresi, 15-17 Eylül 2022, Samsun(poster)

Gultekin Ç, **Curukoglu A,** Petin A, Ozgencil F E (2022) : Sharpei Irkı Köpekte Entropion Operasyonunda Stades Zorunlu Granülasyon Tekniğiile Soğuk Atmosferik Nitrik Oksit Kullanımı III. Uluslararası Veteriner Cerrahi Kongresi, 15-17 Eylül 2022, Samsun(poster)

8.4. Yazılan uluslararası kitaplar veya kitaplarda bölümler

8.5. Ulusal hakemli dergilerde yayınlanan makaleler

8.6. Ulusal bilimsel toplantılarda sunulan ve bildiri kitabında basılan bildiriler

8.7. Diğer yayınlar

9. Projeler

10. İdari Görevler
Yakın Doğu Üniversitesi Tiyatro Klüp Danışmanı

11. Bilimsel ve Mesleki Kuruluşlara Üyelikler
Veteriner Cerrahi Derneği

12. Ödüller

EKLER

Ek 1.

Etik Kurul Onayı

YAKIN DOĞU ÜNİVERSİTESİ
HAYVAN DENEYLERİ YEREL ETİK KURULU
ARAŞTIRMA PROJESİ DEĞERLENDİRME RAPORU

Toplantı Tarihi 18/11/2021
Toplantı No : 2021/141
Proje Başvuru No : 141

Yakın Doğu Üniversitesi, Veteriner Hekimliği Fakültesi'nden, sorumlu araştırmacı Prof. Dr. Eser Özgencil tarafından hazırlanan "Diabetik ratlada doku kayıplı yaraların iyileşmesinde nitrik oksit gazının tek başına ve/veya NPH insulin krem ile kullanımın klinik, histolojik ve immunohistokimyasal olarak değerlendirilmesi" başlıklı araştırma önerisi kurulumuzca uygun bulunmuştur.

1. Prof. Dr. Emine KOÇ (BAŞKAN)
2. Prof. Dr. Tamer YILMAZ (ÜYE)
3. Prof. Dr. Nurettin ABACIOĞLU (ÜYE)
4. Prof. Dr. Dilek ARSOY (ÜYE)
5. Prof. Dr. Aysel KÜKNER (ÜYE) Çalışmaya dahil
6. Prof. Dr. Vedat SAĞMANLIGİL (ÜYE)
7. Doç. Dr. Ahmet Özer ŞEHİRLİ (ÜYE)
8. Avukat Burak NOLAN (ÜYE)
9. Vet. Hek. Umut SAYILI (ÜYE)
10. Vet. Hek. Meliha TEMİZEL (ÜYE) Çalışmaya dahil

Ek 2.

İntihal Raporu

Tez turnitin

ORIGINALITY REPORT

15%	15%	1%	%
SIMILARITY INDEX	INTERNET SOURCES	PUBLICATIONS	STUDENT PAPERS

PRIMARY SOURCES

1	docs.neu.edu.tr Internet Source	11%
2	dergipark.org.tr Internet Source	1%
3	acikbilim.yok.gov.tr Internet Source	1%
4	docplayer.biz.tr Internet Source	<1%
5	letgenbio.com Internet Source	<1%
6	www.drmuratsongu.com Internet Source	<1%
7	www.agumuseli.com Internet Source	<1%
8	"Abstracts of the 47th Annual Meeting of the EASD, Lisbon 2011", Diabetologia, 2011 Publication	<1%

10	core.ac.uk Internet Source	<1 %
11	player.fm Internet Source	<1 %
12	Paolo Borrione, Alessia Di Gianfrancesco, Maria Teresa Pereira, Fabio Pigozzi. "Platelet-Rich Plasma in Muscle Healing", American Journal of Physical Medicine & Rehabilitation, 2010 Publication	<1 %
13	babylife.com.tr Internet Source	<1 %
14	"18th Annual Meeting of the Wound Healing Society SAWC/WHS Joint Meeting", Wound Repair and Regeneration, 3/2008 Publication	<1 %
15	tez.yok.gov.tr Internet Source	<1 %
16	www.researchgate.net Internet Source	<1 %
17	www.scielo.br Internet Source	<1 %
18	Dilek Yavuz, Halil Tuğtepe, Şule Çetinel, Suheyla Uyar et al. "Collagen Ultrastructure and TGF-β1 Expression Preserved with	<1 %

	Aminoguanidine During Wound Healing in Diabetic Rats", Endocrine Research, 2009 Publication	
19	Neşe SÖNMEZ, Özden BÜYÜKBABA BORAL, Kamber KAŞALİ, Fatma TEKELİ. "Effects of Atovaquone and Astragalus Combination on the Treatment and IL-2, IL-12, IFN-g Levels on Mouse Models of Acute Toxoplasmosis", Mikrobiyoloji Bulteni, 2014 Publication	<1 %
20	acikerisim.dicle.edu.tr Internet Source	<1 %
21	dspace.gazi.edu.tr Internet Source	<1 %
22	dspace.jcu.cz Internet Source	<1 %
23	www.hdki.hr Internet Source	<1 %
24	C Puri. "Endometrial contraception: modulation of molecular determinants of uterine receptivity", Steroids, 2000 Publication	<1 %
25	www.selcukmedj.org Internet Source	<1 %