# ÜREME SİSTEMİNİN ANATOMİSİ

Araş. Gör. Uzm. Betül Mammadov

# KADIN CİNSEL ANATOMİSİ

- Vulva
- Himen
- Klitoris
- Bartolin bezleri
- Labialar
- Vajina
- Uterus
- Tuba uterinalar
- Overler
- Memeler

# Dış üreme organları

- Vulva
- Himen
- Klitoris
- Labia majorlar
- Labia minorlar
- Bartolin bezleri
- Perine

**Figure 3.1** The Vulva

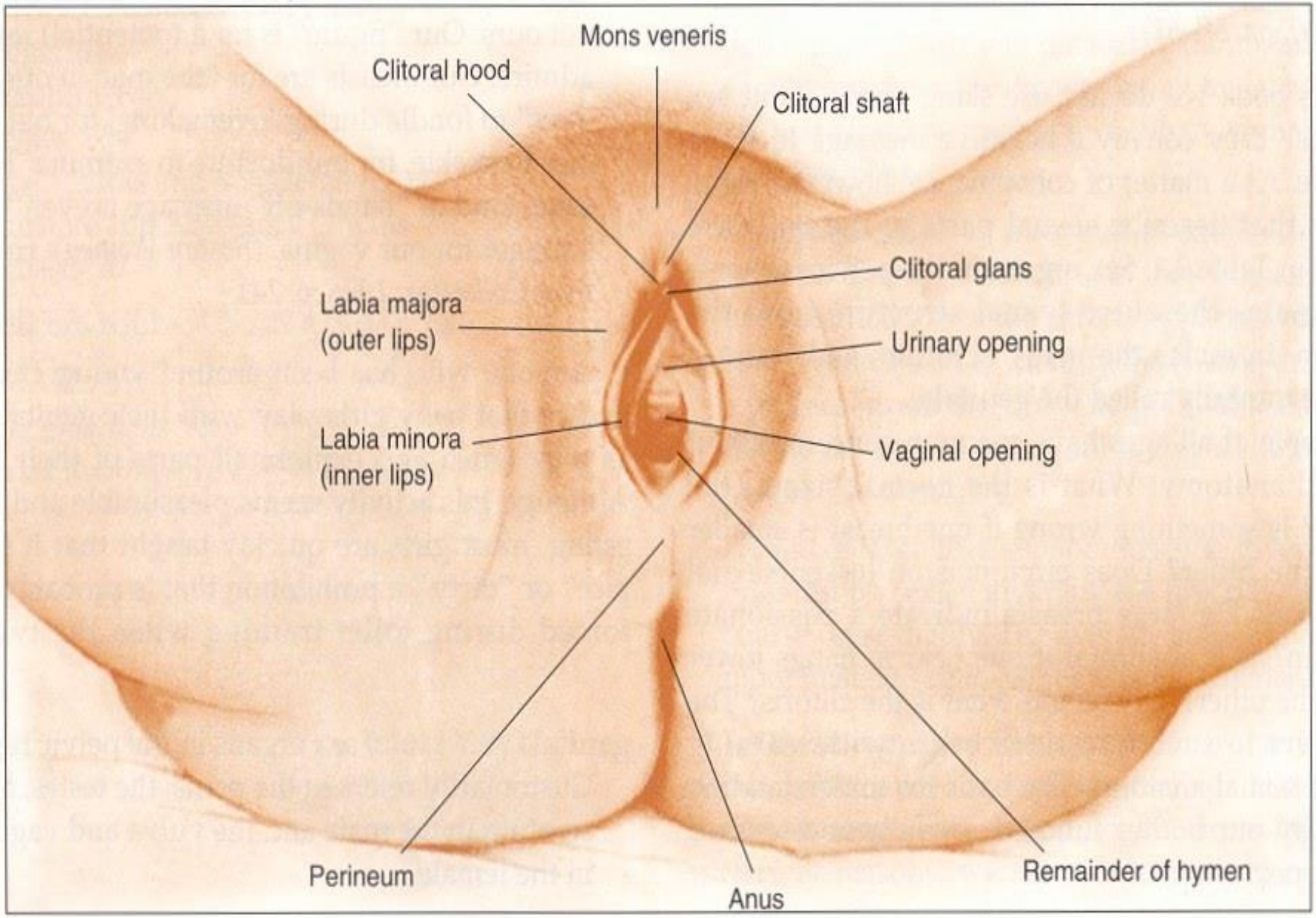

# Vulva

- Kadın dış genital organları vulva olarak adlandırılır.
- Vulva latince örten anlamında…
- Mons pubis, labialar, klitoris ve perineyi kapsar.
- Vajina girişi vulvada olmasına karşın iç genital organdır.

# Vulva

- Kadınlarda dış genitaller oldukça farklı görünümlerde.
- Labiaların büyüklük, şekil ve renkleri,
- pubik kılların dağılımı, renkleri, miktarı, sertliği,
- Klitoris, vajina girişi ve himenin görünümlerinde farklılıklar.

**Figure 3.2** Some Variations in the Appearance of the Female Genitals

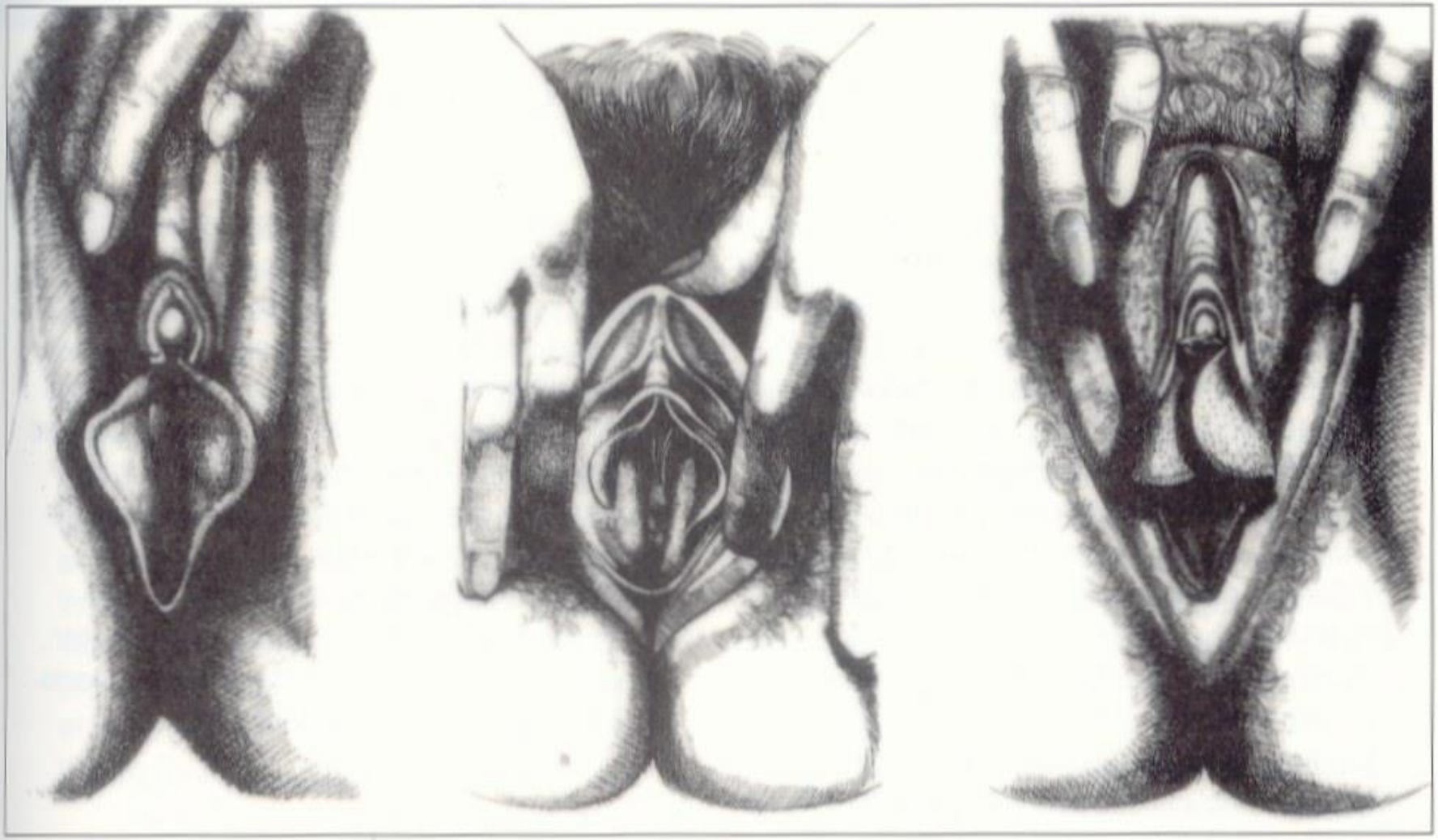

*Betty Dodson's drawings of the female genitals reflect not only her artistic perspective but also the feminist view of the importance of women accepting their sexual anatomy as a positive attribute and a source of pleasure rather than shame.*

Source: *Betty Dodson,* Selflove & Orgasm *(1983), Box 1933 Murray Hill Station, New York, N.Y. 10156, $5.50 pp.*

# Labia major

- Dış dudaklar büyük miktarda yağ dokusu ve ince bir düz kas tabakasını örten deri katlarıdır.
- Erkekteki skrotum derisine benzer.
- Üzerinde pubik kıllar çıkar; ter ve yağ bezleri, sinir uçları serbest bir şekilde onlar arasında dağılmıştır.
- Üretral ve vajinal açıklık üzerinde mekanik koruma sağlar.
- Monsa göre daha az sayıda reseptör içerir.

**Figure 3.1** The Vulva

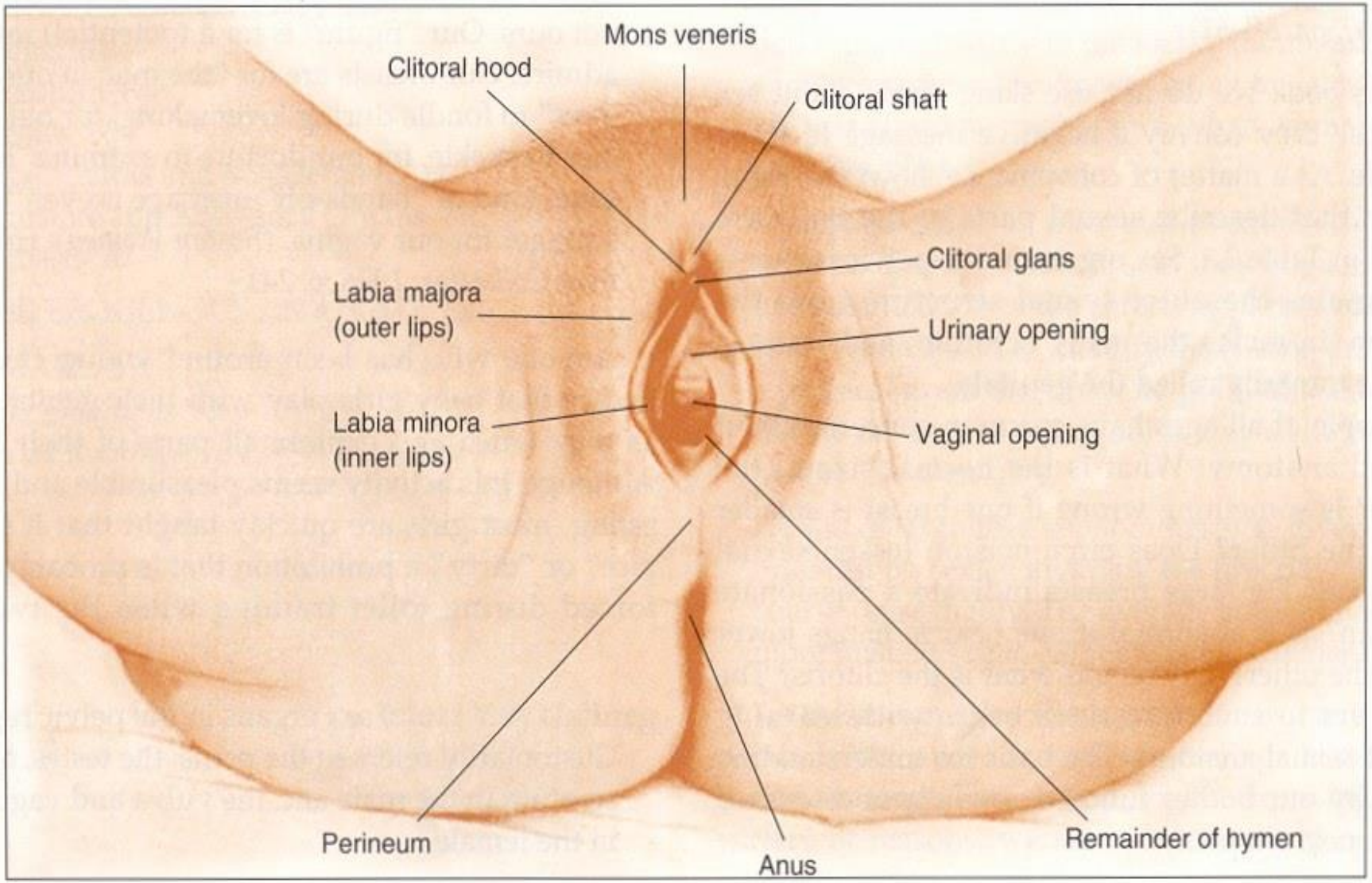

# Labia minor

- İç dudaklar kavisli taç yaprağına benzer
- Yağ hücresi olmayan, küçük kan damarlarından zengin bir süngersi dokuya sahip
- Dış dudaklara göre daha ince, kıl yok
- Vajinal ve üretral açıklığı, Bartolin bezlerinin kanallarını kapatır.
- Duyusal reseptörler mons ve klitorise göre daha azdır.

**Figure 3.1** The Vulva

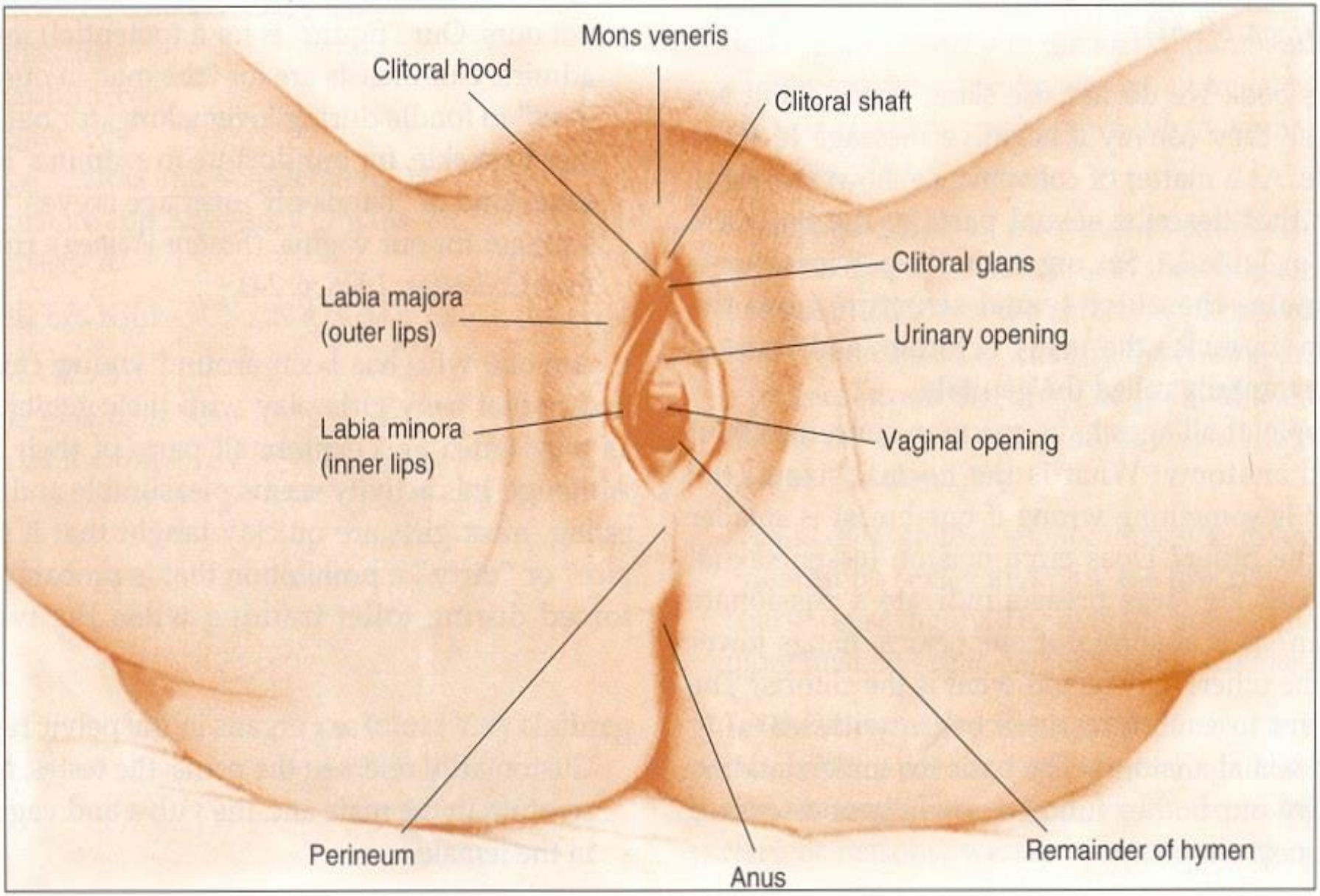

# Klitoris

- Kadın genitallerinin en duyarlı alanı.
- Doğrudan görülen kısmı yalnızca *klitoral glans* denilen baş kısmı, küçük, parlak bir düğme görünümünde.
- Erektil bir organ,damar ve sinir yönünden zengin…
- Klitoral shaft spongioz dokudan oluşur, ters V şeklinde iki yan kola ayrılır *(Crura of clitoris).*

**Figure 3.3** Anatomy of the Clitoris

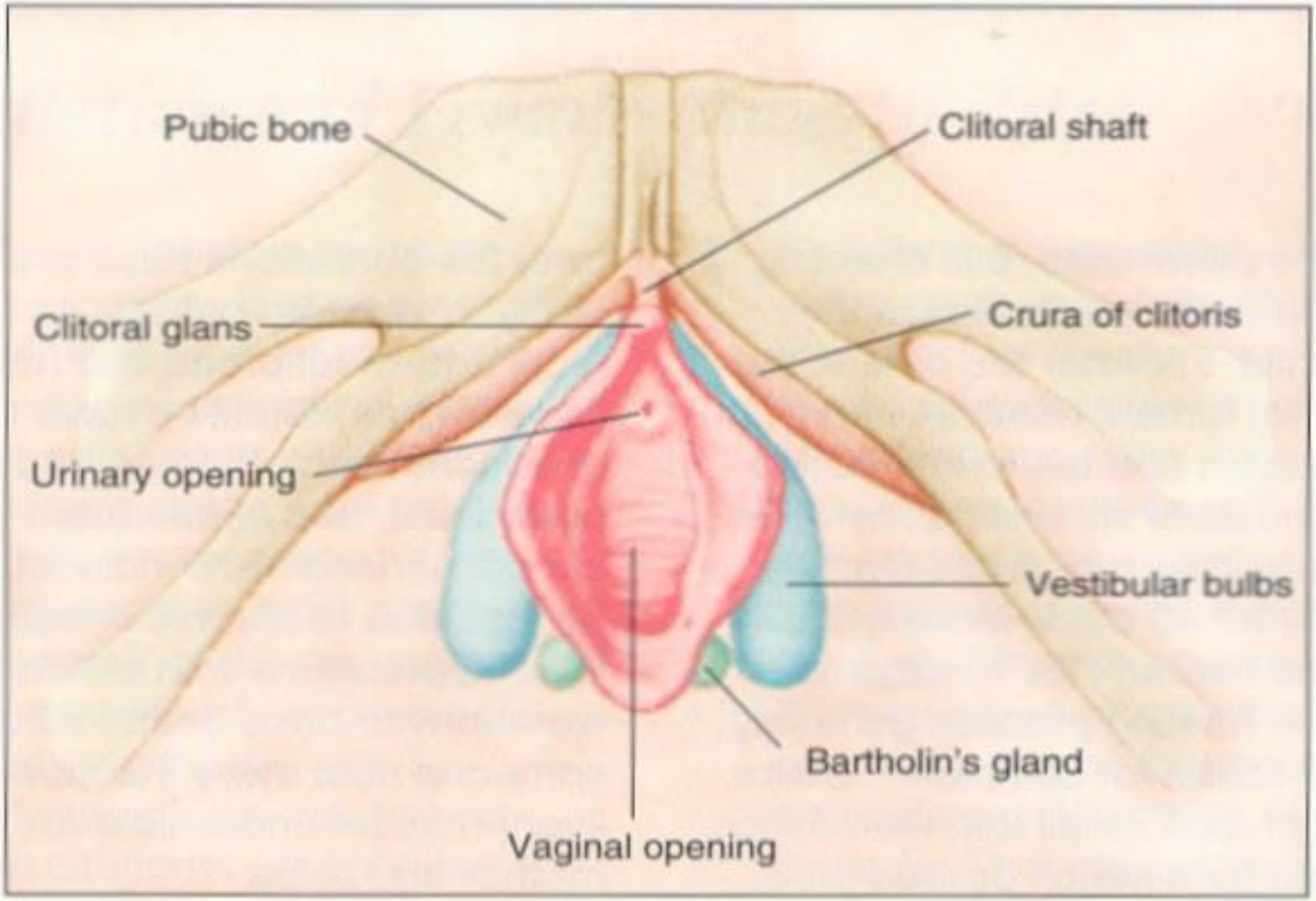

# Klitoris

- Üreme işlevi yok, yalnız cinsel işlev rolü.
- dokunma, basınç ve sıcaklık değişimlerine karşı ileri derecede duyarlı kılan zengin bir reseptör ağı.
- Penisle aynı embriyolojik dokudan.
- Büyüklük ve görünümü kadınlar arasında değişken.

# Perine

- Labiaların alt kısmı ile anüs arasında kalan kılsız deri bölge.
- Dokunma, basınç ve sıcaklık değişimlerine karşı duyarlı,
- CİNSEL UYARILMA KAYNAĞI.

**Figure 3.1** The Vulva

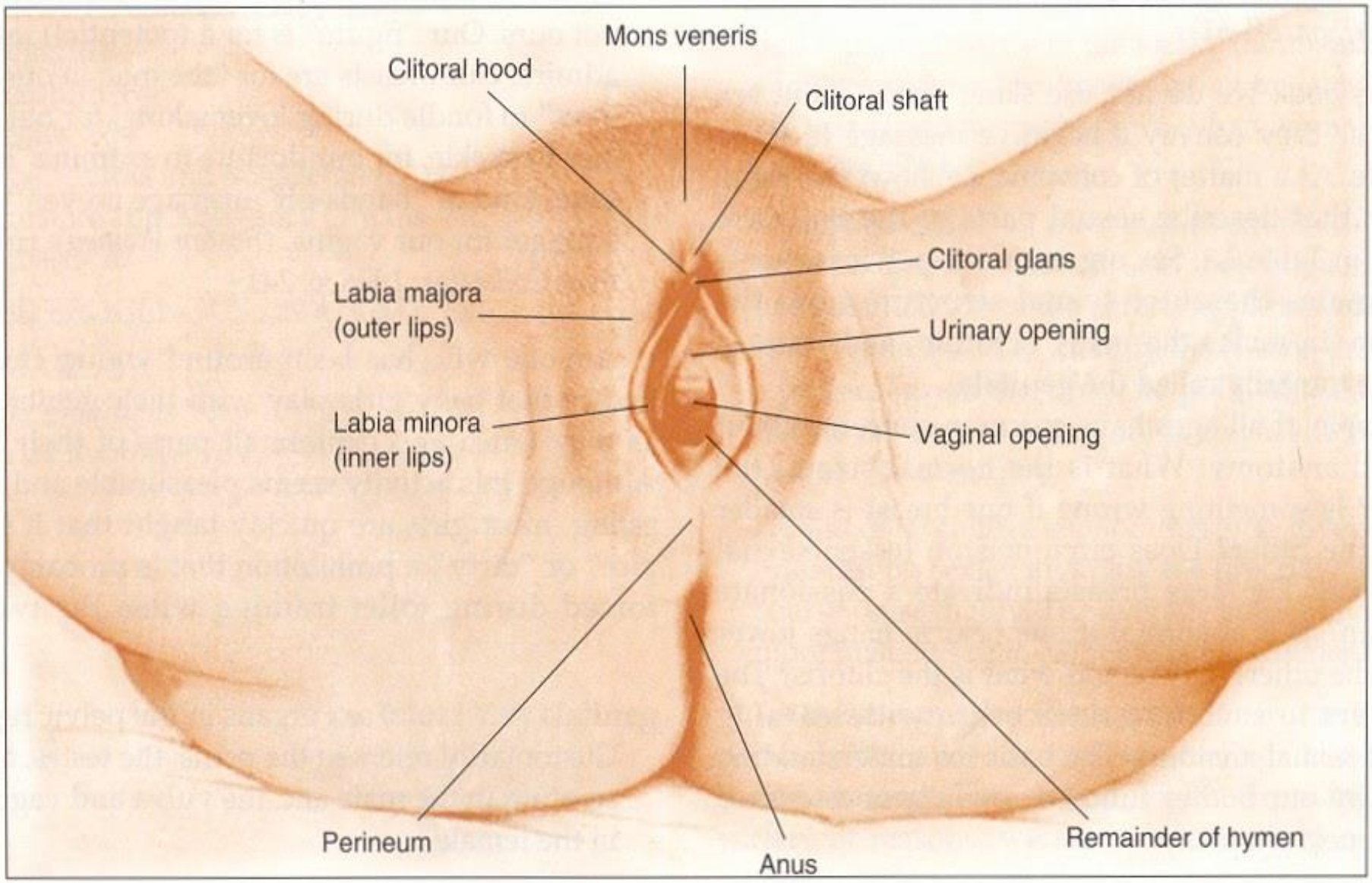

# Himen

- Vajina girişinde bulunan ince membranöz, genellikle halka şeklinde yapı.
- İşlevi tam bilinmiyor.
- Bazı yeni doğan kız çocuklar himensiz.
- ÇEŞİTLİ KONUM, ŞEKİL, BÜYÜKLÜK VE KALINLIKTA …

**Figure 3.4** Variations in the Hymen

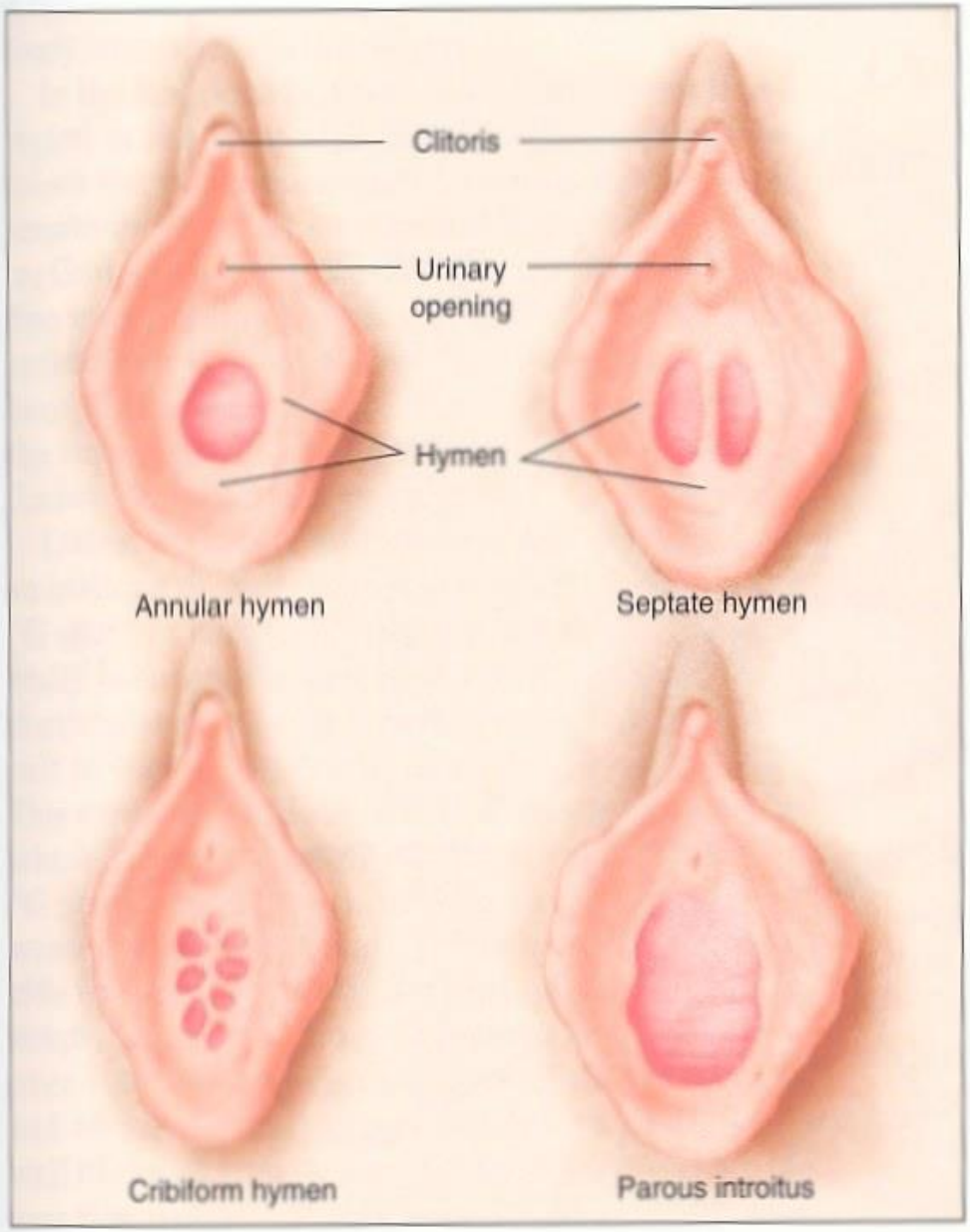

İmperfore hymen

Corrupt hymen

*The* annular *hymen forms a ring around the vaginal opening; the* septate *hymen has one or more bands of tissue that cross the diameter of the vaginal opening; and the* cribiform *hymen stretches completely across the vaginal opening but has many small perforations. The* parous introitus *is the opening of the vagina in a woman who has previously given birth to a child by vaginal delivery; only small remnants of the tissue of the hymen are visible.*

# Bartolin bezleri

- Vulvadaki en büyük glandlar.
- Vajinanın her iki tarafında vestibule açılır ve seksüel uyarıda mayi salgılar lubrikasyonu sağlar.
- Bazen enfeksiyon yerleşir ve abseleşme görülebilir.

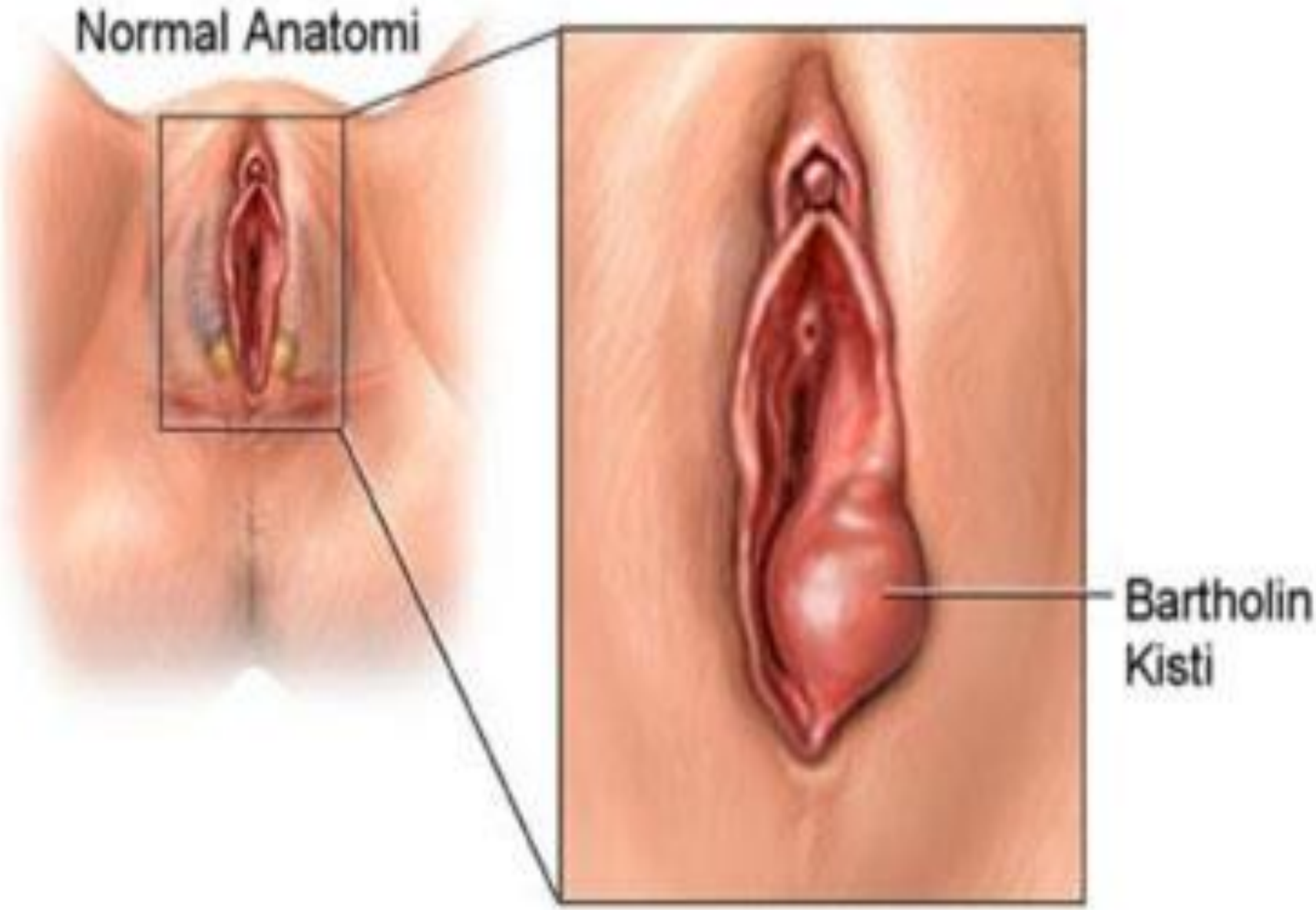
Normal Anatomi
Bartholin
Kisti

# İç üreme organları

- Vajina
- Uterus
- Tuba uterinalar
- Overler

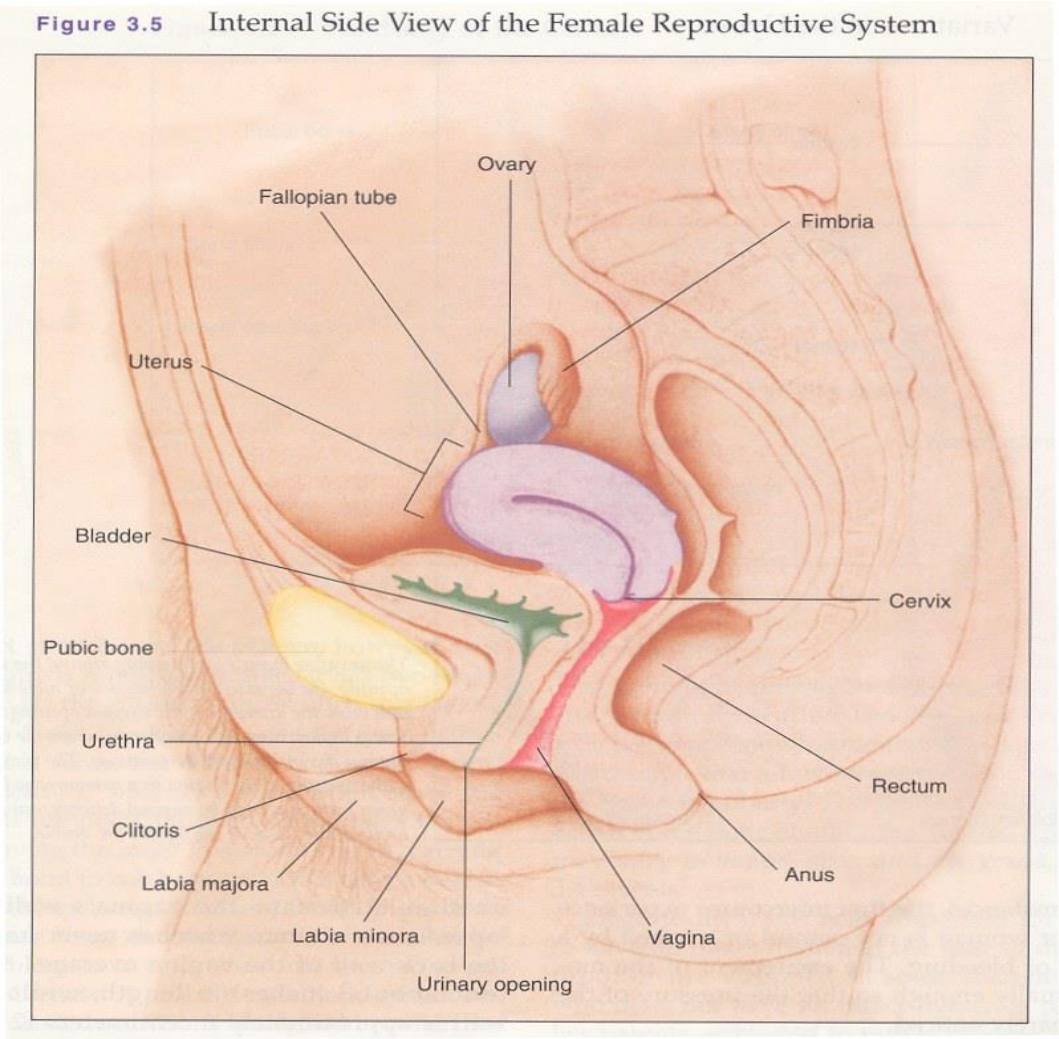

# Vajina

- İnce duvarlı kas yapısında, uterustan vulvadaki, dış vajinal açıklığa kadar uzanan tüp şeklinde organ,
- Geriye doğru 45 derecelik eğimli,
- Serviks vajen içine bir cm kadar çıkıntı yapar ve çevresinde bir boşluk olur (ön ve arka forniks)
- Doğum yapmamış kadında orta arka duvar uzunluğu 8, ön duvar uzunluğu 6 cm. (7-10 cm. ortalama)

**Figure 3.5** Internal Side View of the Female Reproductive System

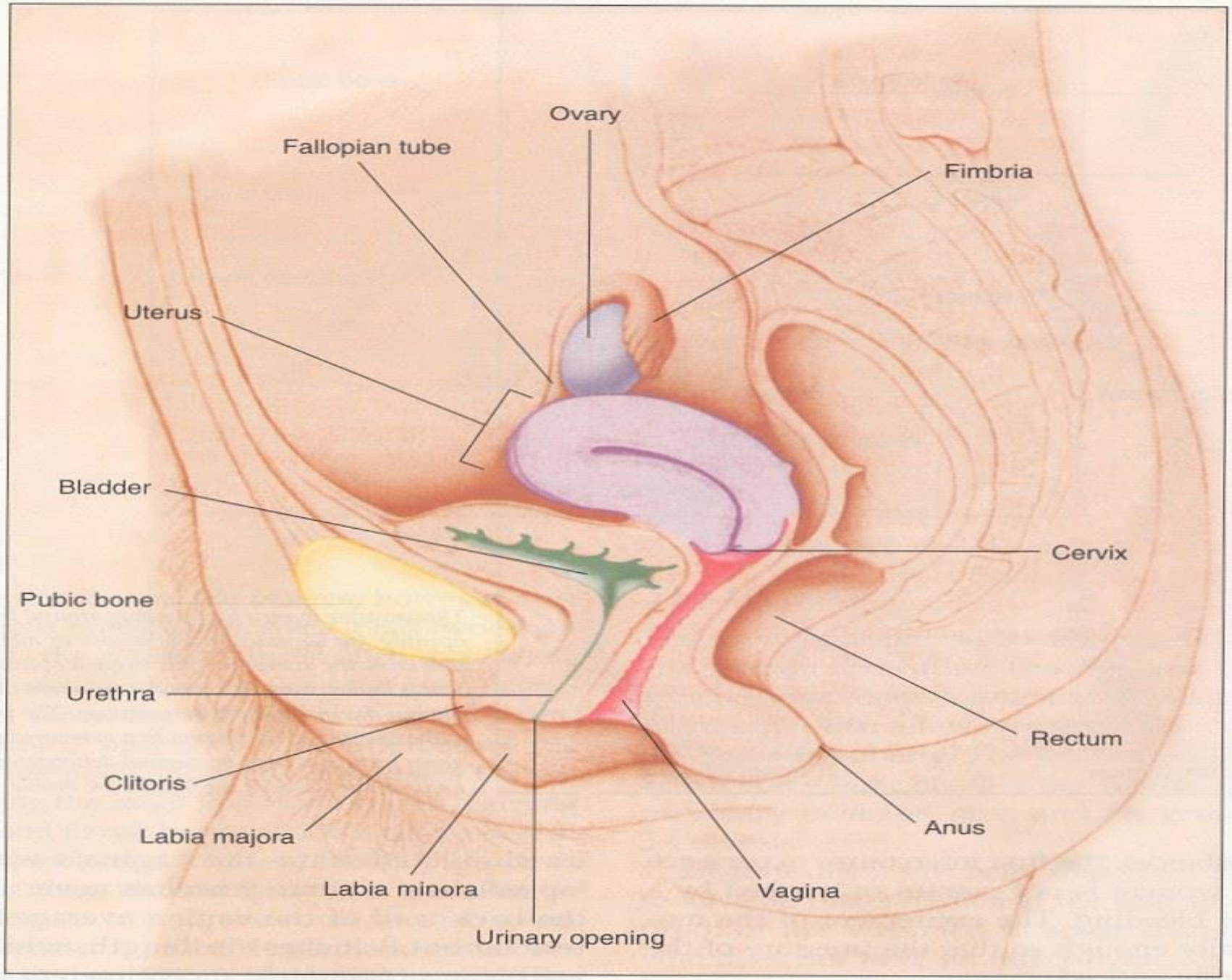

# The Female Pelvic Organs
(Median section)

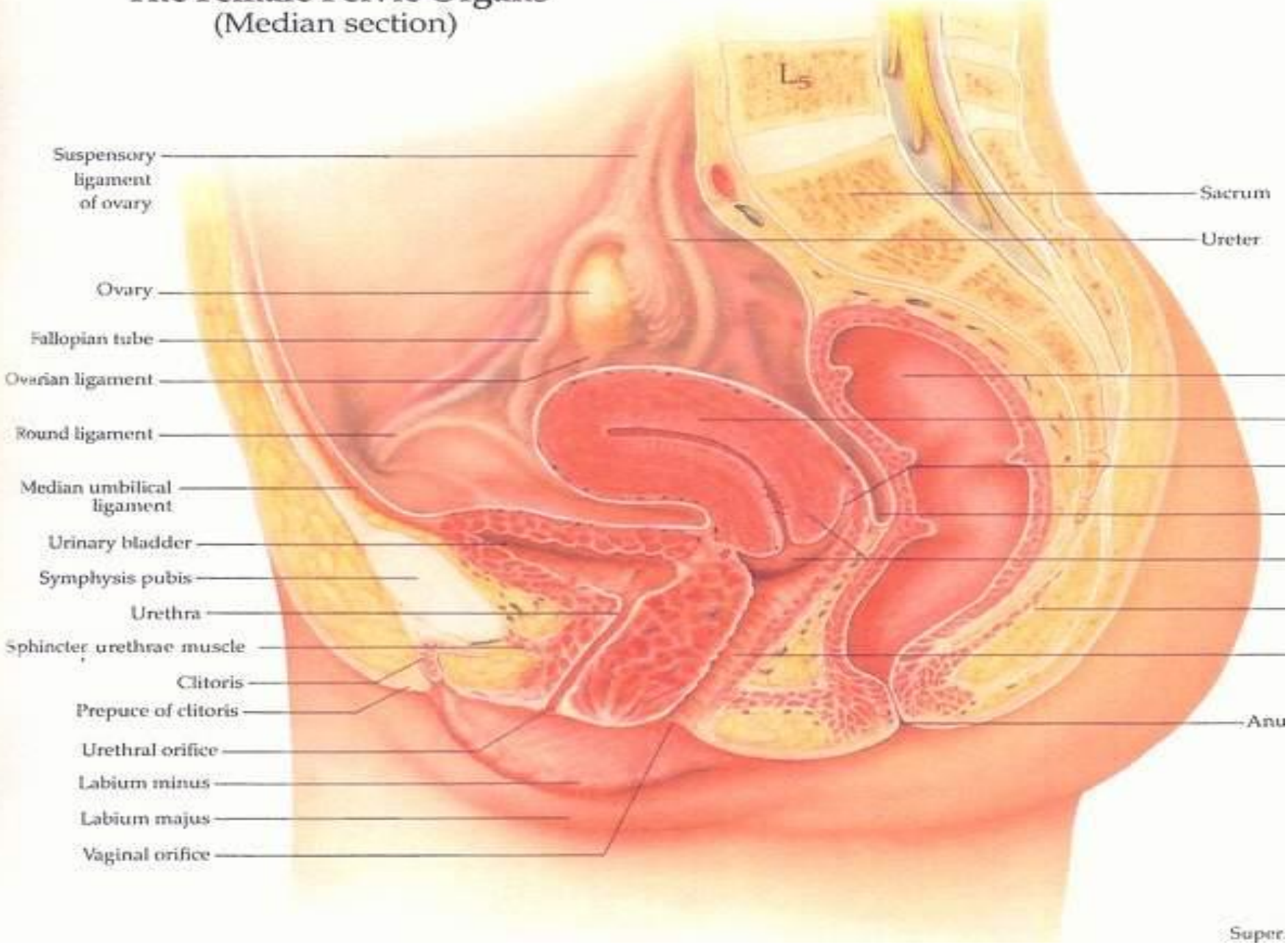

# Vajina

- Balon gibi, kasılıp genişleme özelliğiyle şekil ve büyüklüğü değişir.
- İç yüzeyi ağız yapısına benzer.
- İç yüzey mukozası lubrikasyonun kaynağı.
- Salgı bezi bulunmaz, çok sayıda küçük kan damarları var.

- Giriş dışında az sayıda duyusal reseptöre sahip,
- Arka üçte ikisi göreceli dokunma ya da ağrıya duyarsız.
- Mukozası katlardan oluşur (rugae)
- Doğum sırasında bu katlar vajenin genişlemesini sağlar.
- pH’ı asittir (Enfeksiyonlardan korur)
- Doğum kanalı,menstual kanın aktığı ve koitusun gerçekleştiği yer…

# Uterus

- Ters dönmüş armut, kalın duvarları kas yapı.
- Boy 7.5 cm, en 5 cm,
- Duvarı 3 tabaka, içten dışa;
- Endometrium; iç yüzeyi kaplar, mens ile üçte ikisi dökülür,
- Myometrium; kalın düz kas tabakası, cinsel uyarılma, orgazm, doğum ve mens esnasında kontraksiyon,
- Perimetrium; dış yüzeyi kaplayan ince membran

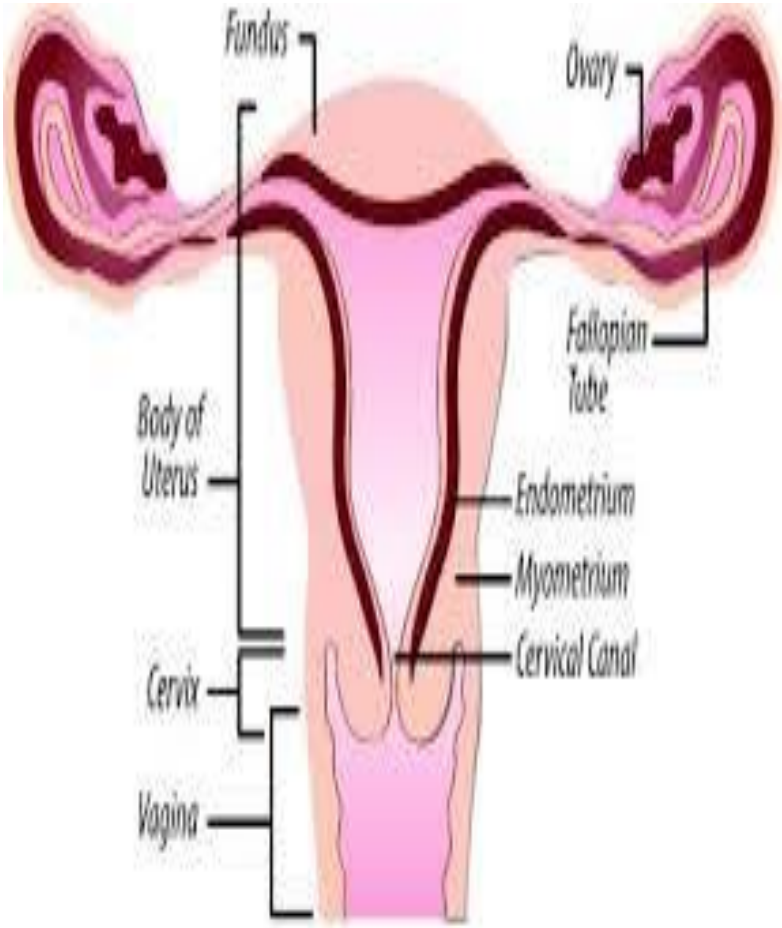

Normal Uterus

# Uterus 4 kısımdan oluşur;

- Fundus: en üst kısım, tuba uterinalar buraya açılır.
- Korpus: fundus ile isthmus arasında
- İsthmus: uterusun aşağıya doğru daraldığı kısım
- Serviks: isthmus ile beraber uterusun alt segmenti uterusa açılan kısmı internal os,vajinaya açılan kısmı external os. Serviksin en önemli özelliği doğumda incelerek açılmasıdır.

**Figure 3.6** Front View of the Internal Female Reproductive System

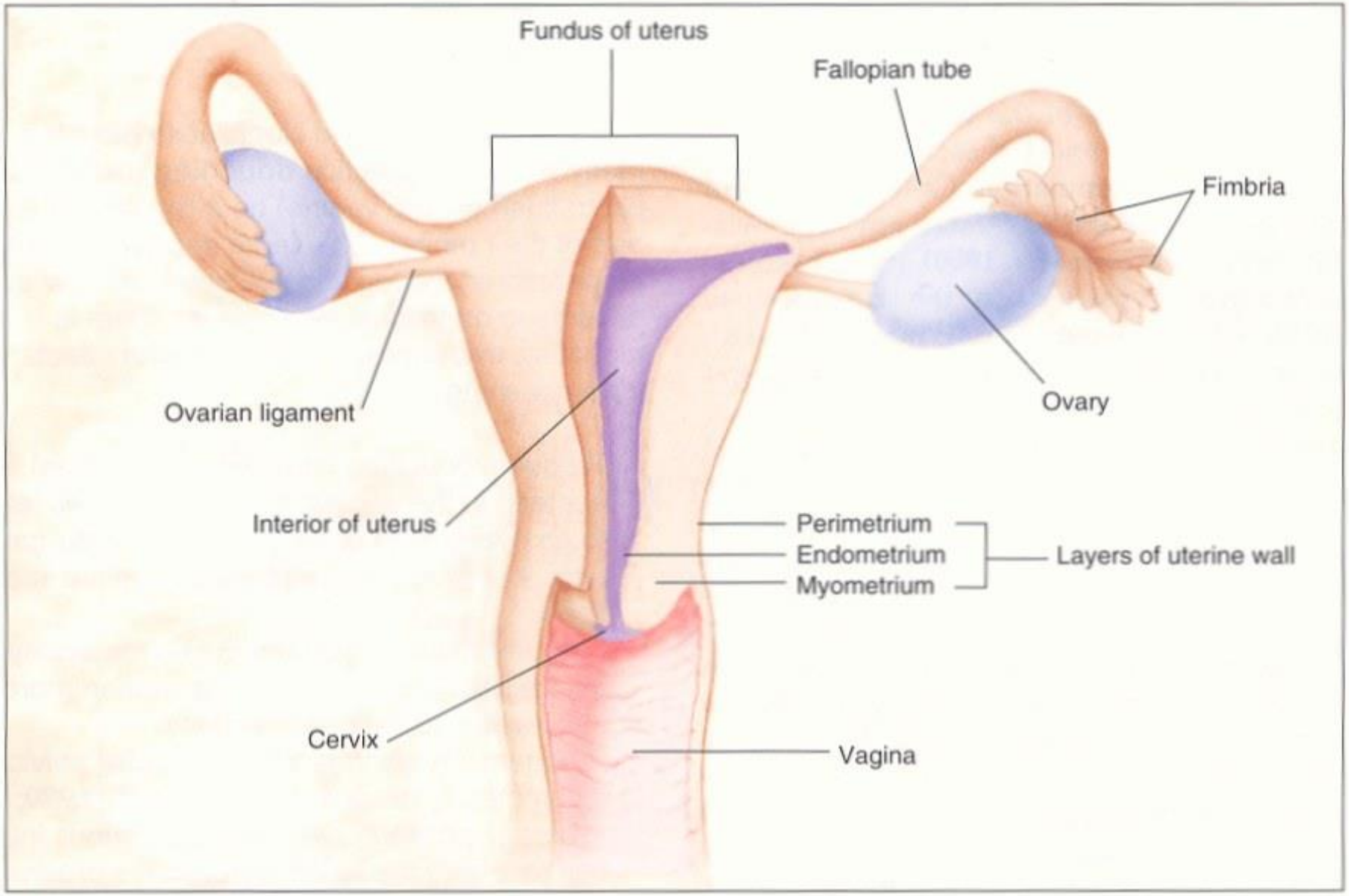


*The uterus and vagina in this figure are shown partially cut away.*

# Uterusun fonksiyonları

- Fertilize ovumun yerleşmesi için uygun ortam hazırlamak,
- Embriyo olgunlaşıncaya kadar beslenmesini ve korunmasını sağlamak,
- Eylemde fetüs ve plasentanın atılmasını sağlamak,
- Doğumdan sonra plasental kısımdaki kas kontraksiyonları ile kanamayı kontrol etmektir.

# Serviks

- Uterusun vajina içine doğru giren kısmı,
- Mukus salgılayan bezler içerir.
- Servikal kanalda biriken mukus tıkacı: spermlere engel.
- Ovulasyon (ve yüksek miktar östrojen) tıkacı inceltir.
- Ovulasyon sonrası salgılanan progesteron tıkacı kalınlaştırır.
- SERVİKS YÜZEYEL reseptör İÇERMEZ, YALNIZ BASINÇ HİSSİ…
- Histerektomi ile cerrahi olarak çıkarılması cinsel yanıtı etkilemez (fiziksel).

## Ovary, Fallopian Tube, Uterus and Vagina

Fallopian tube
Isthmus
Fundus of Uterus
Suspensory ligament of ovary
Ampulla
Infundibulum with fimbria
Ovarian ligament
Ovary
Abdominal opening of fallopian tube
Secondary oocyte
Corpus luteum of menstruation
Uterus:
Perimetrium (Serosa)
Myometrium
Endometrium (Glandular mucosa)
Cavity of uterus
Broad Ligament
Internal os of cervix
Cervix
Cervical Canal
External os of cervix
Vagina
Labium minus

## : Organs
on)

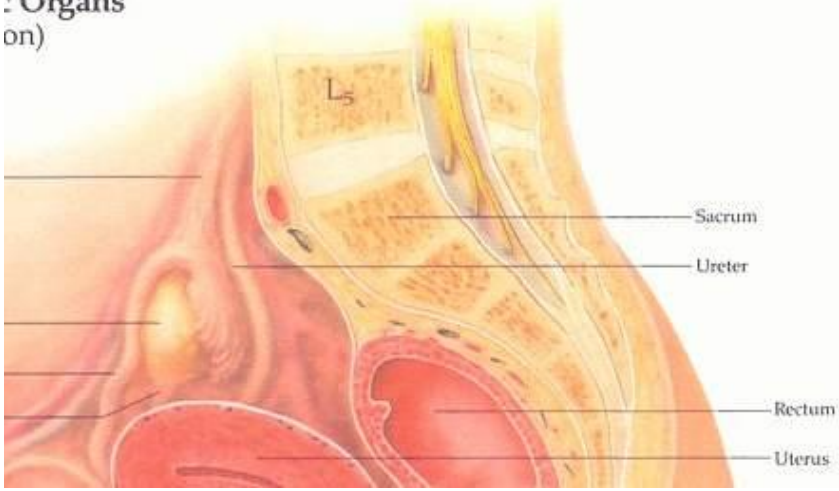

# Tuba uterinalar

- Uterusta başlar, yana doğru 10 cm uzunluğunda,
- Son kısmı huni şeklinde, uzun parmaksı uzantıları (fimbria),
- İç yüzeyleri uzun saç benzeri *silia* ile kaplı,
- Overler tarafından atılan yumurtalar yakalanır, tüp içinde spermle karşılaşır.

# Tuba uterinalar

- Üç kısımda incelenir.

1- infundibulum: overlere en yakın kısım,uçtaki saçaklar fimbriadır.

2-ampulla: tüpün orta ve en geniş kısmı,fertilizasyon burda gerçekleşir.

3-isthmus: tüplerin uterusa en yakın en dar kısmıdır.

## Ovary, Fallopian Tube, Uterus and Vagina

Fallopian tube
Isthmus
Fundus of Uterus
Suspensory ligament of ovary
Ampulla
Infundibulum with fimbria
Ovarian ligament
Ovary
Abdominal opening of fallopian tube
Secondary oocyte
Corpus luteum of menstruation
Uterus:
Perimetrium (Serosa)
Myometrium
Endometrium (Glandular mucosa)
Cavity of uterus
Broad Ligament
Internal os of cervix
Cervix
Cervical Canal
External os of cervix
Vagina
Labium minus

## : Organs
on)

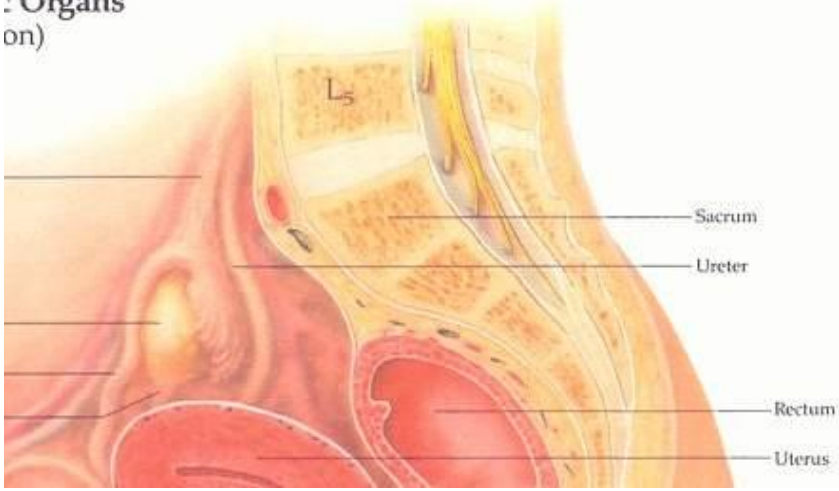

# Overler

- Uterusun her iki yanında, yumurta şeklinde organlar,
- Uterusa bir bağ ile tutunurlar,
- İki işlev;

1) hormon üretimi (östrojen ve progesteron),
2) yumurta üretimi ve salınımı

- Kız bebek doğmadan önce 6-7 milyon yumurtaya sahipken, çoğu doğum öncesinde yok olur,
- Yenidoğan kızda 400 bin olgunlaşmamış yumurta,
- ÜREME ÇAĞINDA 400 CİVARI OLGUNLAŞMAMIŞ YUMURTA,
- Puberteden menapoza  her ay yalnız bir yumurta folikülden salınır.

# KADIN ÜREME SİSTEMİNİ DESTEKLEYEN YAPILAR

- PELVİS TABANI (PELVİS DİYAFRAGMASI, ÜROGENİTAL DİYAFRAGMA,PELVİK FASİA)
- KEMİK PELVİS
- PELVİK LİGAMENTLER
- KAN DOLAŞIMI
- SİNİRLER

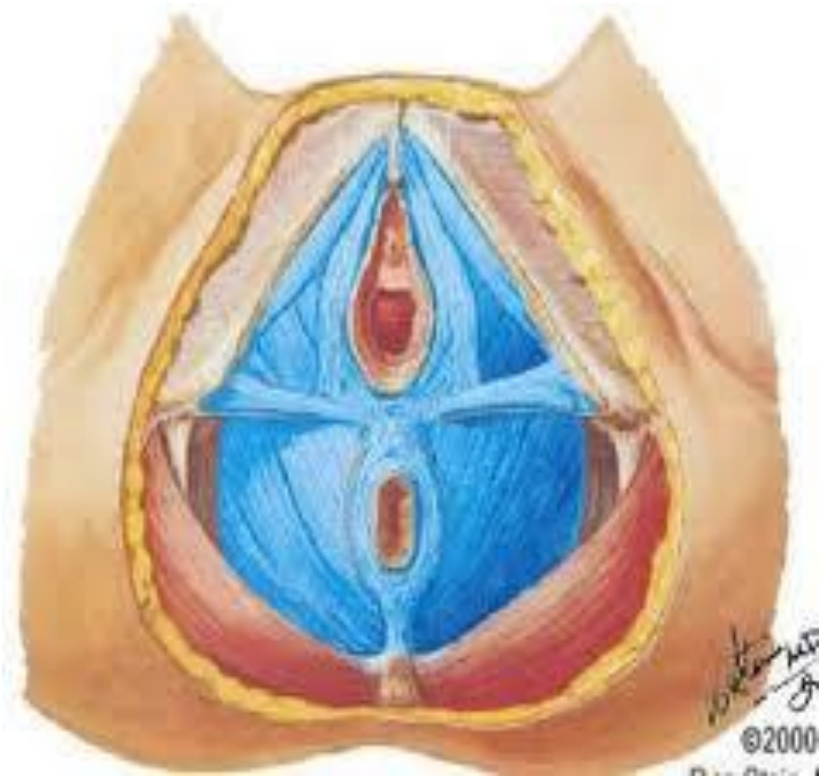

# PELVİS TABANI

- PELVİS DİYAFRAGMASI: M.Levator ani ile pelvis fasiasından yapılmıştır.
- 3 kas demetinden yapılmıştır.
- Pubo-rektalis,iliokoksigeus ve pubo-koksigeus…
- Pelvis diyafragmasında bulunan organlar;üretra,vajen ve rektumdur.

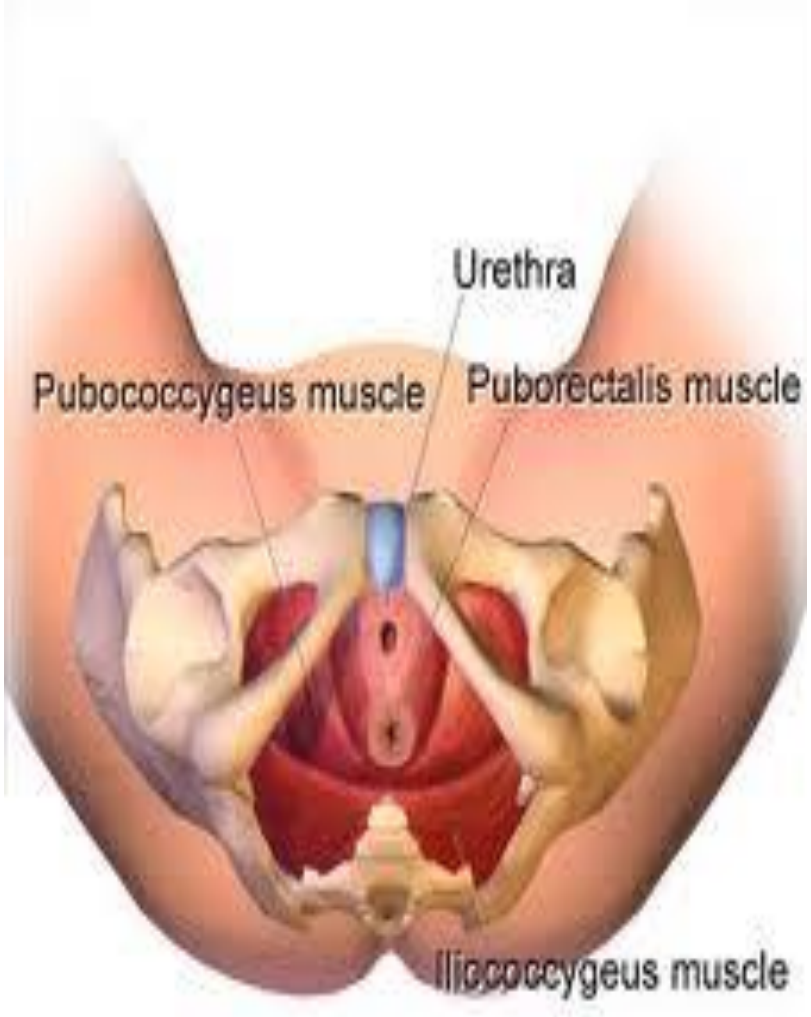

Female Pelvic Muscles

# PELVİS TABANI

- Ürogenital diyafragma:
- P. Diyafragması altında yer alır.
- Doğum olayı için önemli
- M.bulbokavernozus, m.superior transfer perineum ve m.sfinkter ani kasları var.

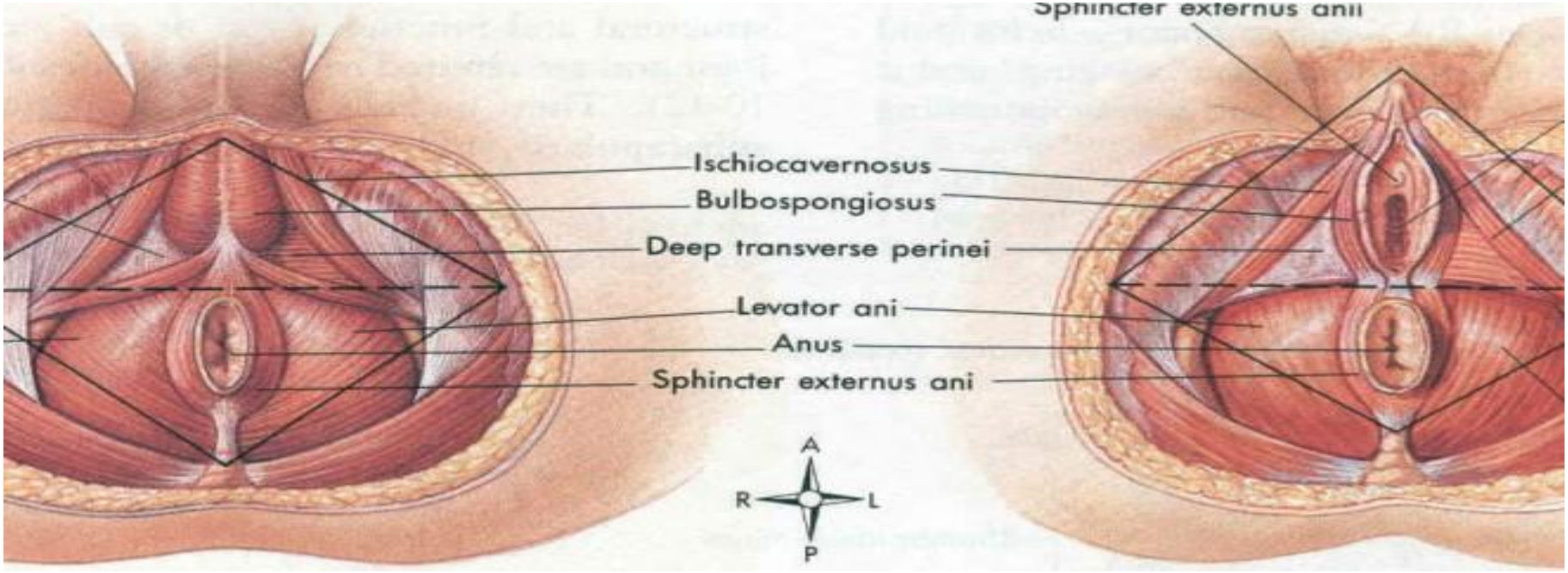

# PELVİS TABANI

- PELVİK FASİA:
- Elastik bağ dokusu ve kas tabakalarını içerir.
- Zedelenir yada gevşerse organ sarkmaları
- Fasianın yapısı serviks,mesane,rektum ve vajenin yerini muhafaza etmeyi sağlar…

# Perine kaslarının görevleri

- Pelvik ve abdominal organları desteklemek,pozisyonlarını muhafaza etmek,
- Defekasyonun anal kanaldan aşağı itilmesini sağlamak,
- Vajinal ve anal sfinkterin hareketini sağlamak,
- Doğum eyleminde fetüs başının rotasyonunu sağlamak…

# Kemik pelvis

- Leğene benzer kemikler
- İç genital organları taşır
- Fetüsün büyüme ve gelişmesinde,
- Doğum kanalı olmasında görevi var.
- 4 kemikten oluşur: 2 koksa,1koksiks,1 sakrum.
- Pelvis arkası 4-5. lumbar vertebradan başlar.
- 4 eklem ile birleşirler: simfisiz pubis,sakrokoksigeal ve iki tane sakroiliak eklem…

# Her kalça kemiği 3 parçadan meydana gelmiştir…

- İlium
- İskium
- Pubis

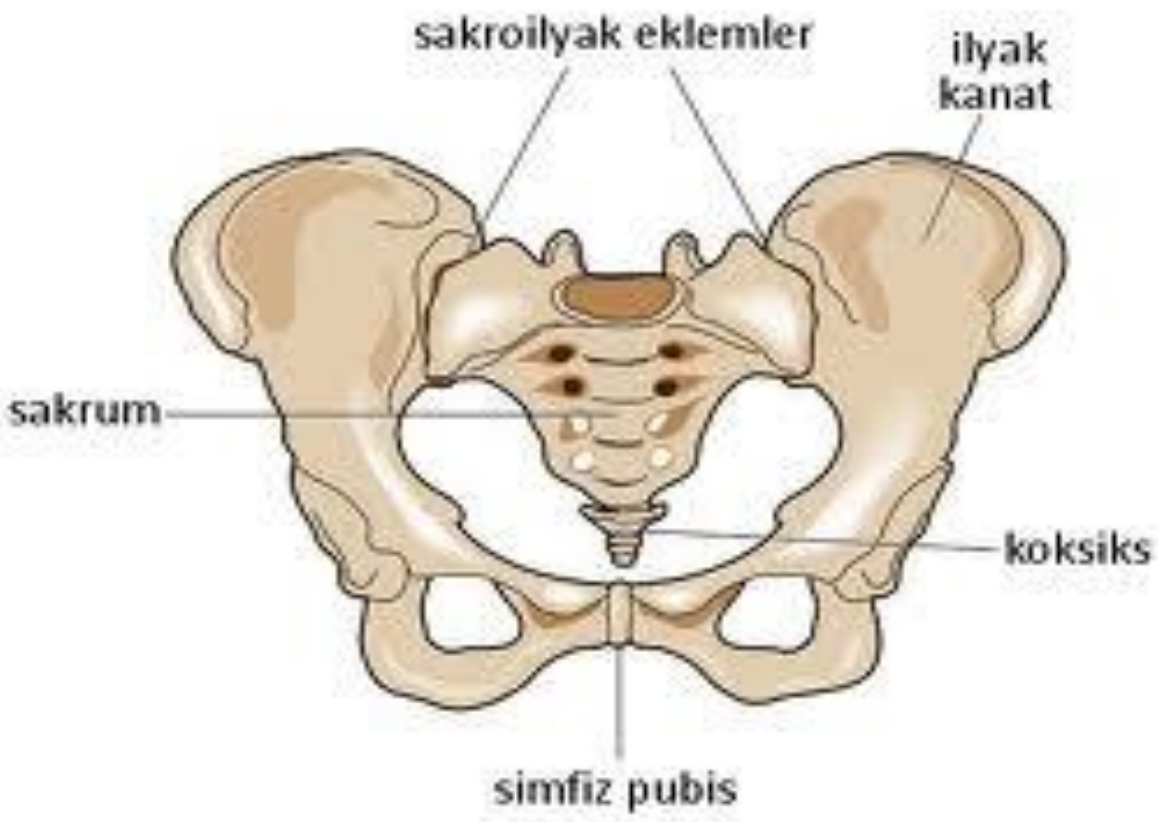

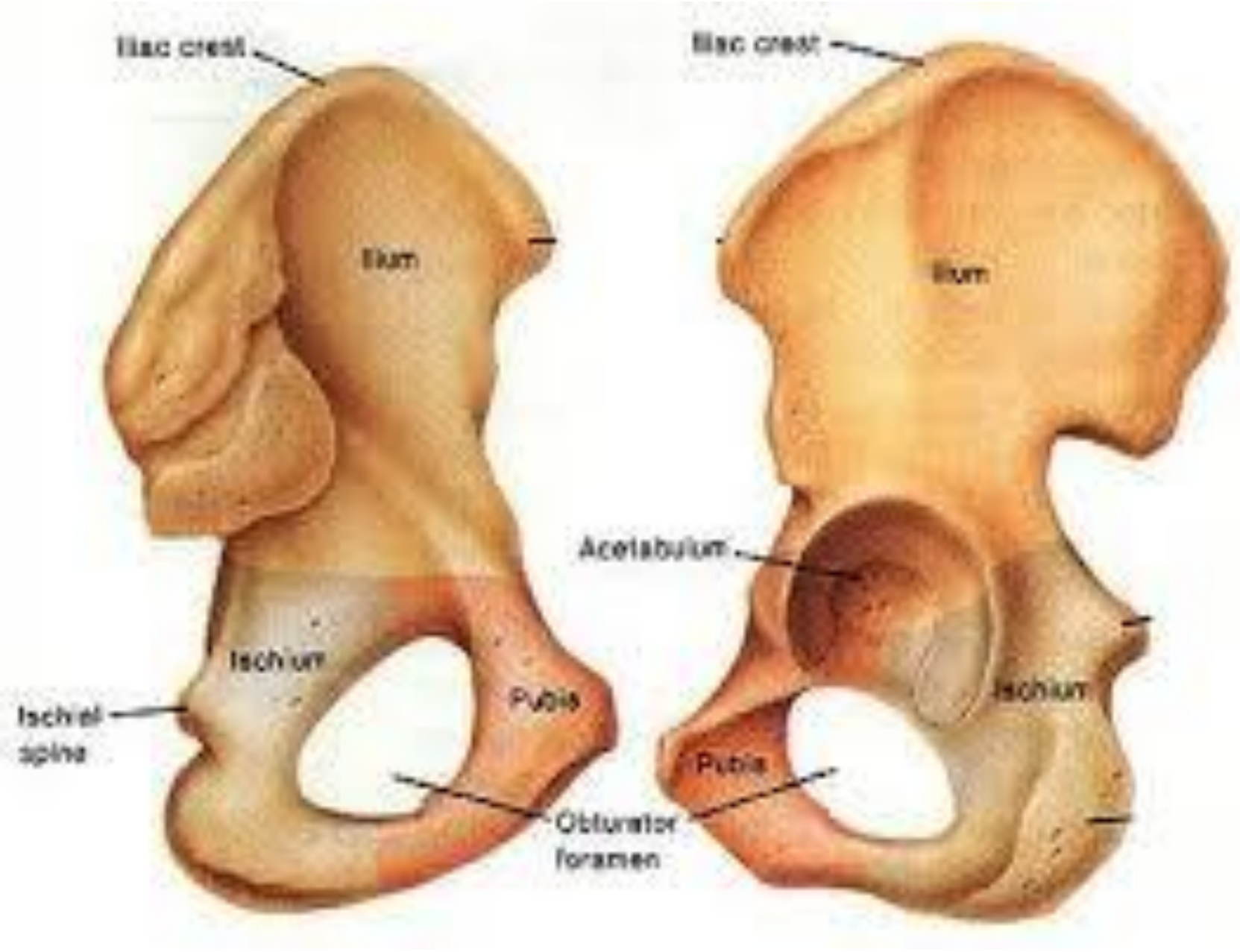
Iliac crest
Ilium
Ischium
Pubis
Ischial spine
Obturator foramen
Iliac crest
Ilium
Acetabulum
Ischium
Pubis

# 1-İlium

- Koksanın üst kemiğini oluşturur.
- Yelpaze şeklindedir.
- En üst çıkıntı anterior superior iliak spina
- Bu iki nokta arasından pelvis dış ölçüleri alınır.

# 2- İskium

- İleumun altındaki kalın kemik
- Altta sert çıkıntıyla sonlanır (iskial tuberosit)
- İskium arkasından pelvis kavitesine uzanan ufak çıkıntılara iskial spinalar denir.
- Doğum açışından çok önemli çünkü orta pelvisteki en dar kuturdur.

# 3- Pubis

- Kalça kemiği ön kısmı
- İki taraftan gelen pubis kemikleri önde kalın eklemle birleşip, simfizis pubisi meydana getirir.

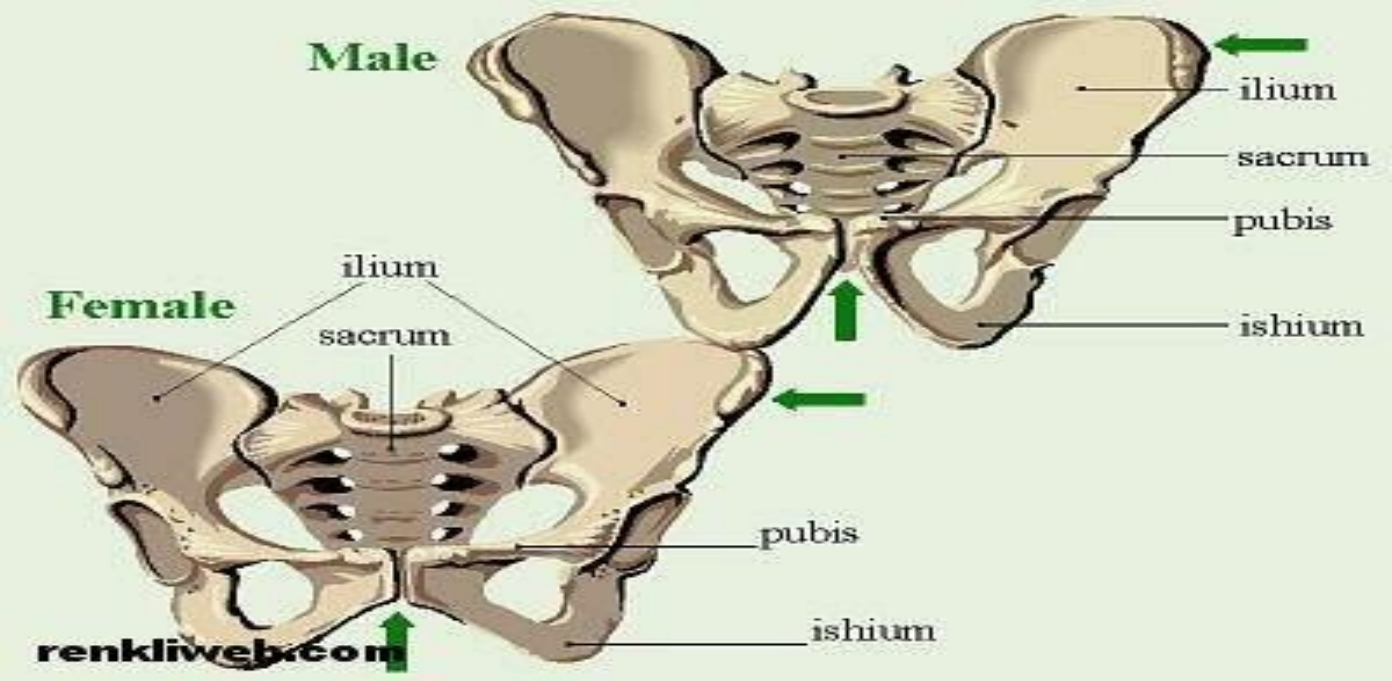

# Linea terminalis

- İlium ve iskiumun birleştiği çizgidir ve pelvisi iki kısma böler.
- <u>Üstte kalan kısım büyük veya yalancı pelvis olarak adlandırılırken,altta kalan bölüm küçük veya hakiki pelvis olarak bilinir.</u>
- Yanlarda linea terminalis,arkada promontoryum,önde simfizis pubis ile sınırlanmış kısma pelvis girimi,pelvis kemiklerinin sonlandığı alana ise pelvis çıkımı denir.

# Sakrum ve koksiks

- Sakrum pelvisin arka duvarı
- Üst-ön kısım sakral vertebra hizasında ve promontoryum adını alır.
- Vajinal muayenede kolay ulaşılması pelvis darlığına işaret
- Koksiks sakruma hareketli bir eklem olan sakrokoksigeal eklem ile bağlanmıştır.

# Pelvik ligamentler(kemikleri tutan)

- İnterpubik ligament: simfizis pubisi destekler
- Sakrotuberos ligamentler: sakrum ile iskial tuberositler arasındadır.
- Sakrospinal ligamentler: sakrum ile iskial spinalar arasında uzanır.
- Sakroiliak ligament: sakrum ile iliumun birleştiği yerde
- İnguinal ligamentler: spinailiak anterior superior ile pubis kemikleri arasında yer alır

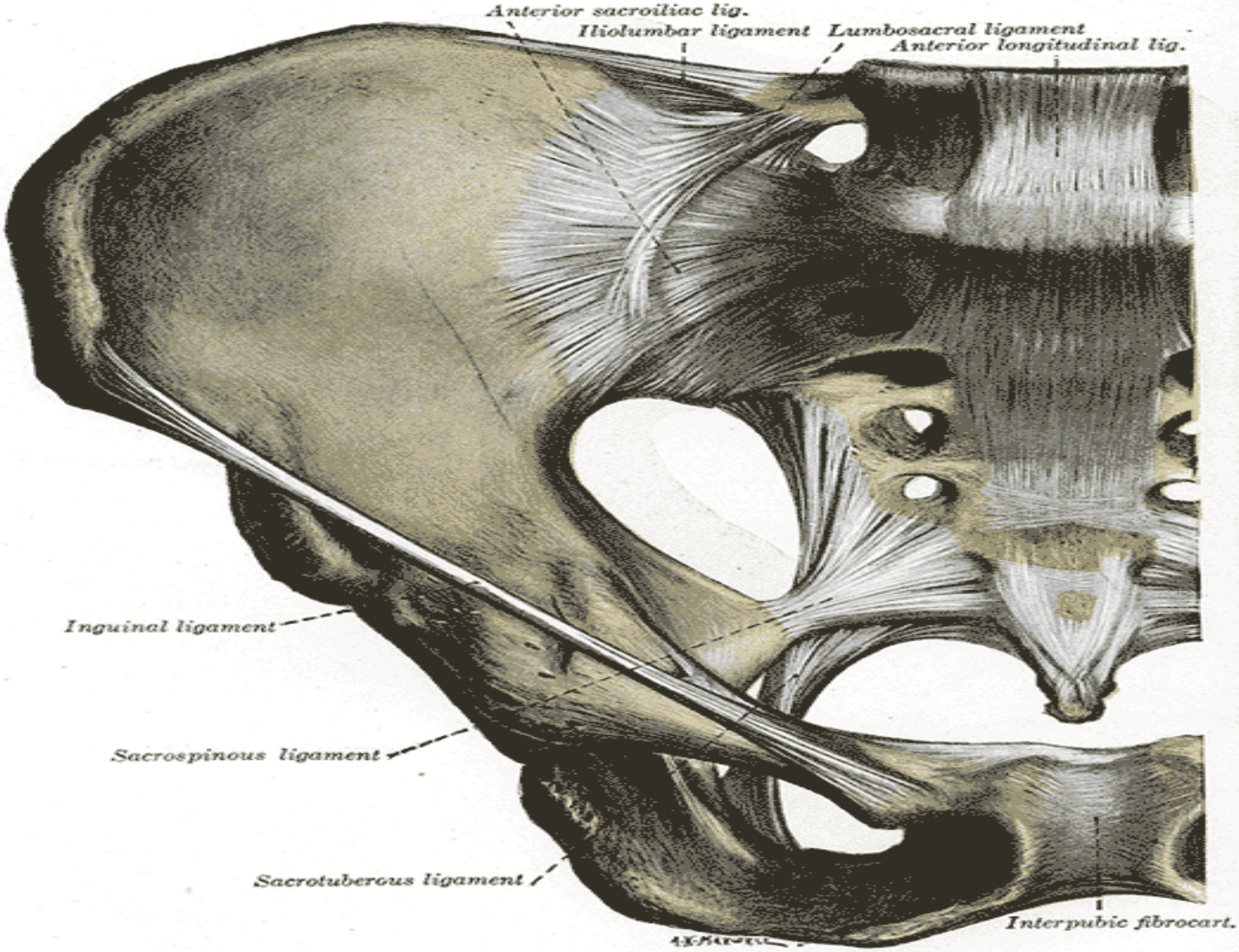
Anterior sacroiliac lig.
Iliolumbar ligament
Lumbosacral ligament
Anterior longitudinal lig.
Inguinal ligament
Sacrospinous ligament
Sacrotuberous ligament
Interpubic fibrocart.

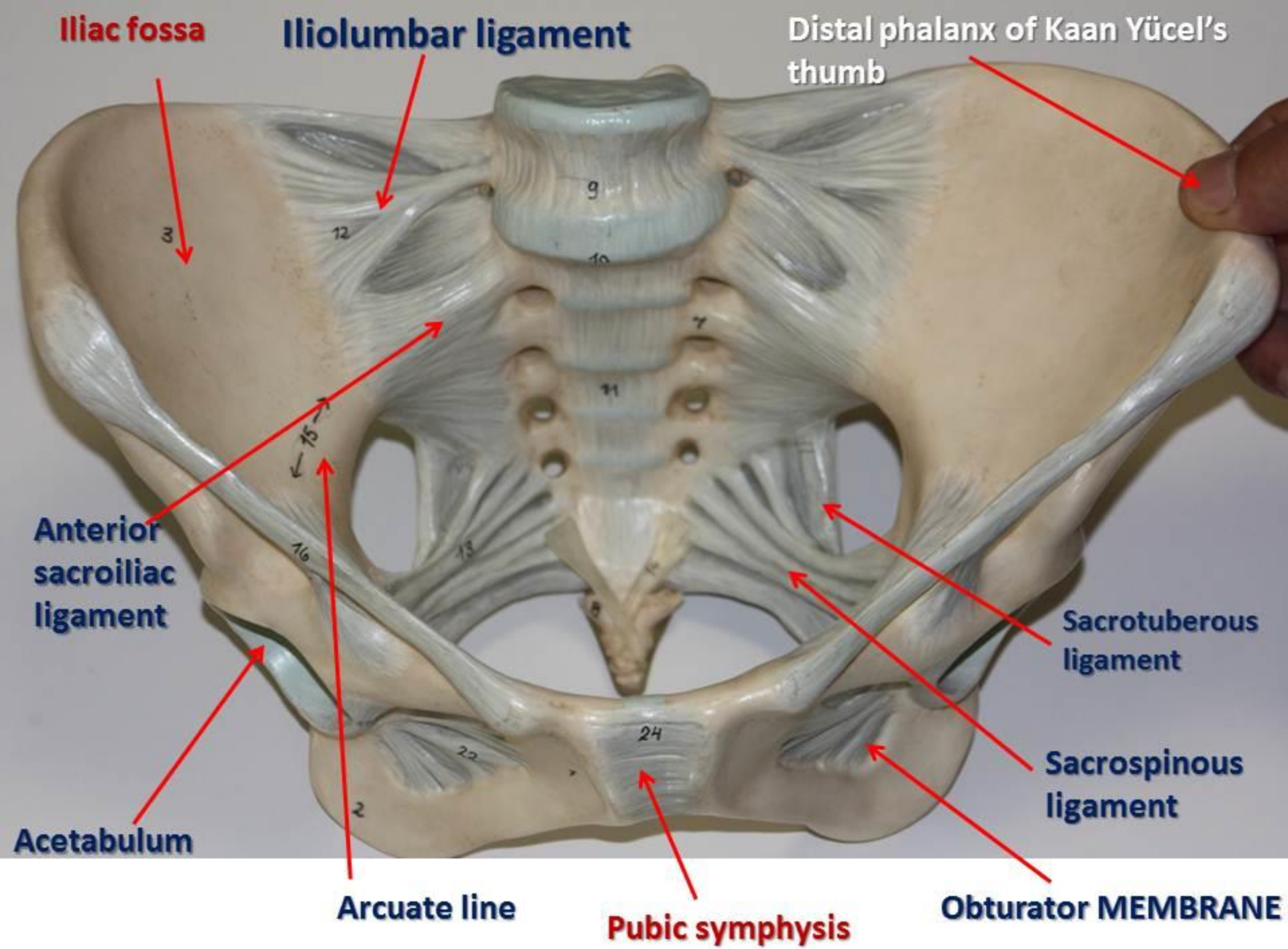
Iliac fossa
Iliolumbar ligament
Distal phalanx of Kaan Yücel's thumb
Anterior sacroiliac ligament
Sacrotuberous ligament
Sacrospinous ligament
Acetabulum
Arcuate line
Pubic symphysis
Obturator MEMBRANE

# Pelvik ligamentler(organları tutan)

- Broad ligament: uterus yan duvarından pelvis yan duvarına uzanır. Tuba uterina, overler, round ve kardinal ligamentleri, kan damarlarını, lenfatikleri ve sinirleri içinde tutar.
- Round ligament: uterusun üst yanlarından aşağı iner. İnguinal kanaldan geçer ve labia majorda son bulur.

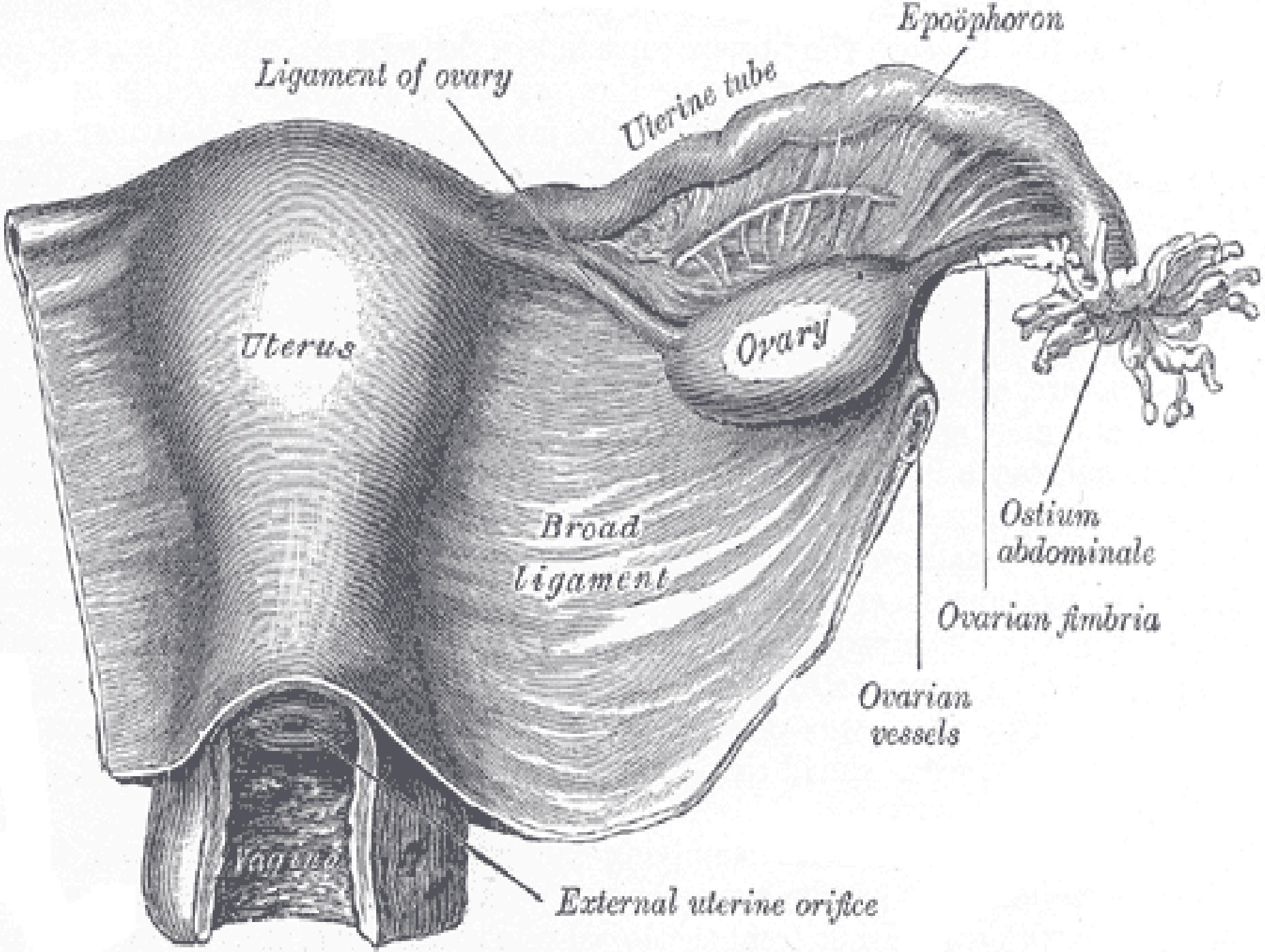
Epoöphoron
Ligament of ovary
Uterine tube
Uterus
Ovary
Broad
ligament
Ostium
abdominale
Ovarian fimbria
Ovarian
vessels
Vagina
External uterine orifice

# Pelvik ligamentler(organları tutan)

- Uterosakral ligament: serviksin arka üst kısmından 2-3. sakral vertebralara uzanır ve uterusun normal pozisyonunu korur.
- Ön ligament: mesane ile uterus arasındaki periton kıvrımıdır.
- Arka ligament: uterus ile rektum arasındaki periton kıvrımıdır.

# Female Pelvic Organs and Ligaments

*Front View*

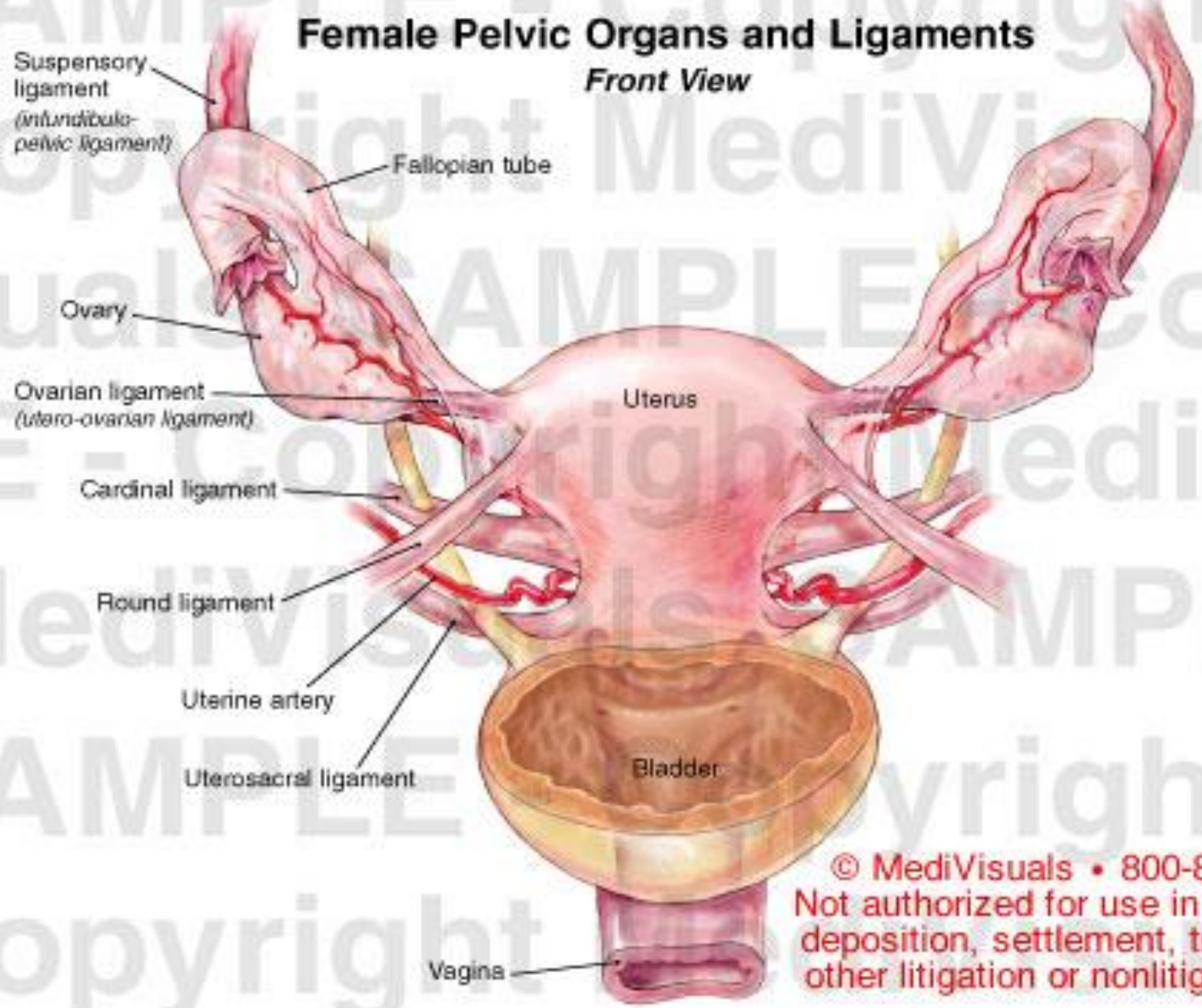


© MediVisuals • 800-899-2154
Not authorized for use in mediation, deposition, settlement, trial, or any other litigation or nonlitigation use.

Exhibit# 400095_02X

# Kan dolaşımı

- Uterusu besleyen üç çift arteriyel kan damarı ;

1-hipogastrik arterden dallanan uterin arterler,

2-aortadan dallanan ovarian arterler,

3-vesikal arterlerden dallanan arterlerdir.

- Hepsi uterusta anastomoz yaparak seyrederler.
- Venlerde arterler ile aynı yolu seyreder.

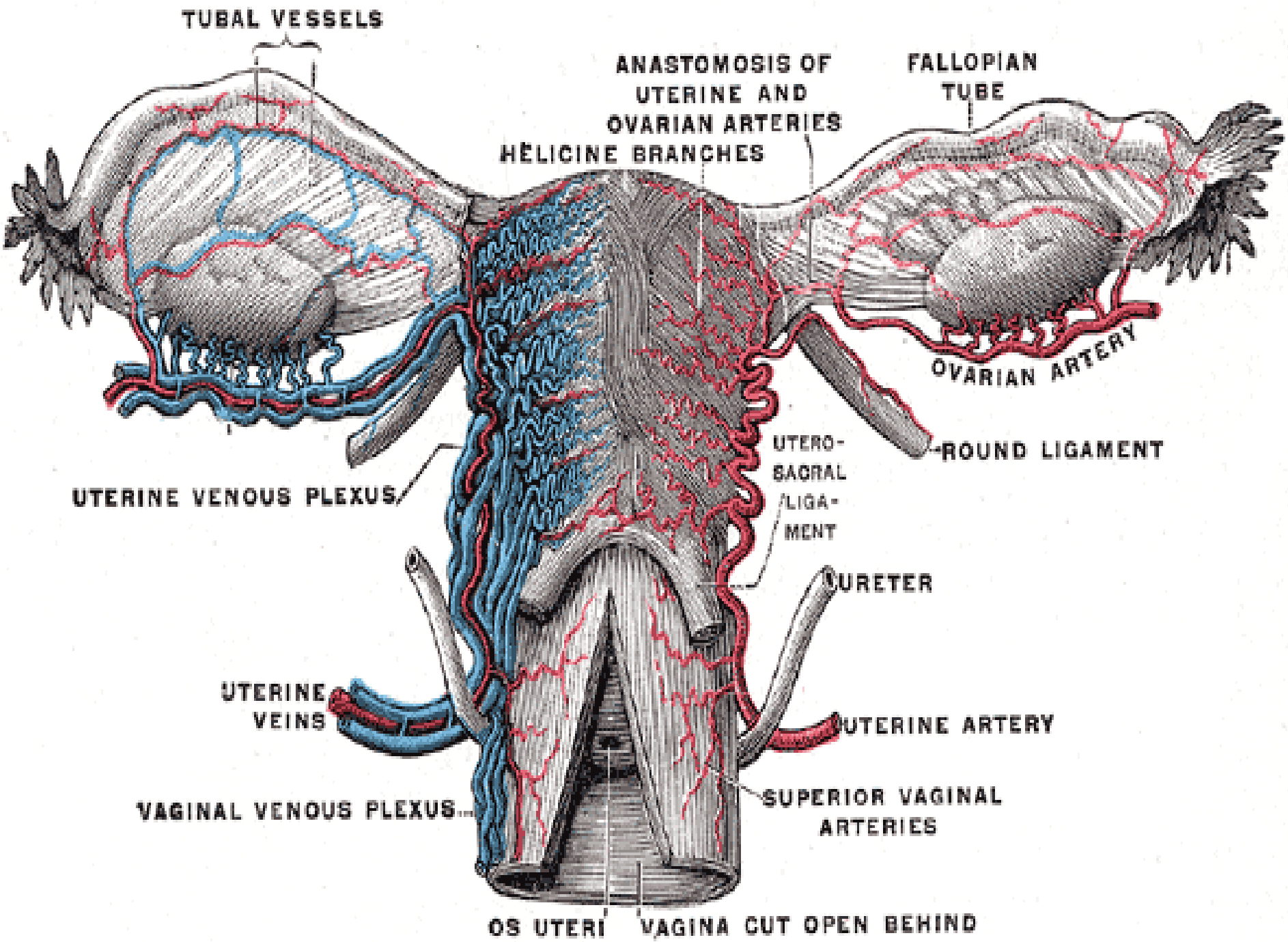
TUBAL VESSELS
ANASTOMOSIS OF UTERINE AND OVARIAN ARTERIES
FALLOPIAN TUBE
HELICINE BRANCHES
OVARIAN ARTERY
ROUND LIGAMENT
UTERO-SACRAL LIGA-MENT
UTERINE VENOUS PLEXUS
URETER
UTERINE VEINS
UTERINE ARTERY
SUPERIOR VAGINAL ARTERIES
VAGINAL VENOUS PLEXUS
OS UTERI
VAGINA CUT OPEN BEHIND

# Sinirler

- Üreme sistemine otonomik ve merkezi sinir sisteminden duyusal ve motor sinirler gelir.
- Parasempatikler vazodilatasyona ve kas kontraksiyonlarında gevşemeye,sempatikler ise vazokonstrüksiyona ve kaslarda kontraksiyona neden olurlar.

# Memeler

- Çoğu kadın ve erkek için cinsel uyarılmada önemli rol oynayan “yağlı ekler” dir.
- Yağlı doku içinde süt bezleri ve kanalları yerleşik.
- Pubertede şekil ve büyüklüğü değişir.
- Meme uçları (nipple) düz kas fibrilleri ve sinir sonlanmalarından oluşur.
- Dokunmaya ve sıcaklık değişimlerine duyarlı.
- Hemen çevresindeki koyu renkli alan areola.
- Nipple ve areola duyarlılığı şekle ya da büyüklüğe bağlı değil.

# Memeler

- Meme dokusu uterus gibi over hormonlarına cevap verir.
- Doğumdan sonra hipofiz ön lob hormonu prolaktinin etkisi ile süt bezlerinde süt yapımı ortaya çıkar.
- Göğüs iç yapısında 15-20 lobülden oluşan loblar bulunur.

**Figure 3.9** External and Internal Anatomy of the Female Breast

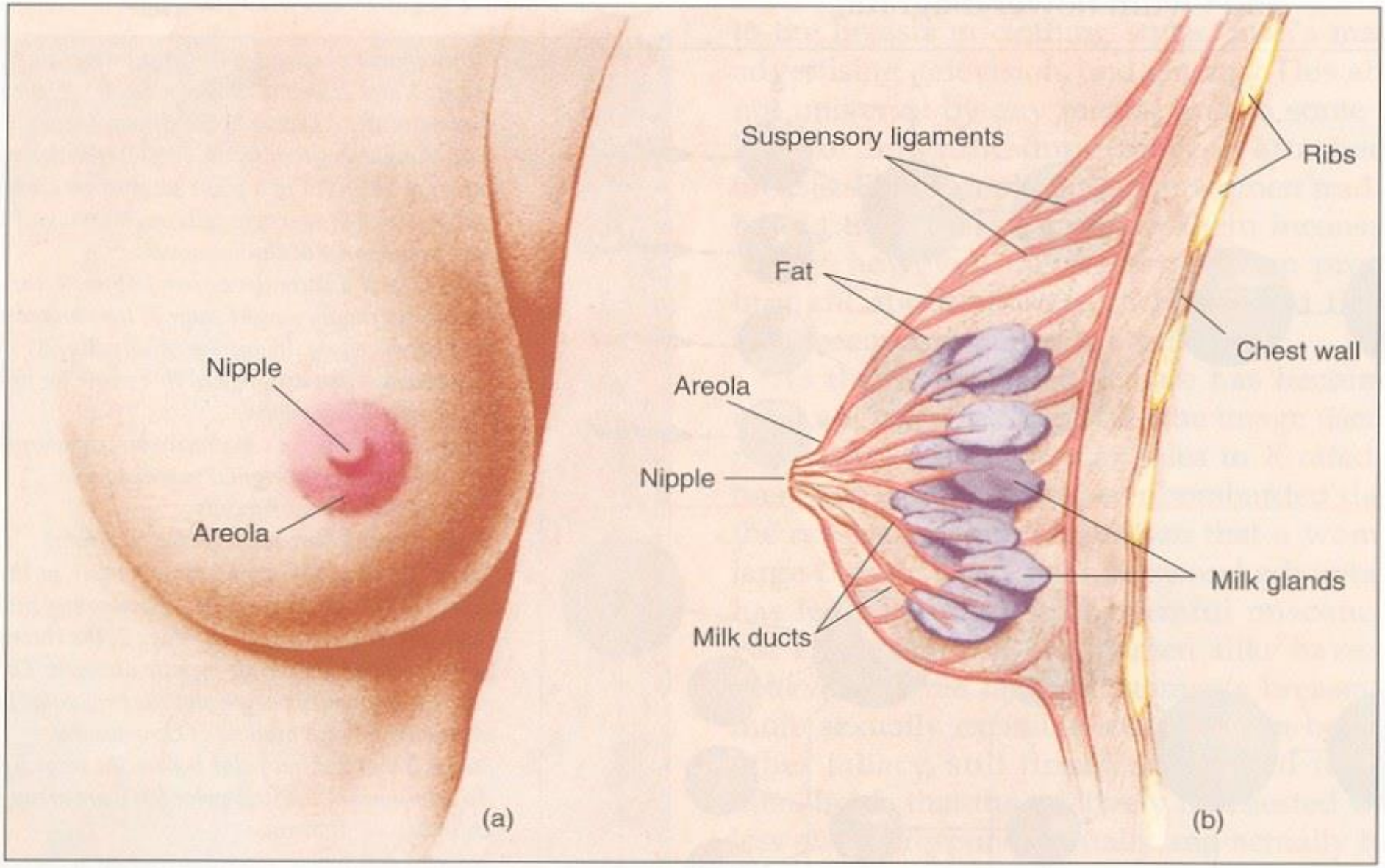

**Figure 3.10** Variations in Appearance of the Female Breast

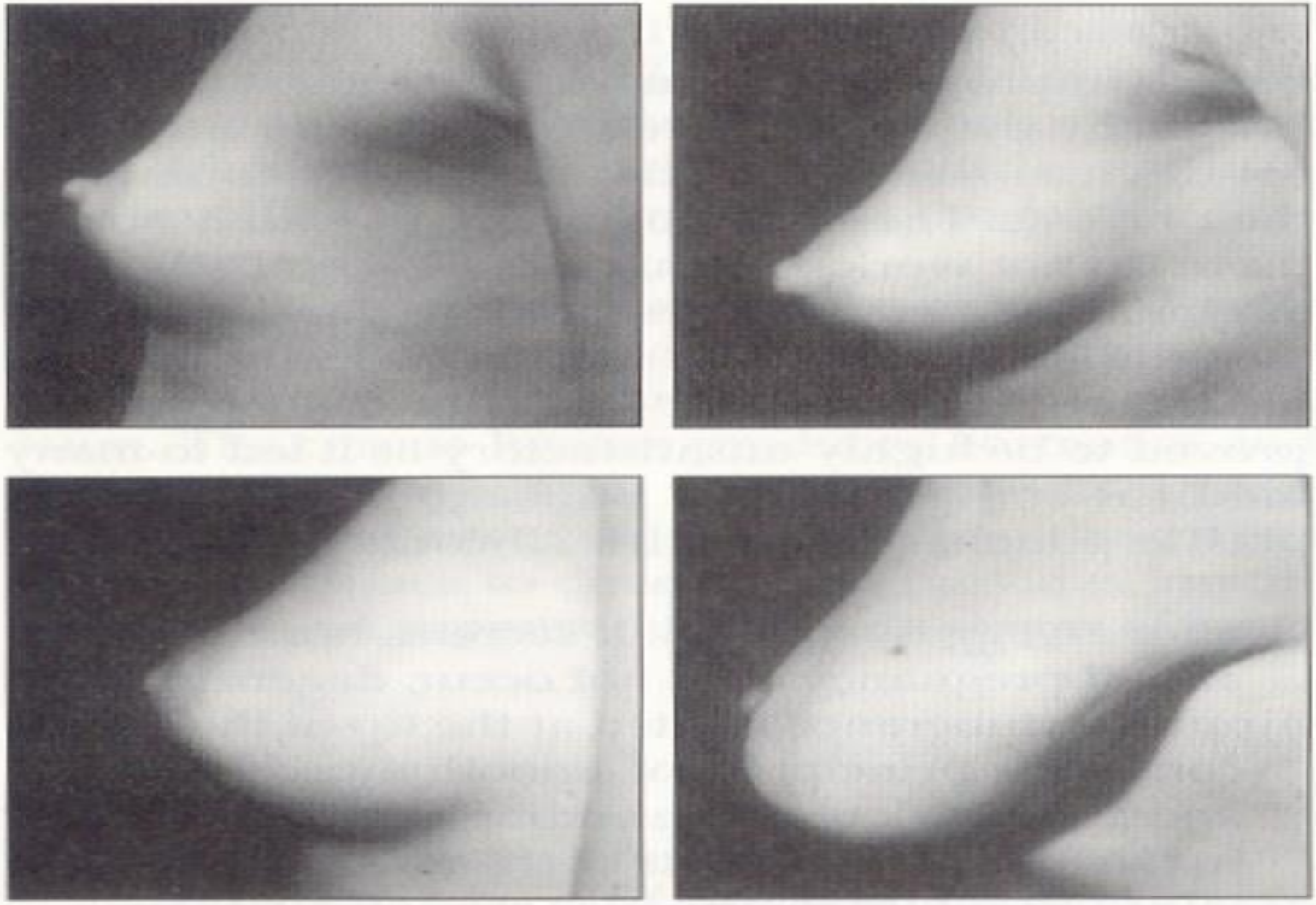

# Erkek cinsel anatomisi

- Penis
- Skrotum
- Testisler
- Epididim ve Vas deferens
- Prostat ve ilişkili organlar
- Memeler

**Figure 3.13** Internal Side View of the Male Reproductive System

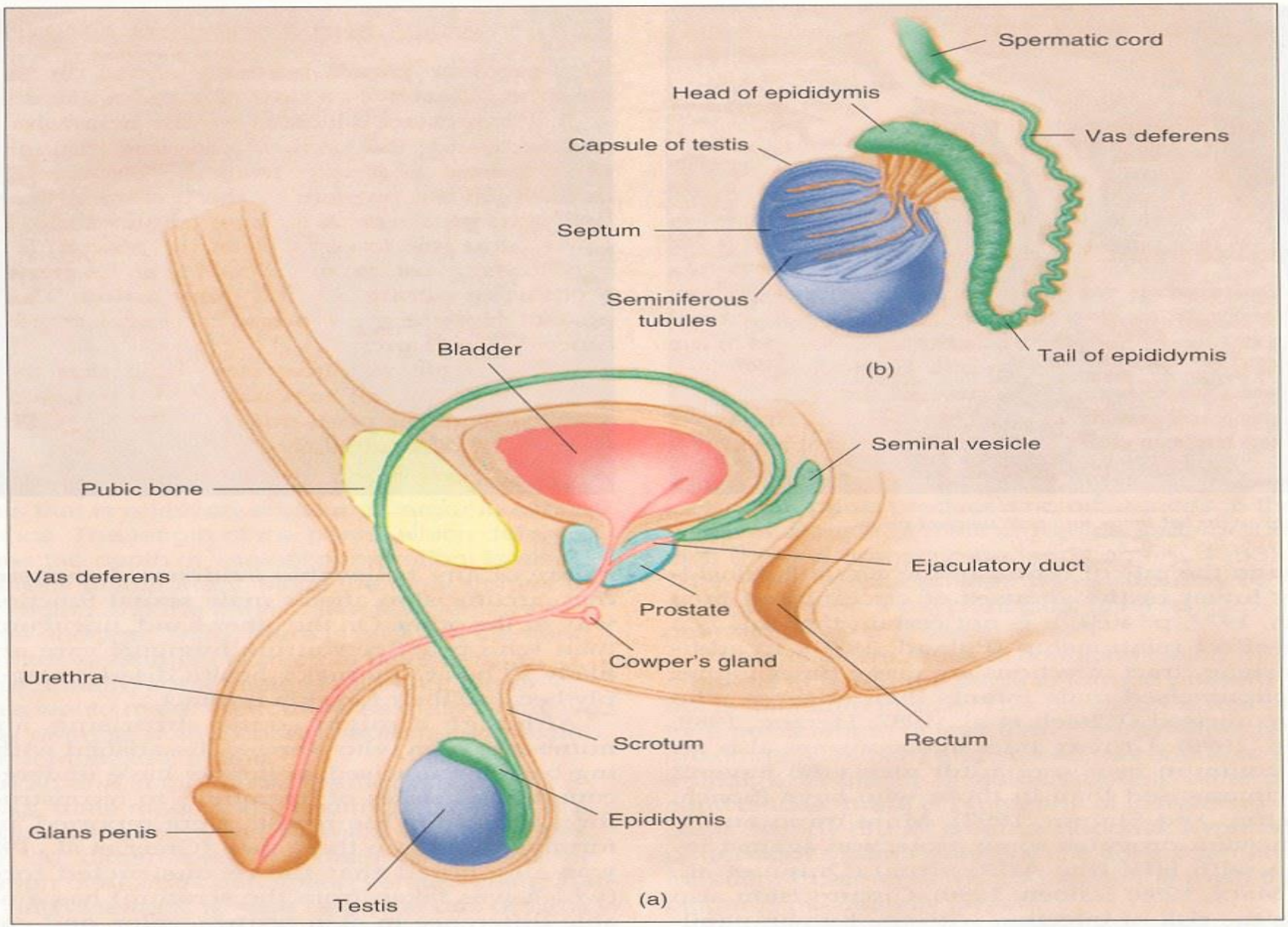

# PENİS

- Paralel spongioz dokuda silindir şeklinde 3 yapı,
- Biri *corpus spongiosum*, diğer ikisi *corpus cavernosum,*
- *Penil üretra corpus spongiosum* içinden geçer.
- Silindirler düzensiz süngersi boşluklardan oluşur.
- Bu doku uyarılma esnasında kanla dolar ve penis erekte olur.
- Penisin baş kısmı tümüyle *corpus spongiosum* dan oluşur.
- Bu bölge gövdeden daha fazla duyusal reseptöre sahip, fiziksel uyarıya daha duyarlı.

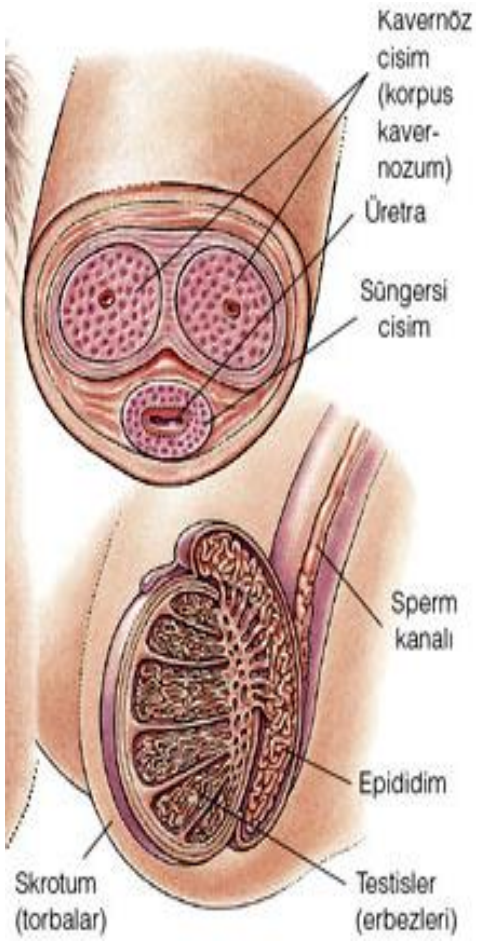

# PENİS

- Glansın etrafını ince bir deri çevreler (sünnet derisi),
- Glans dokunmaya çok hassas, çoğu erkek masturbasyonda gövdeyi okşar.
- Sünnet derisi ya da glans enfekte olursa cinsel ilişki ağrılı olur.

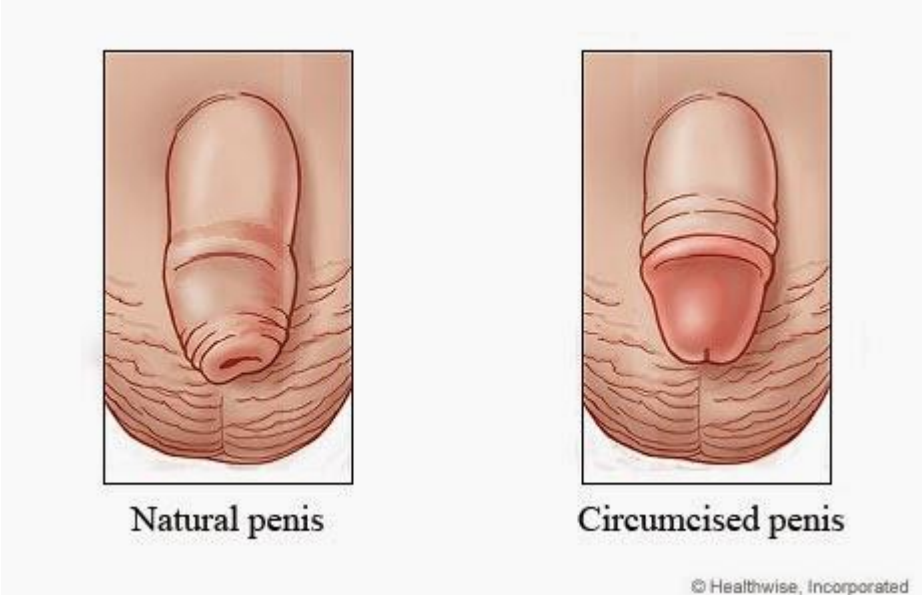

**Figure 3.11** Anatomy of the Penis

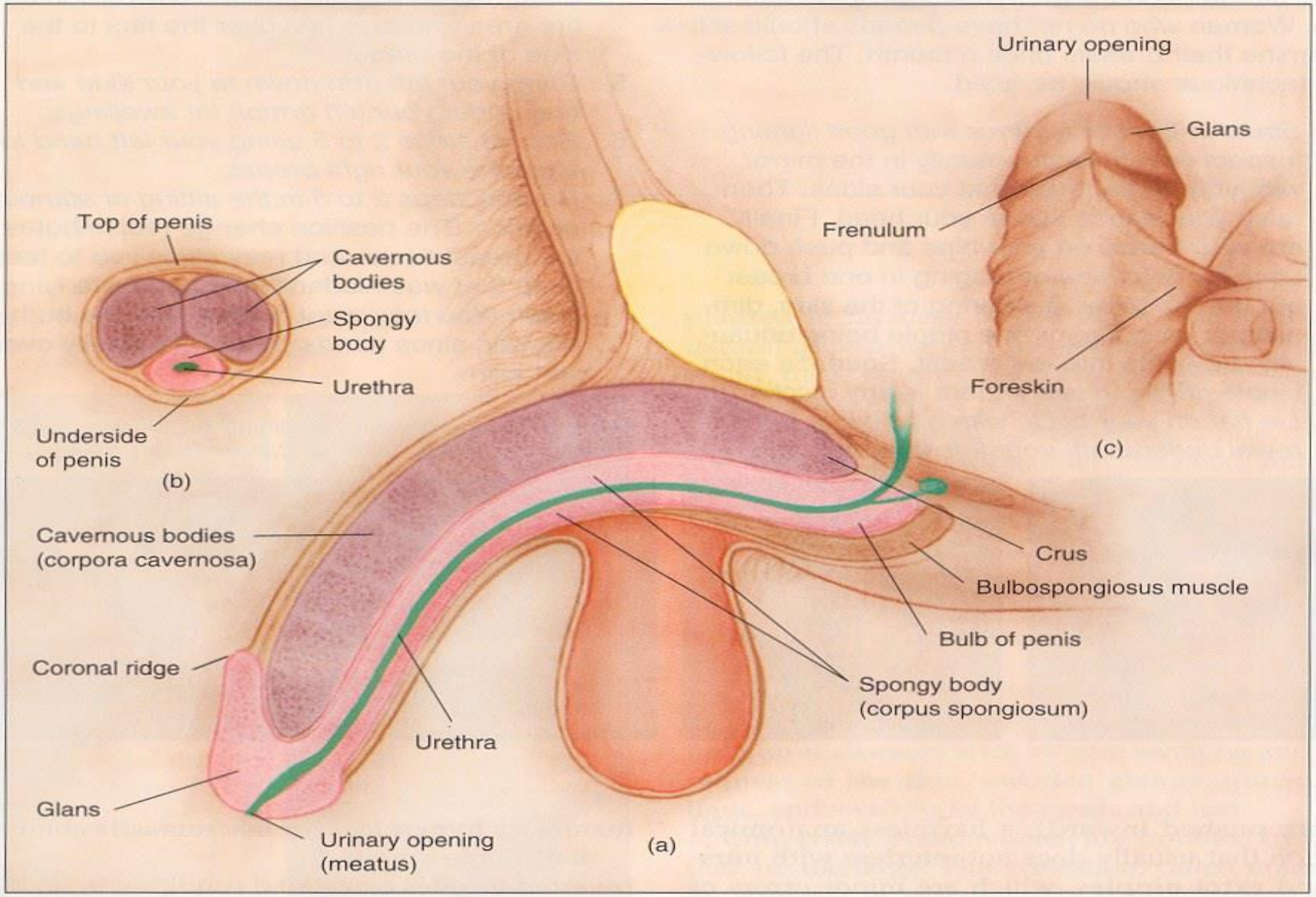


*(a) Internal side view of the penis. (b) A cross section of the penis. (c) A view of the underside of the penis showing the location of the frenulum.*

# Cross-section of the Penis

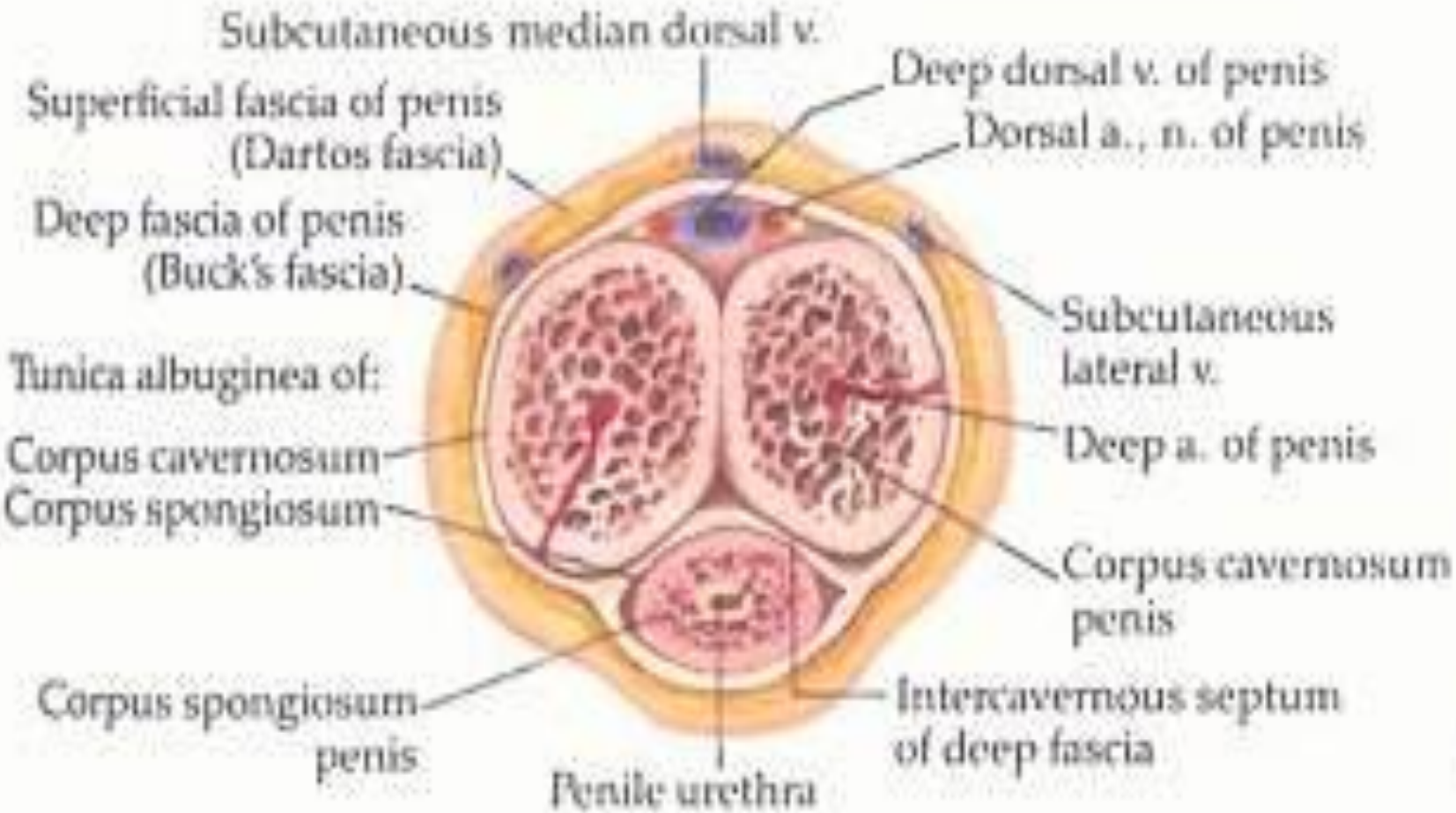

# Skrotum: Testis torbası

- Testisleri çevreleyen, ince derili kese…
- Pubik kıllarla kaplıdır.
- Spermatic cord; skrotum içinde testisleri tutan bağlara denir.
- Kan damarları, sinirler ve cremaster kasını içerir.
- Cinsel uyarılma, egzersiz ve soğuk CM'in kasılmasına neden olur, testisler vücuda yaklaşır,
- Sıcak havada skrotum gevşer
- Bu refleks testislerin sabit bir sıcaklıkta kalmasına yardımcı olur.
- Sperm üretimi için sıcaklık önemli (ortalama 33 derece)!!!

# Testisler

- Eski Romalılar yemin ederken ellerini İncil yerine testisler üzerine koyardı…
- Her iki testis aynı büyüklükte (5x2x3 cm),
- Biri diğerine göre daha aşağıda,
- Büyüklük farklılığı tıbbi değerlendirmeyi gerektirir.
- Dokunma ya da basınca aşırı duyarlı.
- Scrotumun okşanması, testislerin hafifçe sıkılması uyarıcı!!!

# Testisler

- İki farklı işlev; hormon ve sperm üretimi.
- *Leydig hücreleri* hormon üretir (testesteronun %95'i, az miktarda östrojen ve inhibin)
- İnhibin sperm üretimini kontrol eder.
- Sperm *seminifer tübüllerde* üretilir.
- Sperm üretim işlemi 70 günde tamamlanır, pubertede başlar.
- Yılda milyarlarca sperm üretilir.

# Epididim, Vas Deferens

- Seminifer tübüller epididim içine açılır,
- Spermler bu uzun yolu haftalar içinde katederek olgunlaşır,
- Vas deferens 40 cm uzunluğunda bir tüp, spermatik kord içinden geçer,
- Vasektomide iki tarafın vas deferensi kesilir…

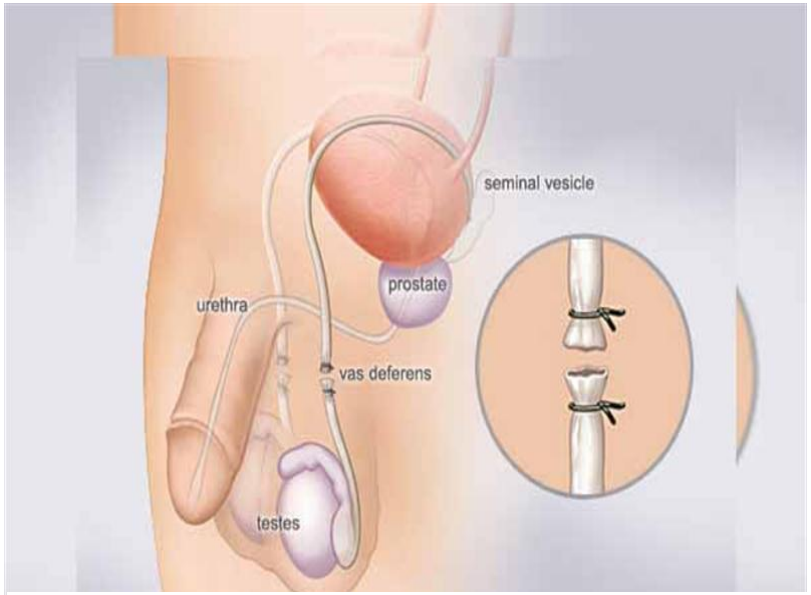


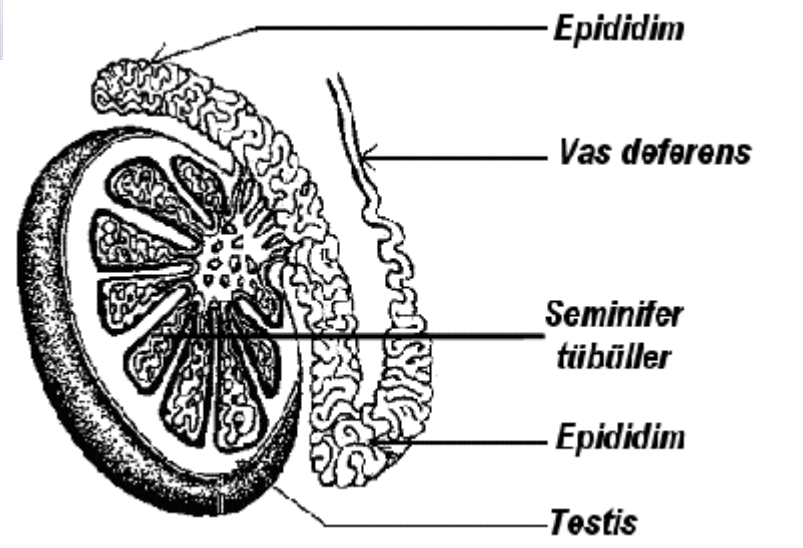

# Prostat ve ilişkili organlar

- Prostat ceviz büyüklüğünde,
- Muskular ve glandüler yapılardan oluşur.
- Seminal sıvının (ejakülasyon sıvısı) %30'unu Prostat salgılar.
- Prostat en iyi rektal muayenede değerlendirilir.
- Enfekte olabilir ve kanser oluşabilir.

# Prostat ve ilişkili organlar

- Seminal sıvının %70'i seminal vezikülden salgılanır.
- Her ejakulat 3-5 ml semen (seminal sıvı+sperm),
- 1 ml semen içinde 40-120 milyon sperm,
- Sperm miktarı ejakülasyon sıklığıyla değişken,
- Semen rengi beyaz, sarı ve gri tonları arasında değişir,
- Kremsi ve yapışkan kıvamda,
- Glikoz, spermlerin enerji kaynağı.

# Prostat ve ilişkili organlar

- Cowper bezleri iki adet bezelye büyüklüğünde,
- Prostatın hemen altında,
- Ejakülasyon öncesi sıvıyı üretir, uyarılma esnasında salınır,
- Üretranın asitini nötralize eder,
- Bazen içinde birkaç canlı sperm olabilir!!!

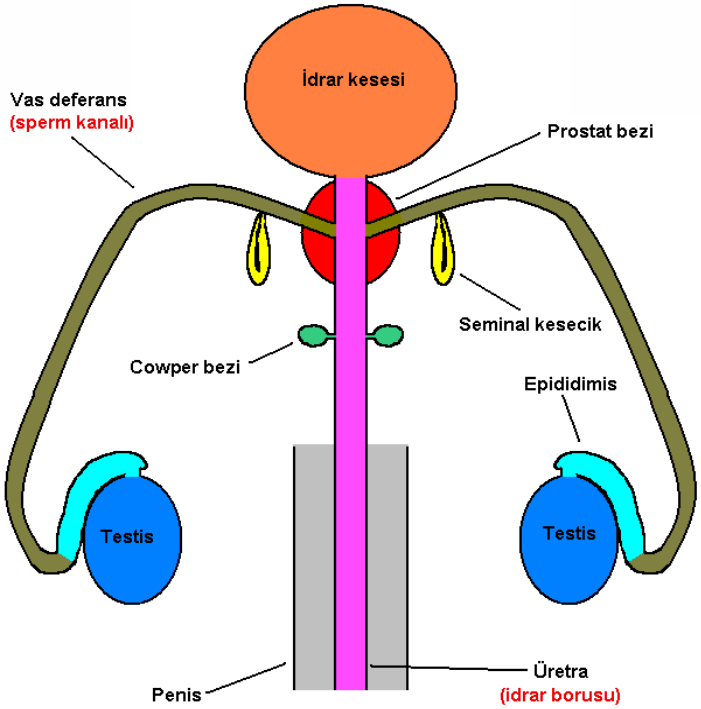

# Memeler

- Erkekte kadına göre çok daha az yağ ve glandüler doku,
- Basınç ve dokunmaya daha az duyarlı,
- Bazı erkekler meme uçlarının uyarılması ile cinsel olarak uyarılır…
- Östrojen alımı ile memede büyüme. (transeksüeller)

# Diğer erojen bölgeler

Genitaller dışında vücudun pek çok yeri potansiyel uyarılma kaynağı:

- En büyük duyu organı olan deri,
- Uyluk,
- Boyun,
- Perine,
- Ağız, dudaklar, dil,
- Anüs, rektum ve kalçalar…

# Teşekkürler …