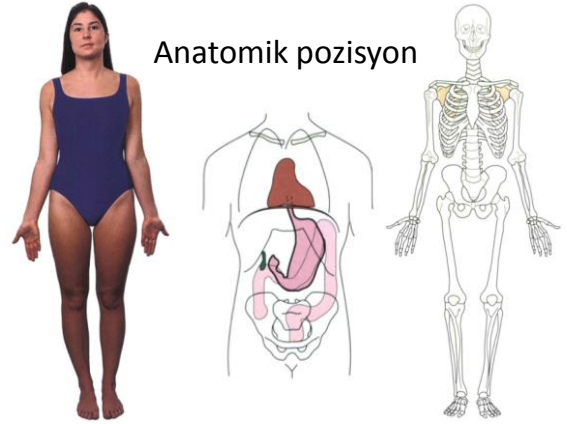


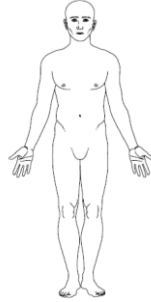
Temel Radyoanatomik Terim ve Pozisyonlar

Prof.Dr.Nail Bulakbaşı



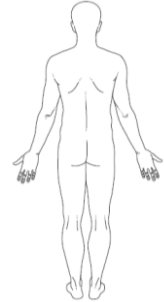Anatomik terimler

- Anterior (Ventral)
 - Ön taraf
 - Hastanın yüzünün (karnının) olduğu tarafı



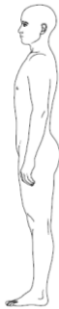Anatomik terimler

- Posterior (Dorsal)
 - Arka taraf
 - Hastanın yüzünün olmadığı tarafı
 - Ayağın sırt bölümü



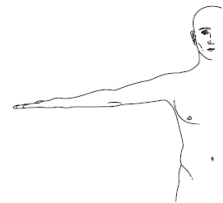
Anatomik terimler

- Lateral
 - Yan taraf
 - Hastanın profilden her hangi bir tarafı
 - Hastanın vücuduna uzak olan tarafı
 - Dış yüz



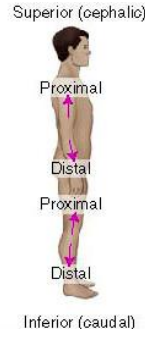Anatomik terimler

- Medial
 - İç taraf
 - Hastanın vücuduna yakın olan tarafı
 - İç yüz



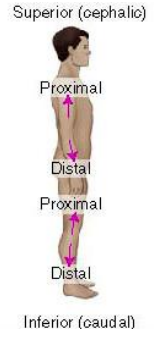Anatomik terimler

- Süperior (Kranyal)
 - Vücut ya da vücut bölgesinin üst kesimi
- İnferior (Kaudal)
 - Vücut ya da vücut bölgesinin alt kesimi



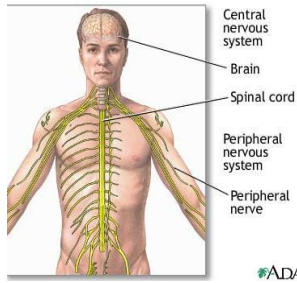
Anatomik terimler

- Proksimal
 - Yukarı, merkeze yakın
- Distal
 - Aşağı, merkezden uzak



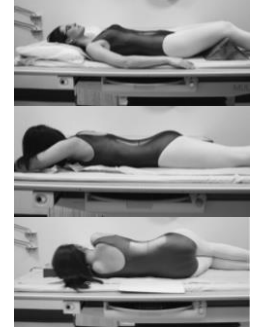
Anatomik terimler

- Santral
 - Merkezi, merkeze yakın
- Periferik
 - Merkezden uzak

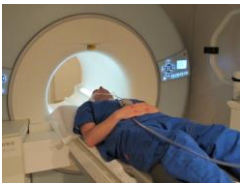

Pozisyonlar

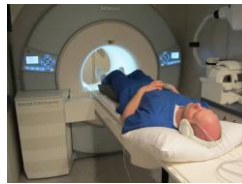- Yatarak (Rekumbent)
 - Supin: Sırtüstü
 - Prone: Yüzüstü
 - Lateral: Yan
 - Sağ
 - Sol



Giriş şekli



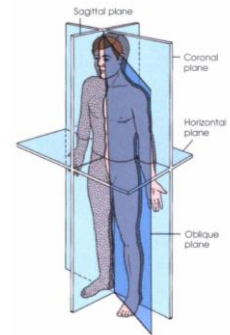
Head first



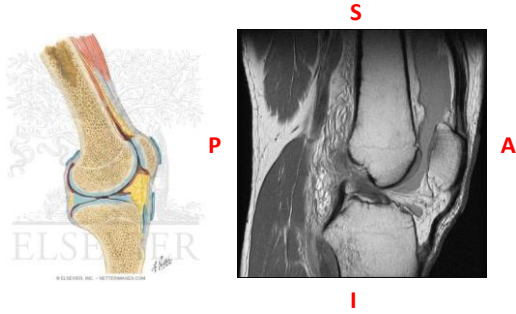
Feet first

Planlar

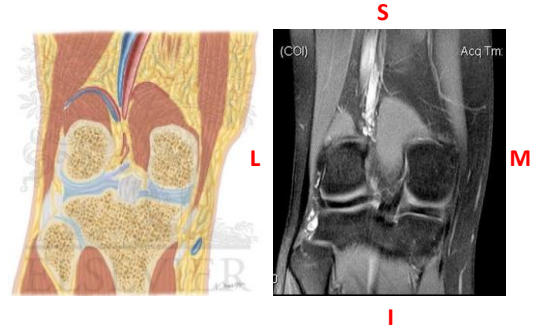
- Sagittal plan: Vücutu sağ ve sol yarıya bölen plan
 - Median plan
- Koronal plan: Vücutu öne ve arka yarıya bölen plan
- Aksiyal (Transvers) plan: Vücutu üst ve alt parçaya bölen plan
- Oblik plan: Yukarıdaki üç plan arasında her hangi bir açıyla geçen planlardır



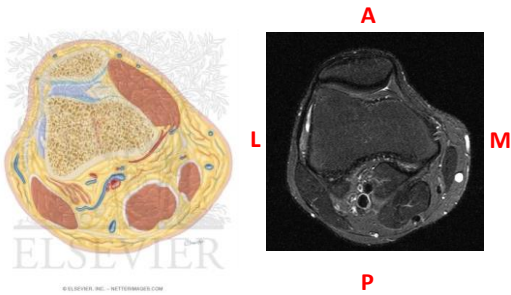
Sagittal plan



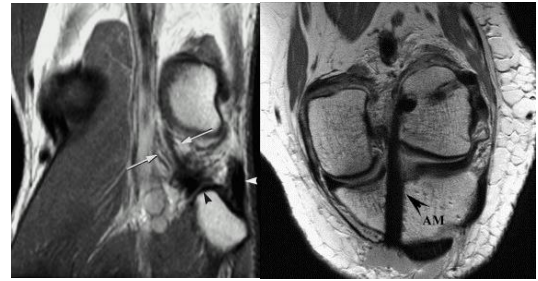Koronal plan



Aksiyal (Transvers) plan



Oblik plan



Çekim terimleri

- Rezolüsyon (Çözünürlük): Görüntü üzerindeki en küçük farklılıkları ayırt edebilme yeteneği
 - Boyutsal (geometrik / uzaysal): Birbirine komşu en küçük iki yapının birbirinden ayırt edilebilme gücü
 - Kontrast (dansite): Farklı yoğunluktaki oluşumların birbirinden ayırt edilebilme gücü
 - Temporal (zaman): Görüntülerin elde ve tekrar zamanlarını ifade eder

Çekim terimleri

- FOV: Görüntü alanı
- Görüntü maktriği
- Zoom
 - Rekonstrüktif
 - İnterpolatif
- Reformat
- Rekonstrüksiyon

